

# Zugangswege HTEP

**Univ. Prof. Dr. Alexander Giurea**

**Univ. Klinik für Orthopädie  
Medizinische Universität Wien  
Vorstand: o Prof. Dr. R. Windhager**



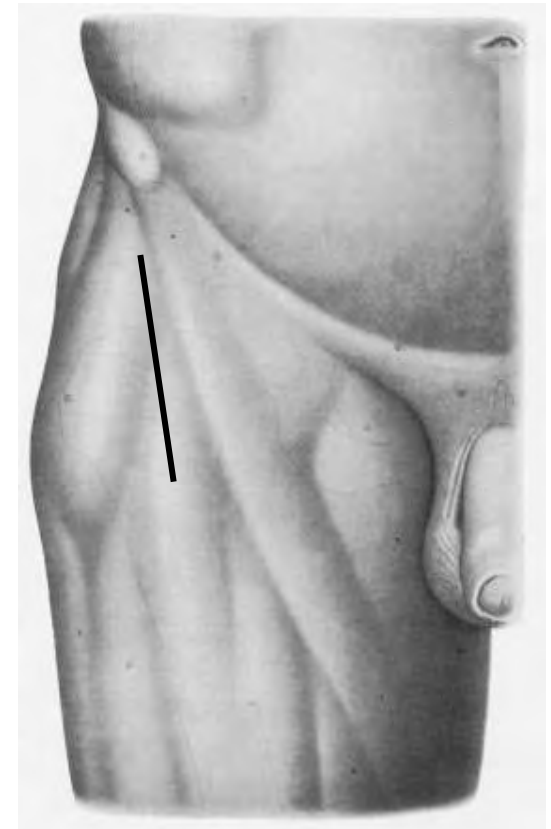
# Zugangswege HTEP

- **Anteriorer Zugang**
- **Anterolateraler Zugang**
- **Lateraler Zugang**
- **Posteriorer Zugang**
  - **Two–incision Zugang**
  - **Ludloff Zugang**

# Zugangswege HTEP

## Anteriorer Zugang (Smith-Peterson Zugang)

**zwischen:  
M. Sartorius –  
M. Tensor fasciae latae**

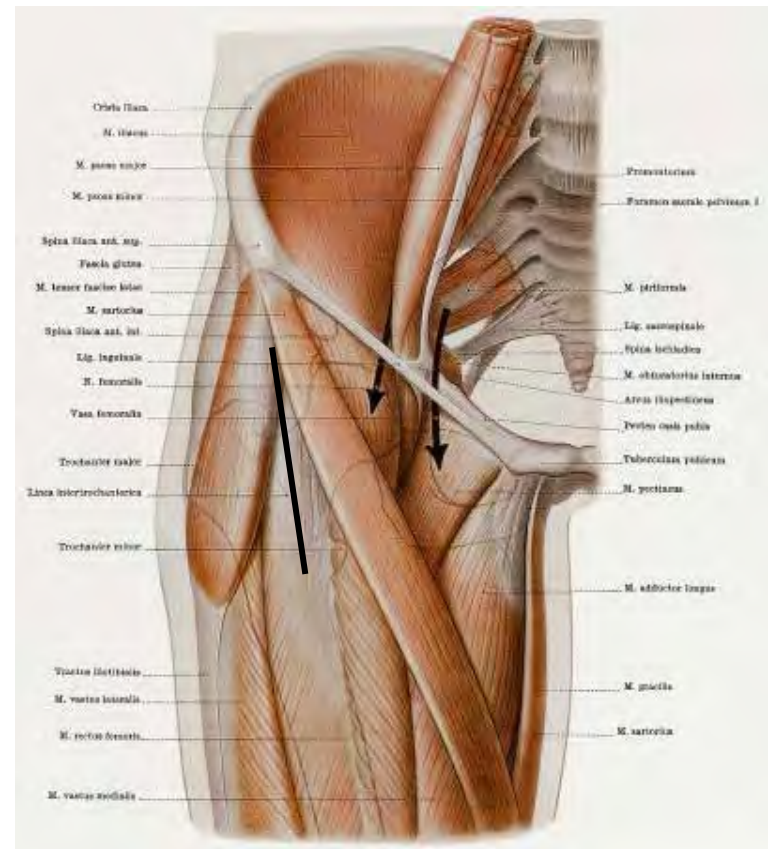


# Zugangswege HTEP

## Anteriorer Zugang (Smith-Peterson Zugang)

**zwischen:**  
**M. Sartorius –**  
**M. Tensor fasciae latae**

**intermuskulär**



# Zugangswege HTEP

## Anteriorer Zugang (Smith-Peterson Zugang)

**zwischen:**

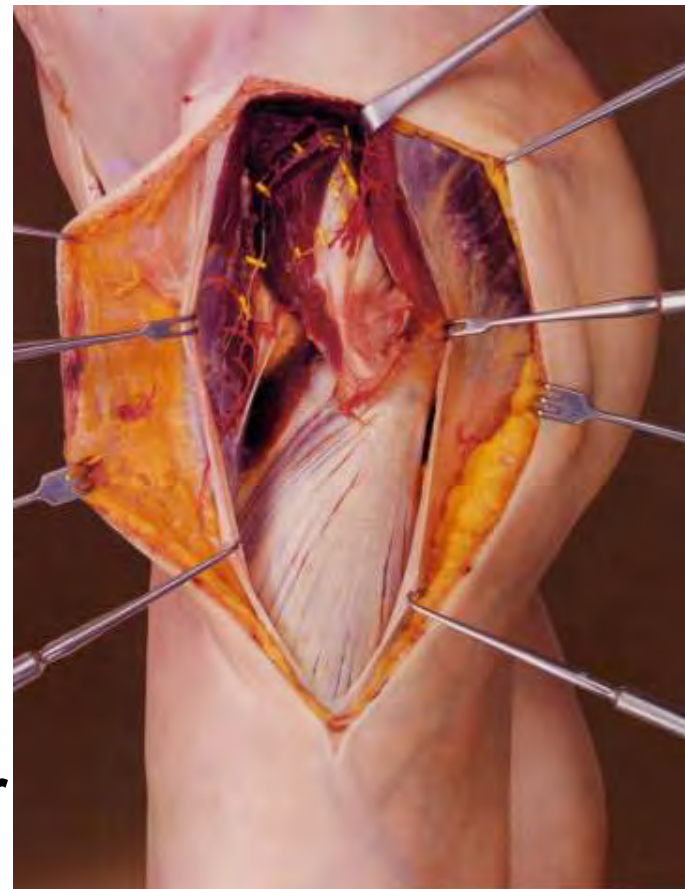
**M. Sartorius –**

**M. Tensor fasciae latae**

**intermuskulär**

**internerval: N. femoralis**

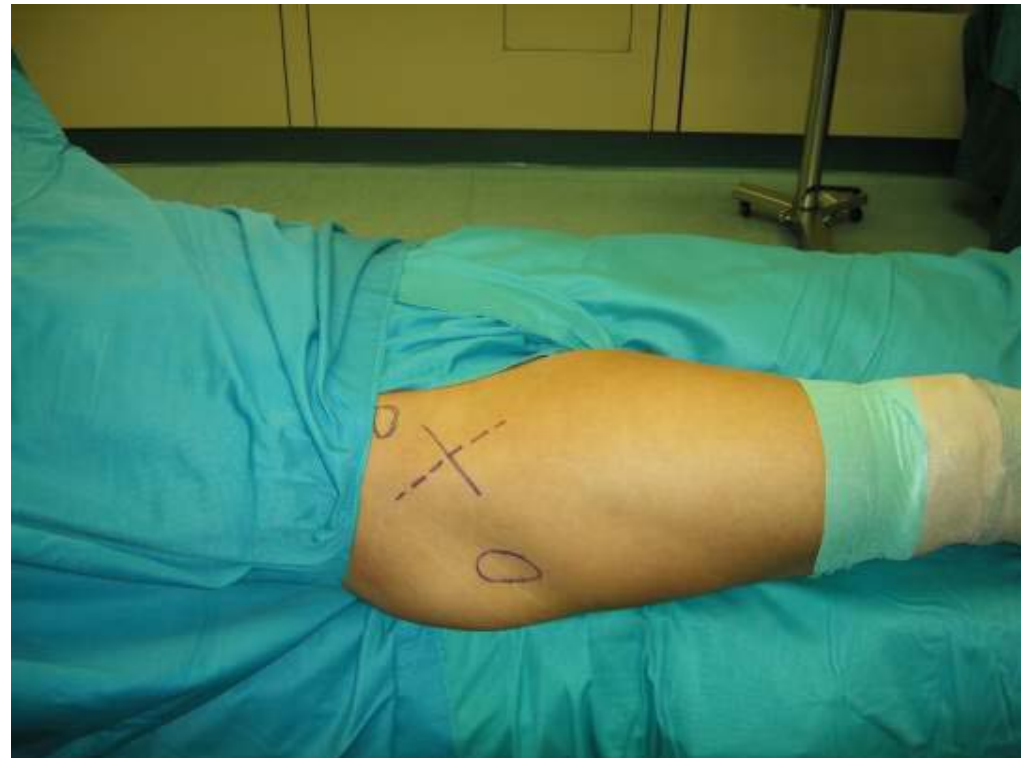**N. gluteus superior**



# Zugangswege HTEP

## Anteriorer Zugang (Smith-Peterson Zugang)

**Lagerung:  
Rückenlage**

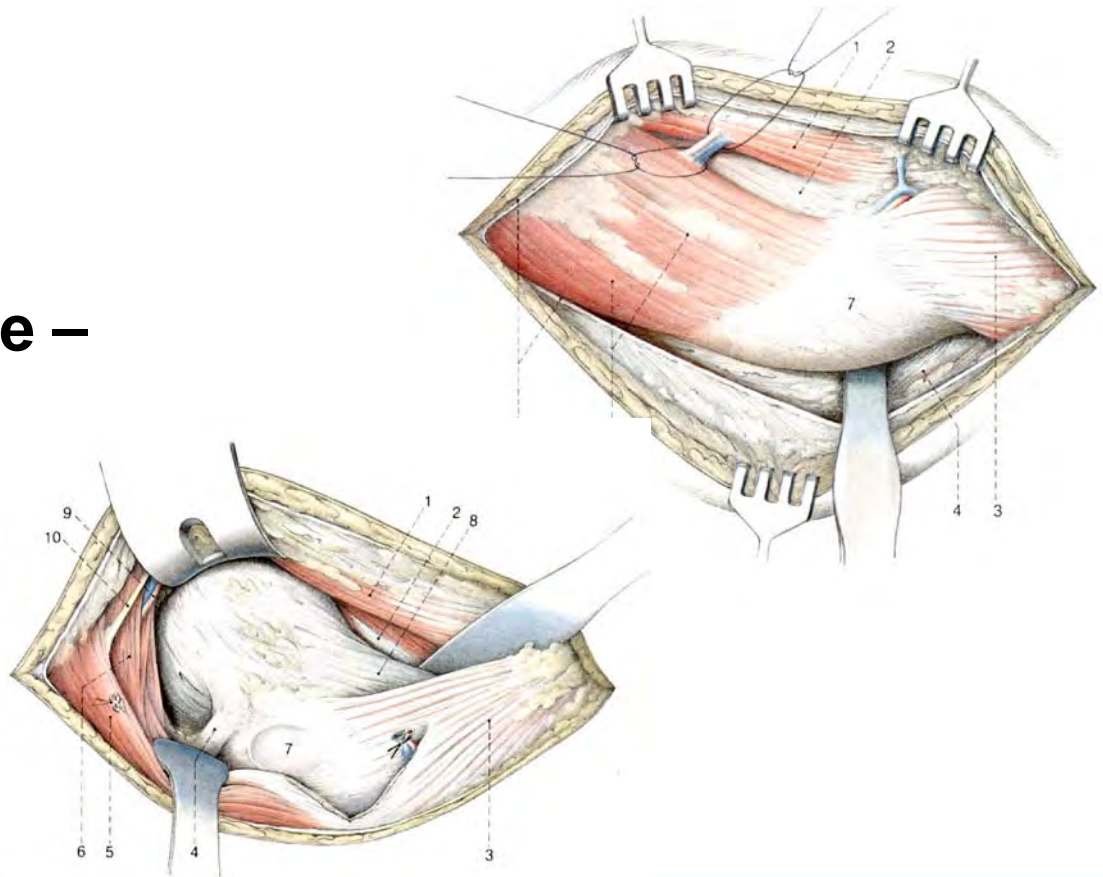




# Zugangswege HTEP

## Antero-lateraler Zugang (Watson-Jones Zugang)

zwischen:  
M. Tensor fasciae latae –  
M. gluteus medius



# Zugangswege HTEP

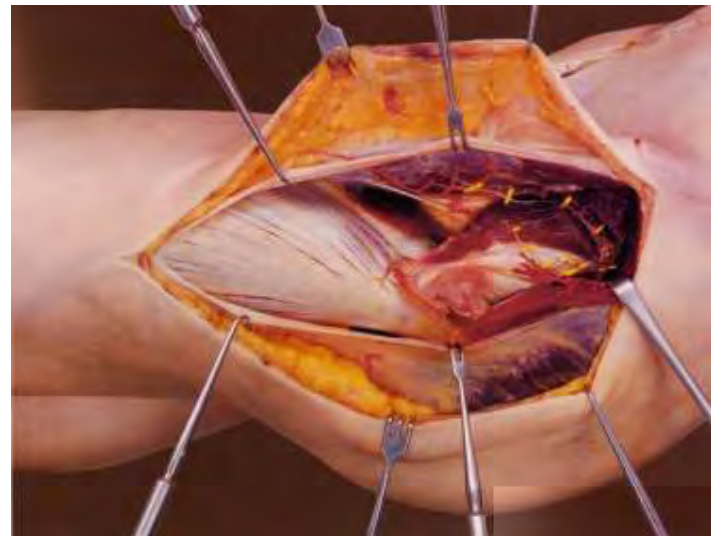
## Antero-lateraler Zugang (Watson-Jones Zugang)

**zwischen:**

**M. Tensor fasciae latae –  
M. gluteus medius**

**intermuskulär**

**N. gluteus superior**

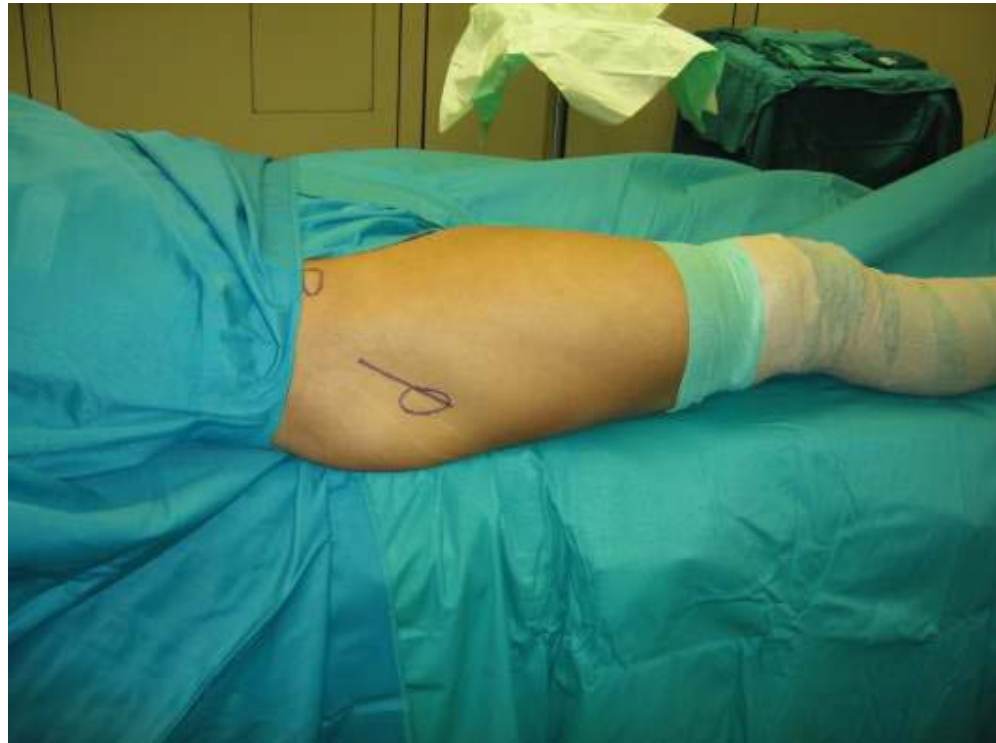



# Zugangswege HTEP

## Antero-lateraler Zugang (Watson-Jones Zugang)

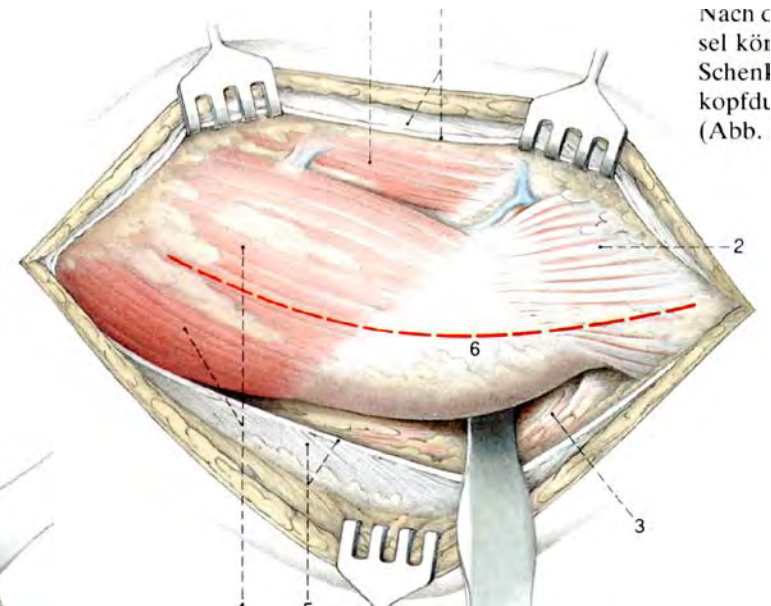
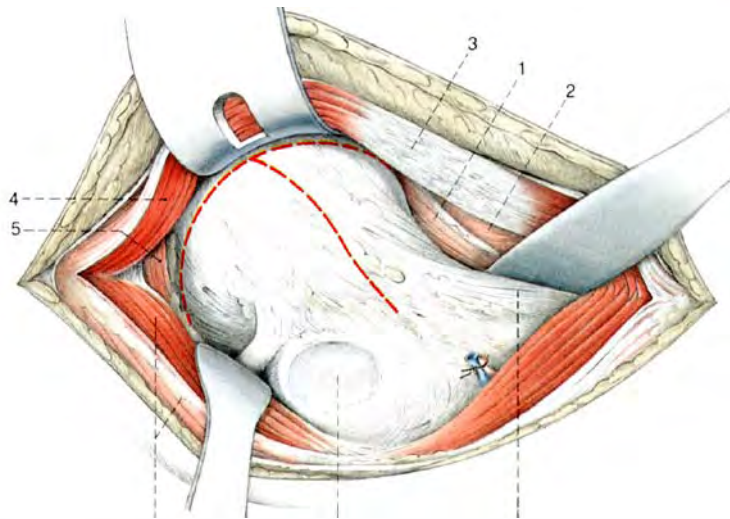
**Lagerung:  
Rückenlage**



# Zugangswege HTEP

## Lateraler Zugang (Bauer Zugang)

transgluteal  
M. gluteus medius



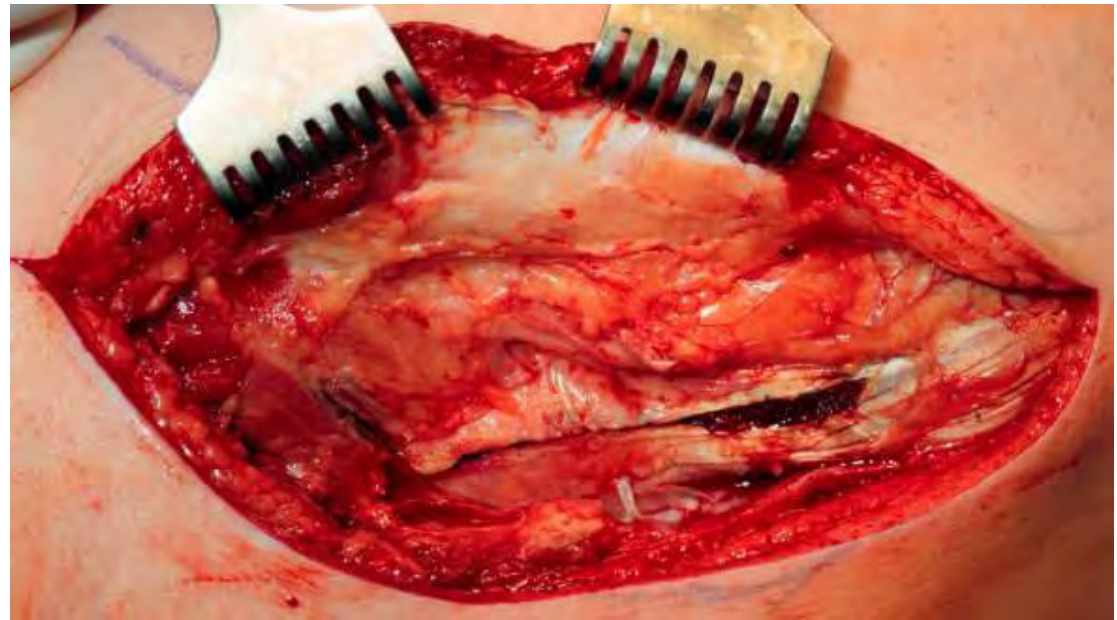Nach C  
sel Kör  
Schenl  
kopfdt  
(Abb.)

# Zugangswege HTEP

## Lateraler Zugang (Bauer Zugang)

**transgluteal**  
**M. gluteus medius**

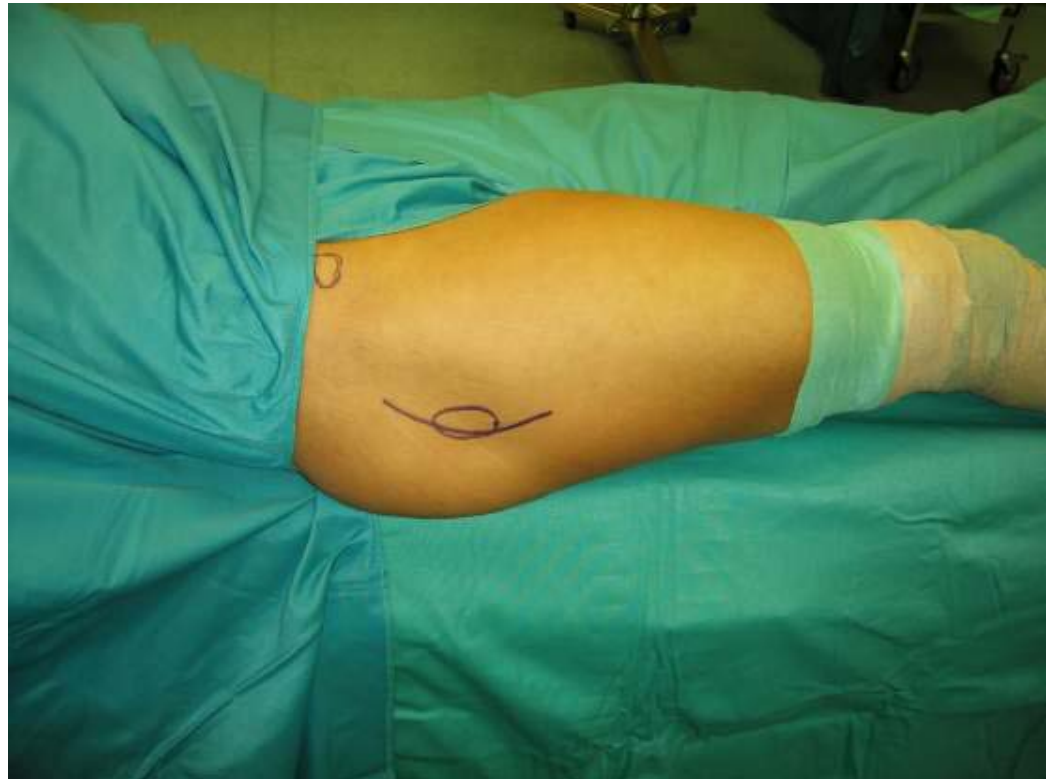**intramusculär**  
**N. gluteus superior**



# Zugangswege HTEP

## Lateraler Zugang (Bauer Zugang)

**Lagerung:  
Rückenlage**

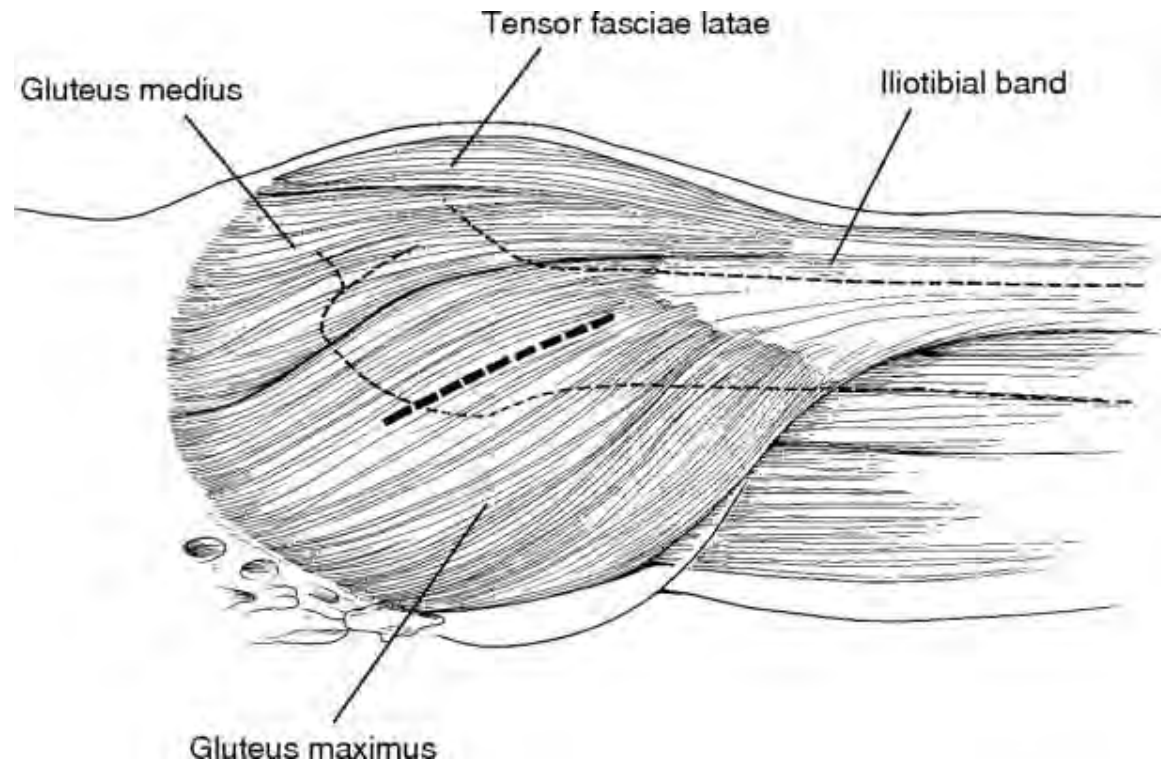




# Zugangswege HTEP

## Posteriorer Zugang

transgluteal:  
M. gluteus maximus

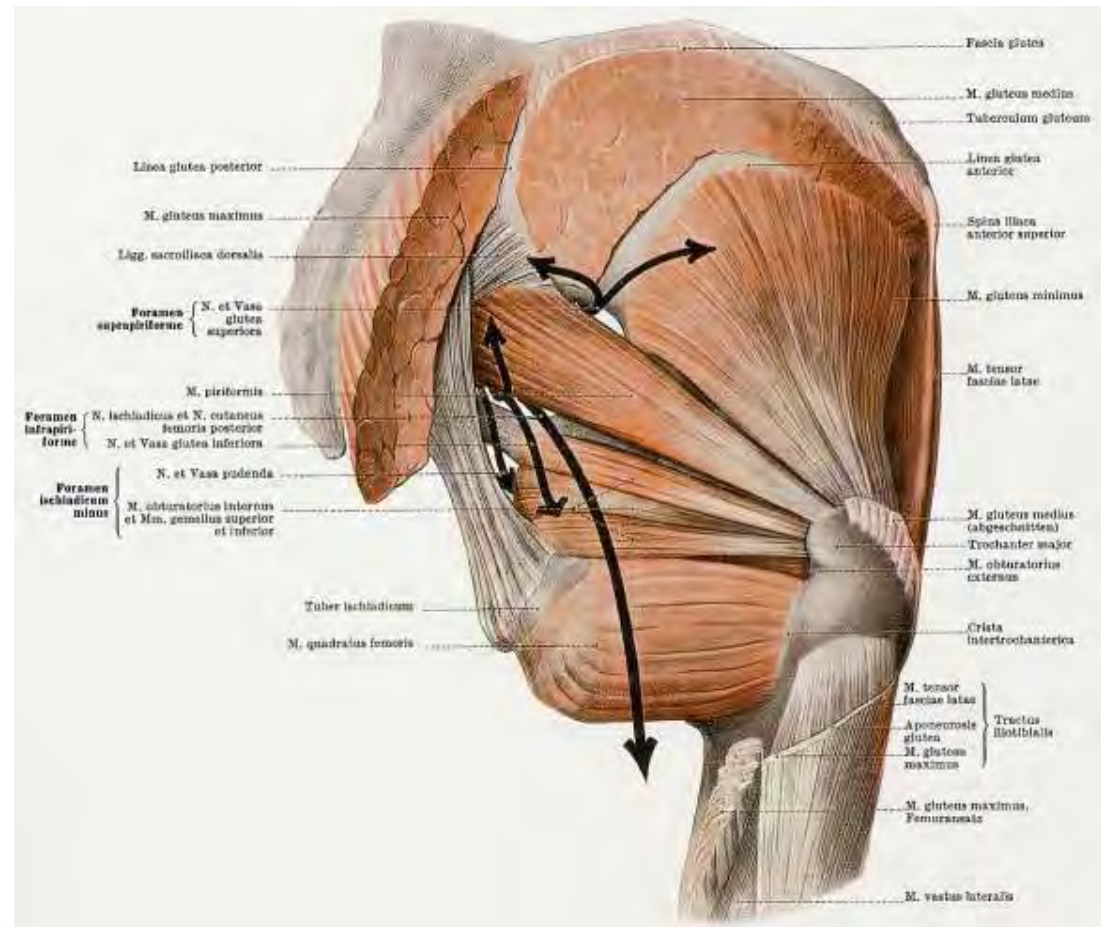


# Zugangswege HTEP

## Posteriorer Zugang

transgluteal:  
M. gluteus maximus

Intramusculär :  
Ablösung der  
kurzen Rotatoren  
N. gluteus inferior

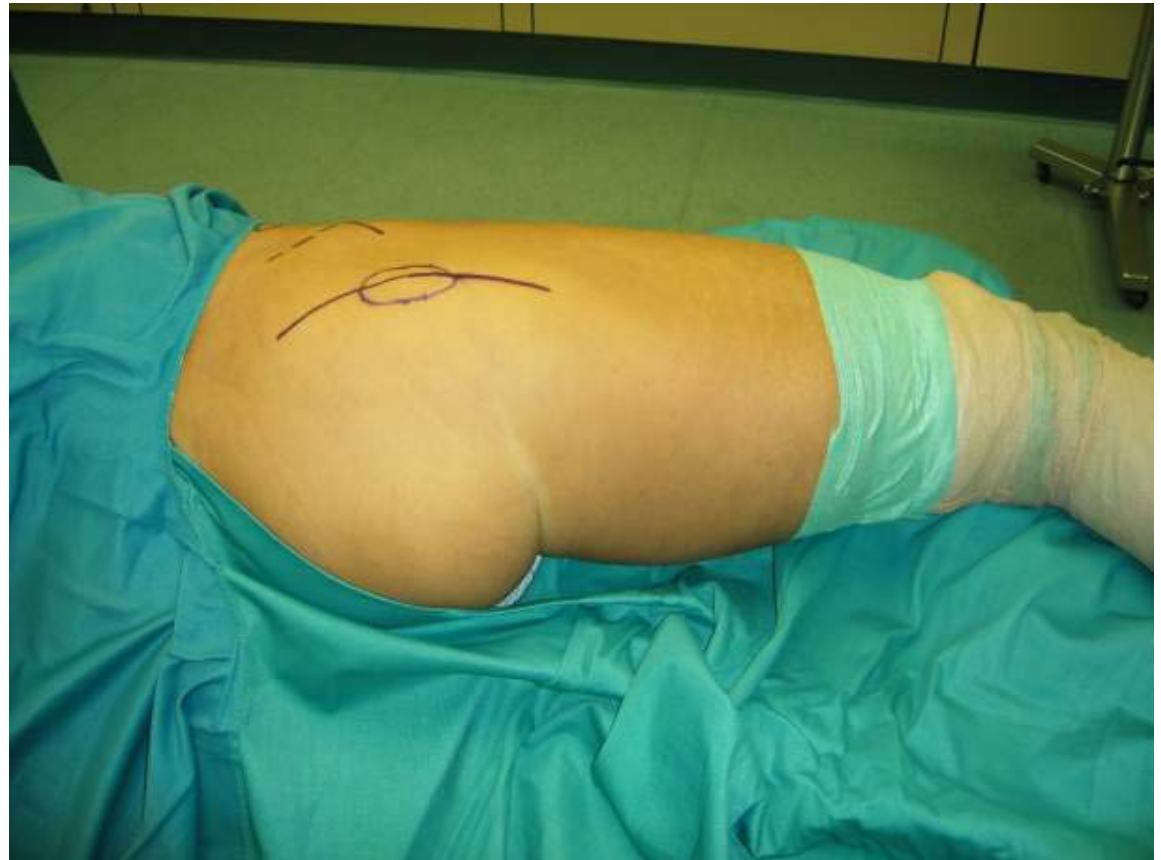



# Zugangswege HTEP

## Posteriorer Zugang

**Lagerung:  
Seitenlage**



# Zugangswege HTEP

## MIS

### Minimal Invasive Surgery

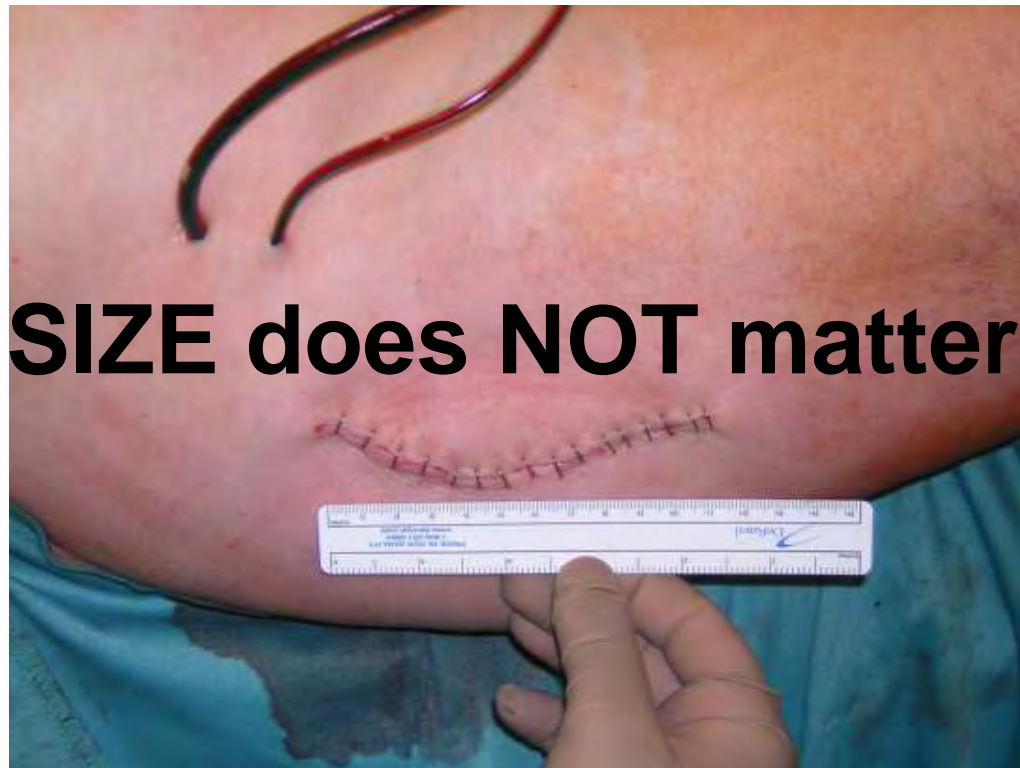**Minimally invasive surgery should lessen the impact of the operation on the patients' quality of life and disruption of daily routine.**

**W.J.Hozack**

# Zugangswege HTEP

## MIS

### Minimal Invasive Surgery



# Zugangswege HTEP

## MIS

### Minimal Invasive Surgery

Lokalisation	Incision	Lagerung	Weg
Anterior	Single Incision	Rückenlage	Intermuskulär
Antero - lateral	Two Incision	Seitenlage	Internerval
Lateral	Three Incision		Ablösend
Posterior			

# Zugangswege HTEP


## MIS

### Minimal Invasive Surgery

Lokalisation
Anterior
Antero - lateral
Lateral
Posterior

Weg
Intermuskulär
Internerval
Ablösend

# Zugangswege HTEP



**DANKE**