Evangelisches Krankenhaus Wien

LABOR

P.Peichl
Evangelischen Krankenhaus Wien
Institut für Rheumatologie der Kurstadt Baden

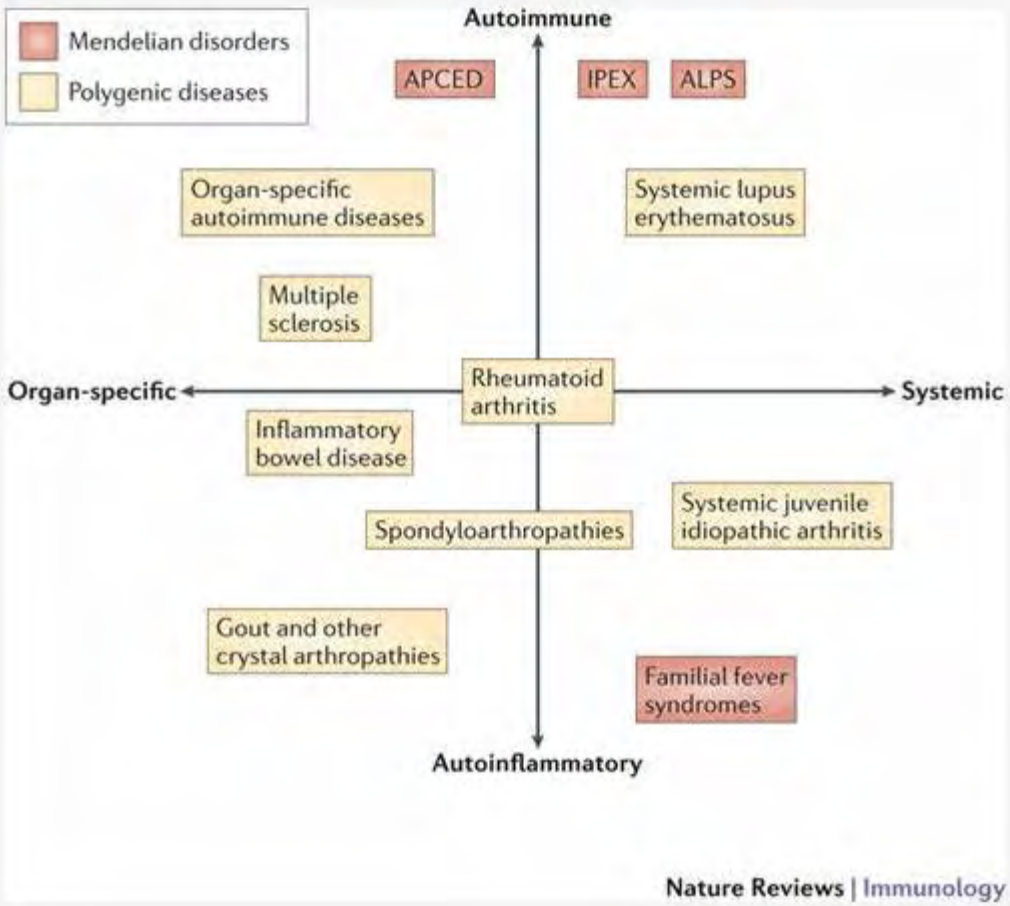
Mendelian disorders
Polygenic diseases
Autoimmune
APCED
IPEX
ALPS
Organ-specific autoimmune diseases
Systemic lupus erythematosus
Multiple sclerosis
Organ-specific
Rheumatoid arthritis
Systemic
Inflammatory bowel disease
Spondyloarthropathies
Systemic juvenile idiopathic arthritis
Gout and other crystal arthropathies
Familial fever syndromes
Autoinflammatory
Nature Reviews | Immunology

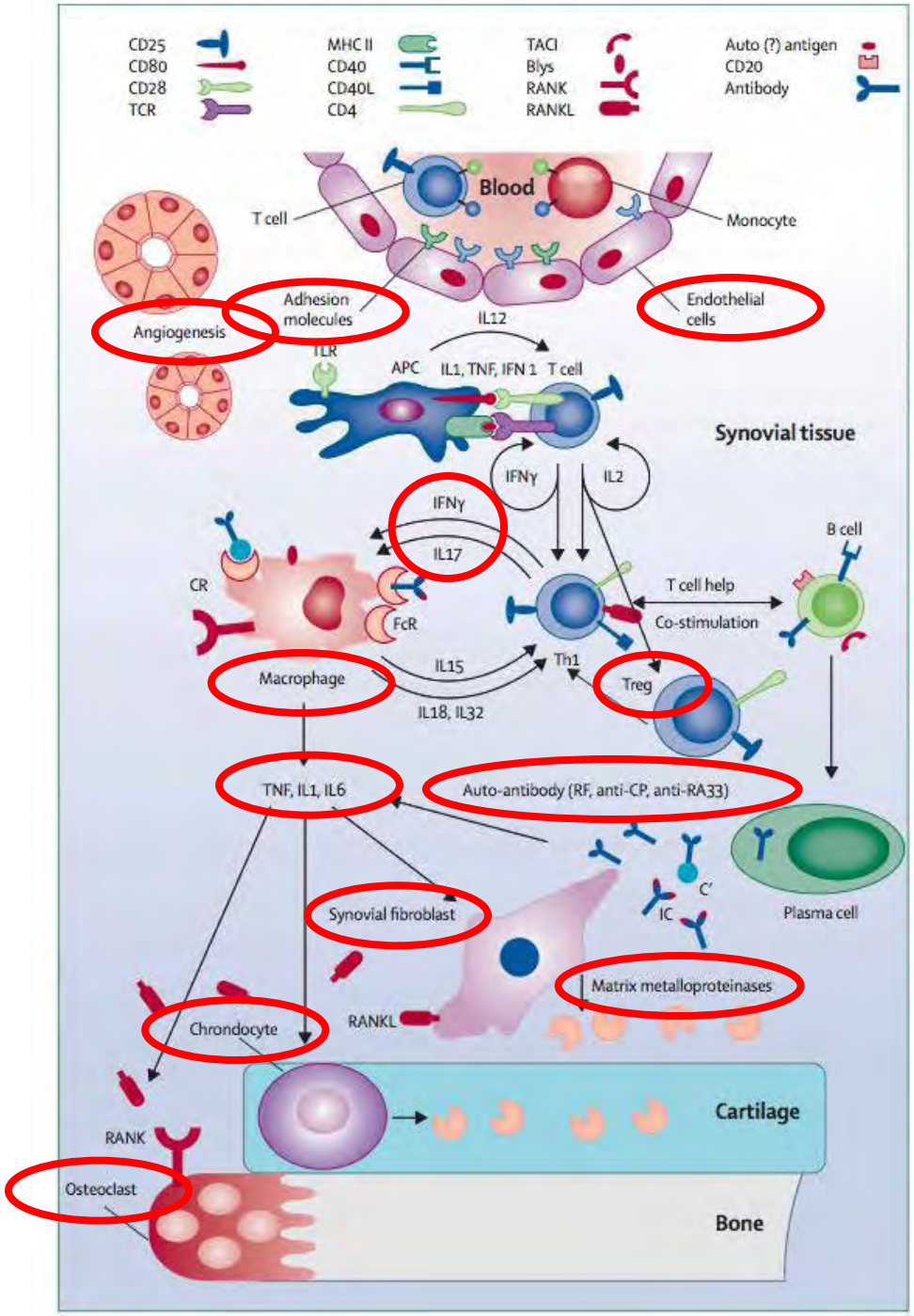

Pathogenese & Player in RA

RA pathophysiology involves several cells and their products in a complex network

Autoantikörper bei Rheumatoider Arthritis

Rheumafaktor
α-agalactosyl IgG-AK
α-IgG Fab-AK
α-AGE IgG-AK

IgG

α-BiP-AK

α-Kollagen II-AK

α-hnRNP A2-AK (RA33)

α-Calpastatin-AK

α-hsp60-AK

α-perinukleärer Faktor
α-Keratin-AK
α-Filaggrin-AK
α-Sa-AK
.
.
α-CP-AK

CP

α-carbamoylierte Protein-AK

α-Glukose-6P Isomerase-AK

Autoantikörper mit „Qualität“

1) Induziert (Autoimmun)-Krankheit

2) Immunisierung mit Antigen führt zu Krankheit

3) Autoantikörper ist in Läsion bzw wird dort produziert

4) Korrelation/Relevanz zu/für Klinik

Table 3. The 2010 American College of Rheumatology/European League Against Rheumatism classification criteria for rheumatoid arthritis

	Score
Target population (Who should be tested?): Patients who	
1) have at least 1 joint with definite clinical synovitis (swelling)*	
2) with the synovitis not better explained by another disease†	
Classification criteria for RA (score-based algorithm: add score of categories A–D; a score of ≥6/10 is needed for classification of a patient as having definite RA)‡	
A. Joint involvement§	
1 large joint¶	0
2–10 large joints	1
1–3 small joints (with or without involvement of large joints)#	2
4–10 small joints (with or without involvement of large joints)	3
>10 joints (at least 1 small joint)**	5
B. Serology (at least 1 test result is needed for classification)††	
Negative RF *and* negative ACPA	0
Low-positive RF *or* low-positive ACPA	2
High-positive RF *or* high-positive ACPA	3
C. Acute-phase reactants (at least 1 test result is needed for classification)‡‡	
Normal CRP *and* normal ESR	0
Abnormal CRP *or* abnormal ESR	1
D. Duration of symptoms§§	
<6 weeks	0
≥6 weeks	1

RHEUMAFAKTOR

Waaler E. A. Path Micr. Scand, 1940

<u>Klinische Relevanz bei CP:</u>

Sensitivität 65 - 85%

Spezifität 80 – 90%

IgA-RF und IgG-RF

EA Manifestation, Erosion,

Prädiktiv

Behandlungserfolg

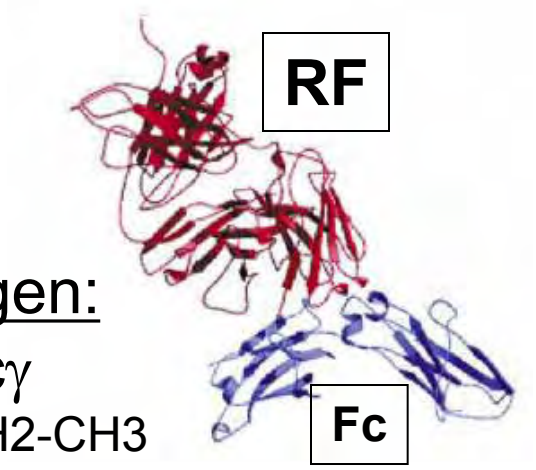

<u>Antigen:</u>

Fcγ

Spalt CH2-CH3

DR4 Assoziation

Auch bei Infektionen (physiologisch)

RHEUMAFAKTOR

Tabelle 2 Häufigkeit des Nachweises von Rheumafaktoren bei rheumatischen und nichtrheumatischen Krankheiten und bei Gesunden

Krankheit	**%**
Systemischer Lupus erythematodes	15–35
Primäres Sjögren-Syndrom	75–95
Mixed connective tissue disease	50–60
Gemischte Kryoglobulinämie Typ II	100
Systemische Vaskulitiden (Panarteritis nodosa, Wegenersche Granulomatose u. a.)	5–20
Chronische Sarkoidose	5–30
Chronische Leberkrankheiten (z. B. chronisch-aktive Hepatitis, primär biliäre Zirrhose)	15–70
Chronisch-entzündliche Lungenkrankheiten (z. B. fibrosierende Alveolitis, Silikose, Asbestose)	10–50
Subakute bakterielle Endokarditis	25–65
Andere bakterielle Infekte (z. B. Mykobakterien, Spirochaeten, Brucellen u. a.)	5–60
Infektionen mit Parasiten (z. B. Trypanosomen, Plasmodien, Schistosomen u. a.)	20–90
Infektionen mit Viren (z. B. Ebstein-Barr, Cytomegalie, Hepatitis B und C, Influenza, Röteln; auch nach Vakzination)	15–65
Neoplasien (vor allem nach Chemotherapie und Bestrahlung)	5–25
Gesunde Individuen < 50 Jahre	< 5
> 70 Jahre	10–25

RHEUMAFAKTOR

Tabelle 2 Häufigkeit des Nachweises von Rheumafaktoren bei rheumatischen und nichtrheumatischen Krankheiten und bei Gesunden

Krankheit	**%**
Systemischer Lupus erythematodes	15–35
Primäres Sjögren-Syndrom	75–95
Mixed connective tissue disease	50–60
Gemischte Kryoglobulinämie Typ II	100
Systemische Vaskulitiden (Panarteritis nodosa, Wegenersche Granulomatose u. a.)	5–20
Chronische Sarkoidose	5–30
Chronische Leberkrankheiten (z. B. chronisch-aktive Hepatitis, primär biliäre Zirrhose)	15–70
Chronisch-entzündliche Lungenkrankheiten (z. B. fibrosierende Alveolitis, Silikose, Asbestose)	10–50
Subakute bakterielle Endokarditis	25–65
Andere bakterielle Infekte (z. B. Mykobakterien, Spirochaeten, Brucellen u. a.)	5–60
Infektionen mit Parasiten (z. B. Trypanosomen, Plasmodien, Schistosomen u. a.)	20–90
Infektionen mit Viren (z. B. Ebstein-Barr, Cytomegalie, Hepatitis B und C, Influenza, Röteln; auch nach Vakzination)	15–65
Neoplasien (vor allem nach Chemotherapie und Bestrahlung)	5–25
Gesunde Individuen < 50 Jahre	< 5
> 70 Jahre	10–25

RHEUMAFAKTOR

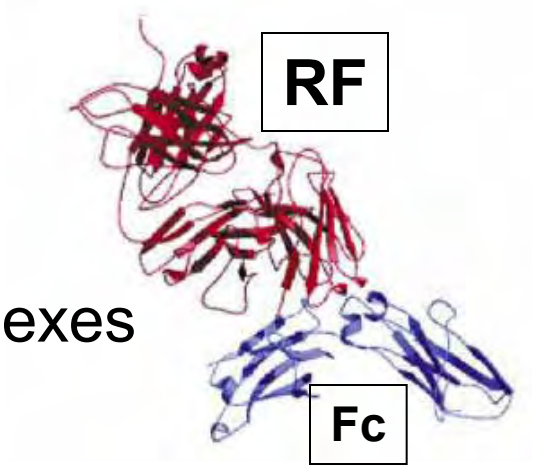

<u>Physiologie:</u>

Vergrößerung des Immunkomplexes

Komplementaktivierung

<u>Pathophysiologie</u>

Persistenz

Entzündung?

Kann NICHT chronische Polyarthritis induzieren

Antikörper gegen citrullinierte Peptide/Proteine (ACPA)

(1) Anti-perinucleärer Faktor: 60-70% bei RA, **Nienhuis RLF et al, ARD 1964**

(2) Anti-Keratin AK: 45% bei RA, **Young BJJ et al, Br Med J 1979**

(3) Anti-(Pro)Filaggrin AK (AG von1, 2): 48% bei RA, **Simon M et al, JCI 1993**

(4) Anti-Sa AK (vimentin): 50% bei RA, **Després N et al J Rhematol, 1994**

Alle mit 95 - 99% Spezifität

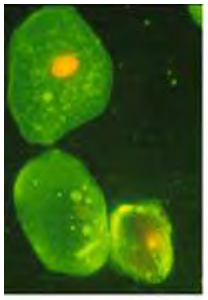

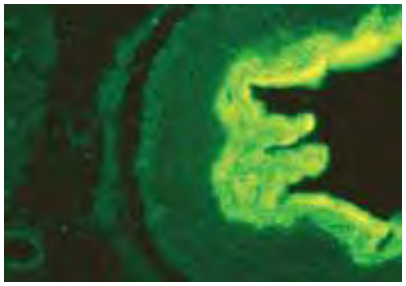

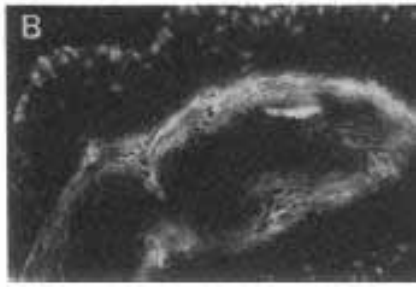

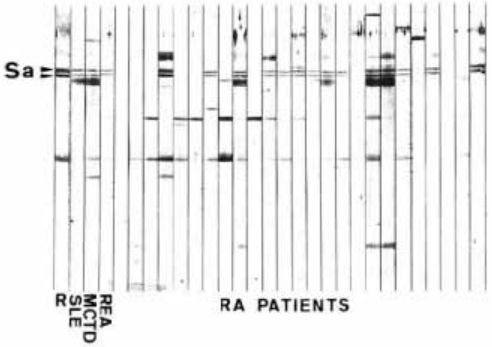

ACPA

Anti-Citrullin AK:

Epitope am Filaggrin entstehen durch Citrullinierung

Schellekens GA et al, JCI 1998

Girbal-Neuhauser E, JI 1999

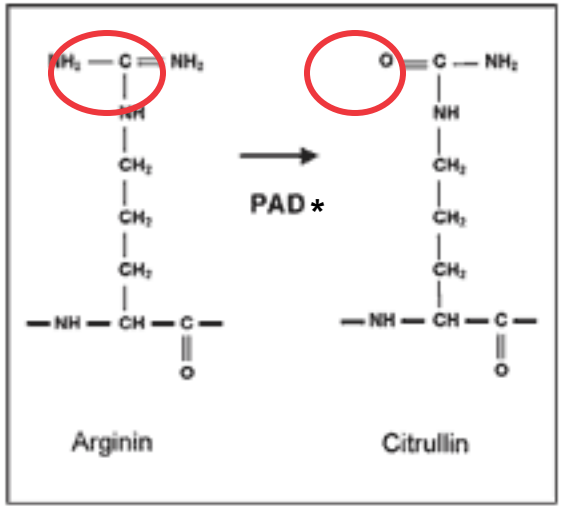

Table III. *ELISA reactivity to the citrulline-substituted synthetic peptides of AFA purified from sera of RA patients*[a]

Purified AFA	E12Dcit	T12Ecit	E12Hcit
AFAp	460	0	1566
1	201	0	1219
2	111	0	154
3	864	0	0
4	0	0	131
5	0	0	0
6	376	0	1786
7	150	0	717
8	903	0	1073
9	0	0	0
10	174	0	1069
11	0	0	102
12	190	0	1725

*** Peptidyl-Arginin-Deiminase**

Illustration of citrullination and carbamylation.

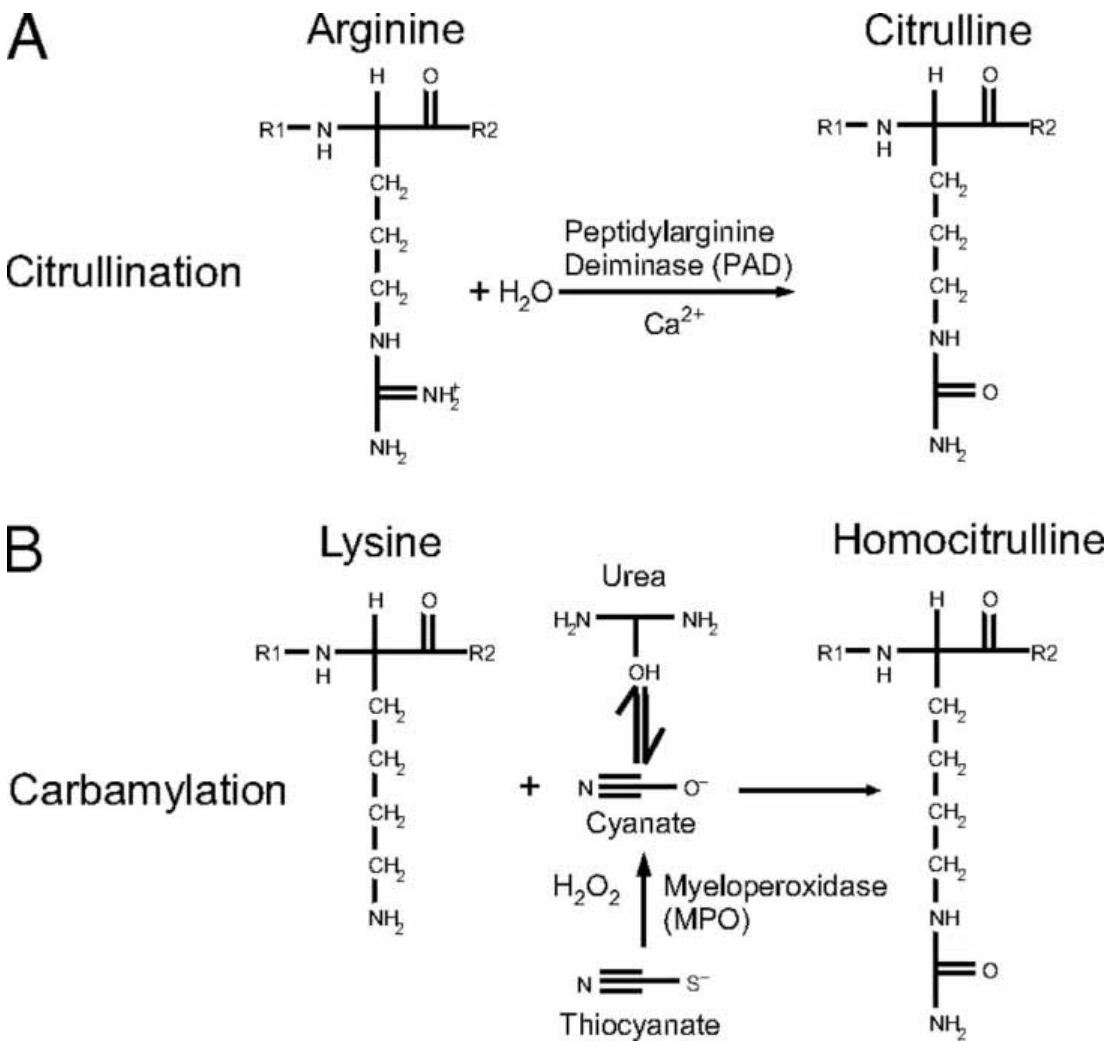

Shi J et al. PNAS 2011;108:17372-17377

©2011 by National Academy of Sciences

Anit CarP Ab - anticarbamylated proteins

Früharthritis

Erosionen unabhängig von ACPA/RF

GENETIK von Autoimmunkrankheiten, GENDER

(bestimmt die Qualität einer Immunantwort)

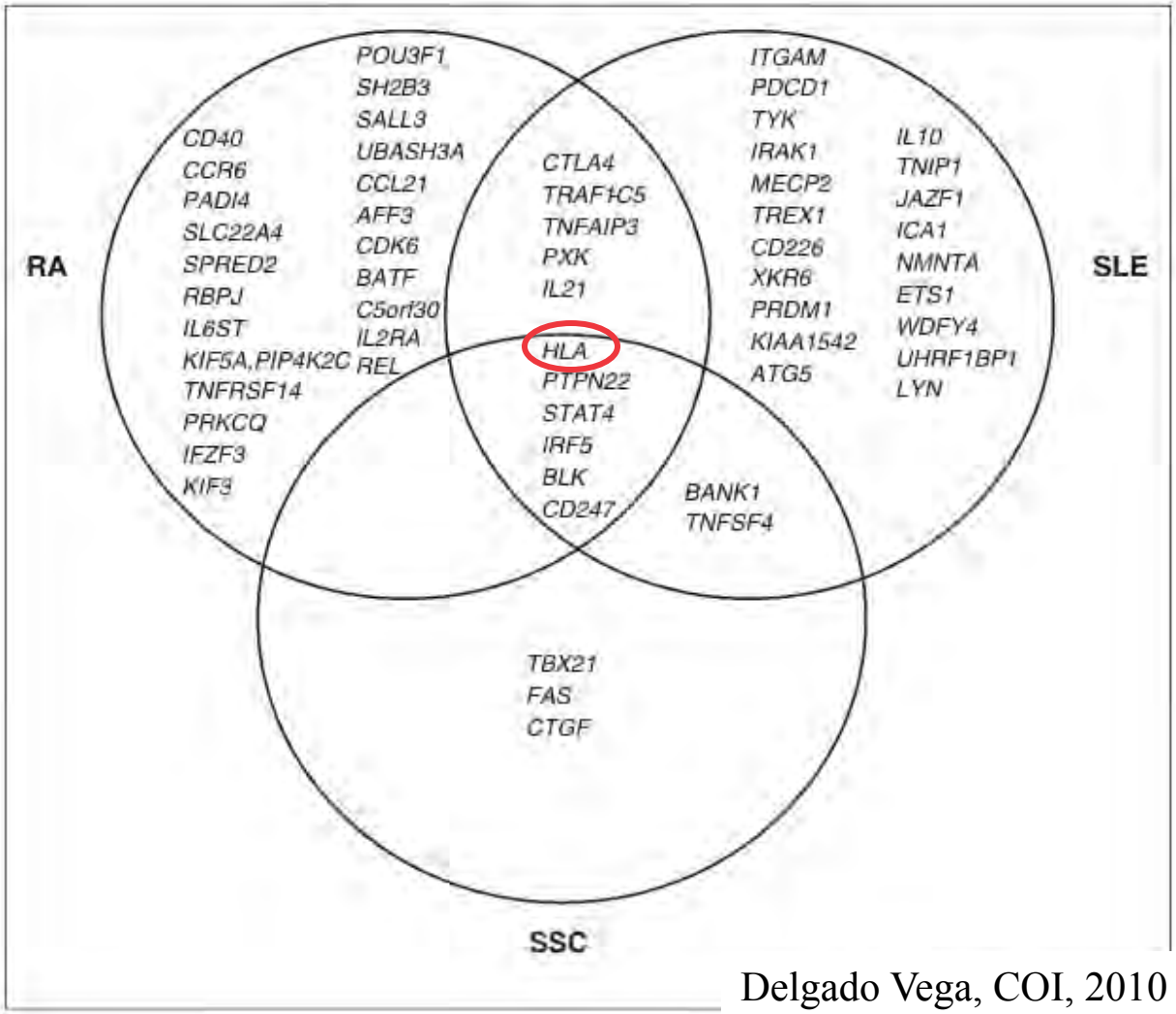

Delgado Vega, COI, 2010

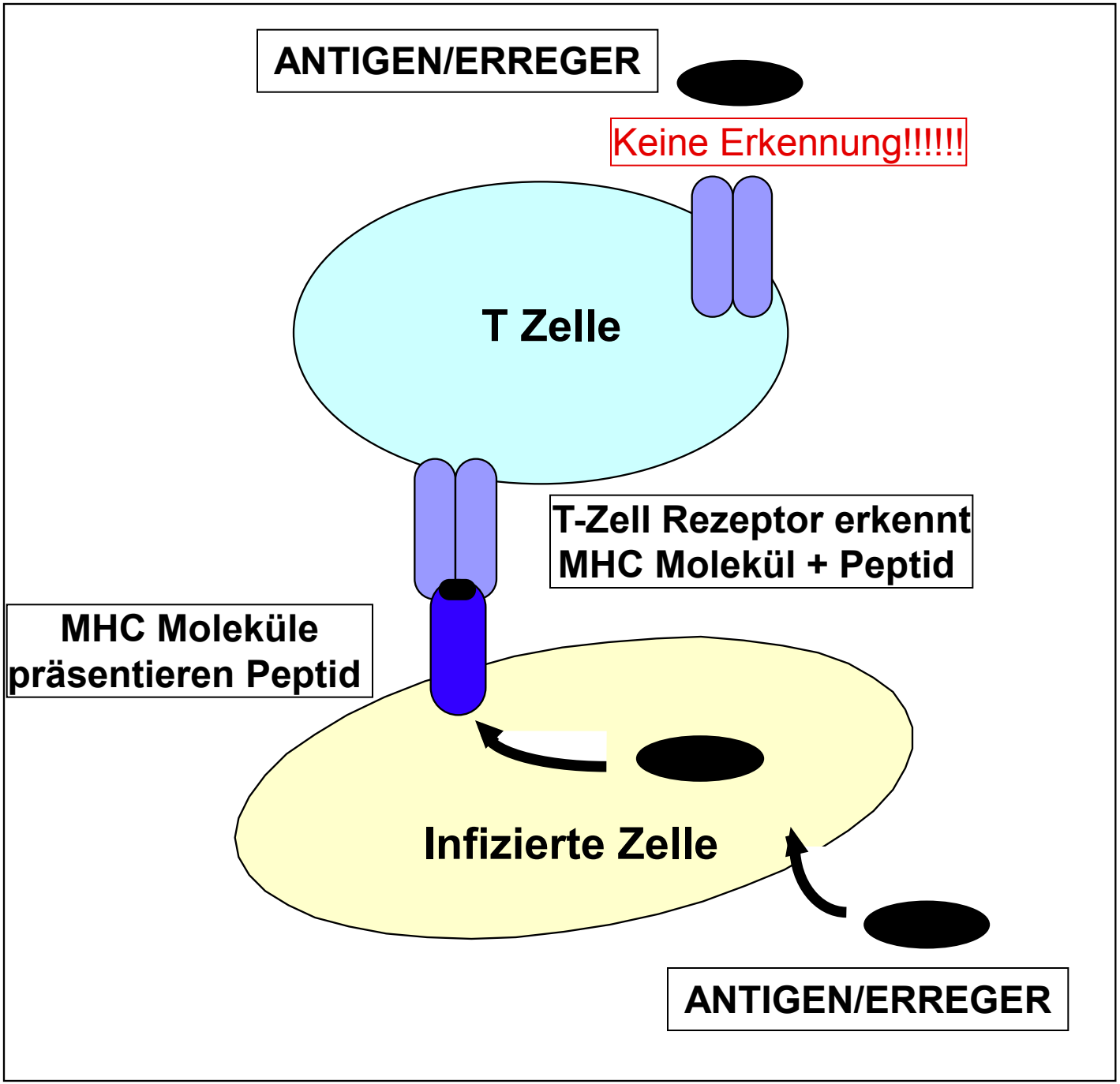
ANTIGEN/ERREGER
Keine Erkennung!!!!!!
T Zelle
T-Zell Rezeptor erkennt
MHC Molekül + Peptid
MHC Moleküle
präsentieren Peptid
Infizierte Zelle
ANTIGEN/ERREGER

MHC Klasse I

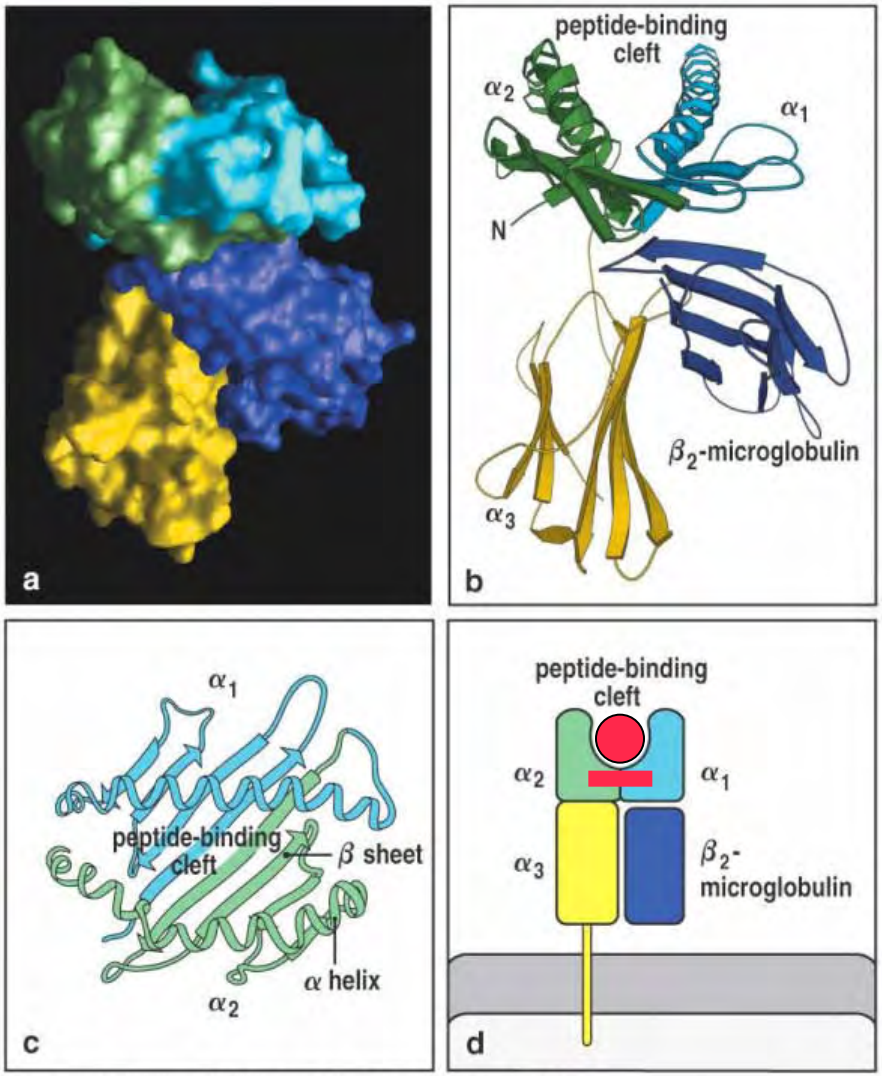

Figure 3-20 Immunobiology, 6/e. (© Garland Science 2005)

MHC Klasse II

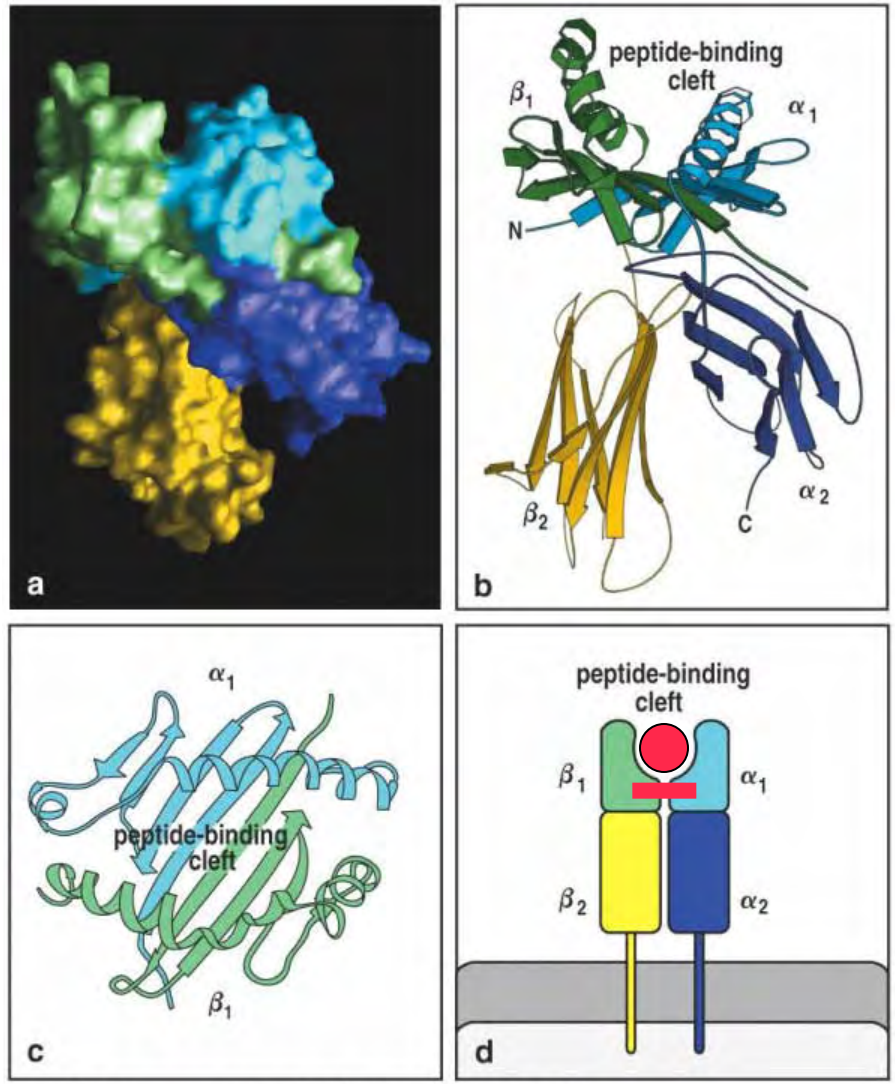

Figure 3-21 Immunobiology, 6/e. (© Garland Science 2005)

A molecular basis for the association of the HLA-DRB1 locus, citrullination, and rheumatoid arthritis
Scally SW et al, JEM, 2013

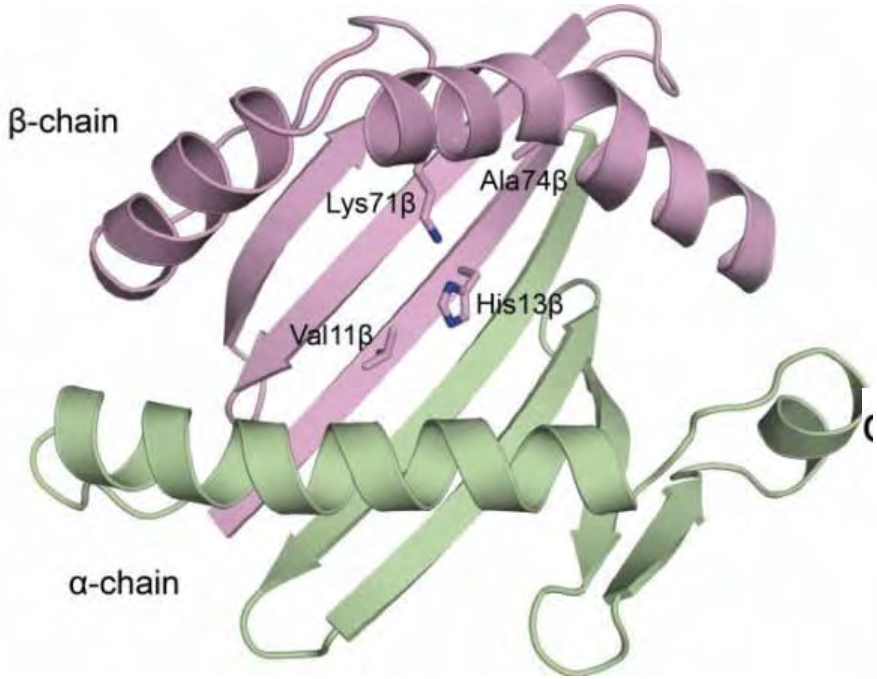

Bindung von
71 Cit Vimentin $_{66\text{-}78}$
an P4

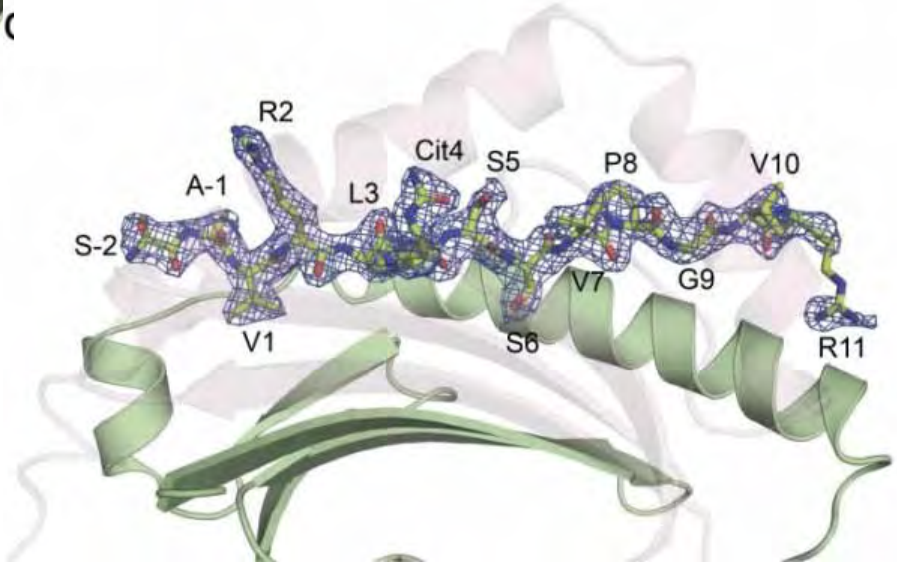

DRB1 nur assoc mit cit Vimentin und Enolase aber nicht Fibrinogen und Koll II

Rheumatoides Epitope - Shared Epitope

HLA-Assoziation	Aminosäure 70 – 74	
HLA-DRB1*0401	**Q K R A A**	80-90% der RA-Patienten (RR = ~ 6)
HLA-DRB1*0404	**Q** R **R A A**	
HLA-DRB1*0405	**Q** R **R A A**	
HLA-DRB1*0408	**Q** R **R A A**	
HLA-DRB1*0101	**Q** R **R A A**	
HLA-DRB1*0102	**Q** R **R A A**	
HLA-DRB1*1001	R R **R A A**	

Allel 1	Allel 2	Schweregrad der RA	Vaskulitis bei RA
DRB1*04 - Q**K**RAA	DRB1*04 - Q**K**RAA	+++	+++
DRB1*04 - Q**K**RAA	DRB1*04 - QRRAA	++	+
DRB1*04 - QRRAA	DRB1*04 - QRRAA	++	+
DRB1*04 - Q**K**RAA	DRB1*01 - QRRAA	++	-
DRB1*04 - QRRAA	DRB1*01 - QRRAA	++	-
DRB1*04 – Q**K**RAA	DRB1* - kein SE*	+	+
DRB1*04 – QRRAA	DRB1* - kein SE	+	-
DRB1*01 - QRRAA	DRB1*01 - QRRAA	+	-
DRB1*01 - QRRAA	DRB1* - kein SE	+	-
DRB1* - kein SE	DRB1* - kein SE	-	-

* Shared Epitope

Q Glutamin,
K Lysin,
R Arginin,
A Alanin

Weyand CM et al
Arthritis Rheumatism
37: 514, 1994

RA multi stage model *(Firestein, Nature)*

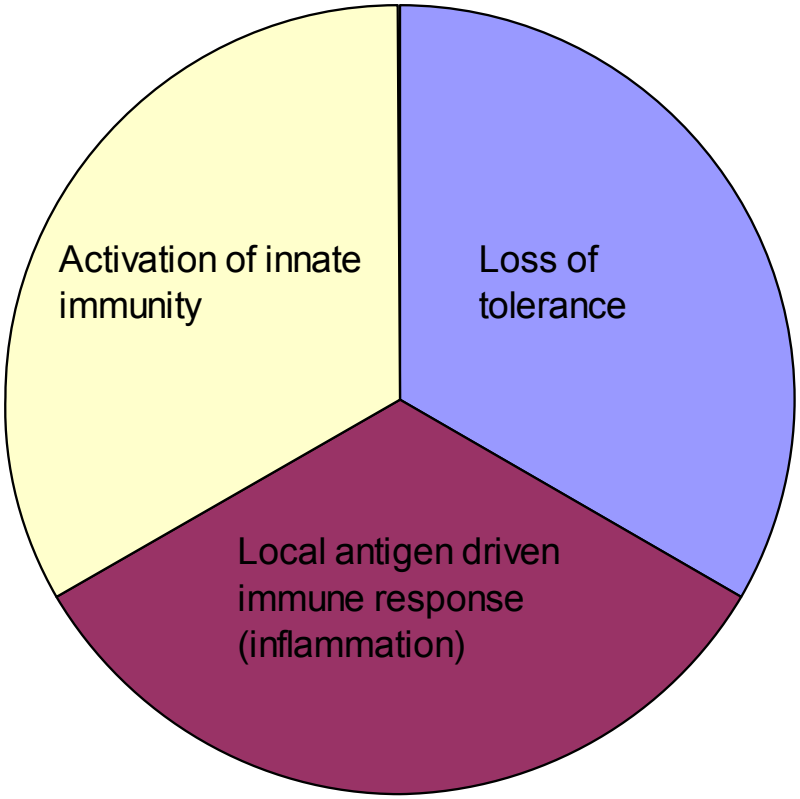

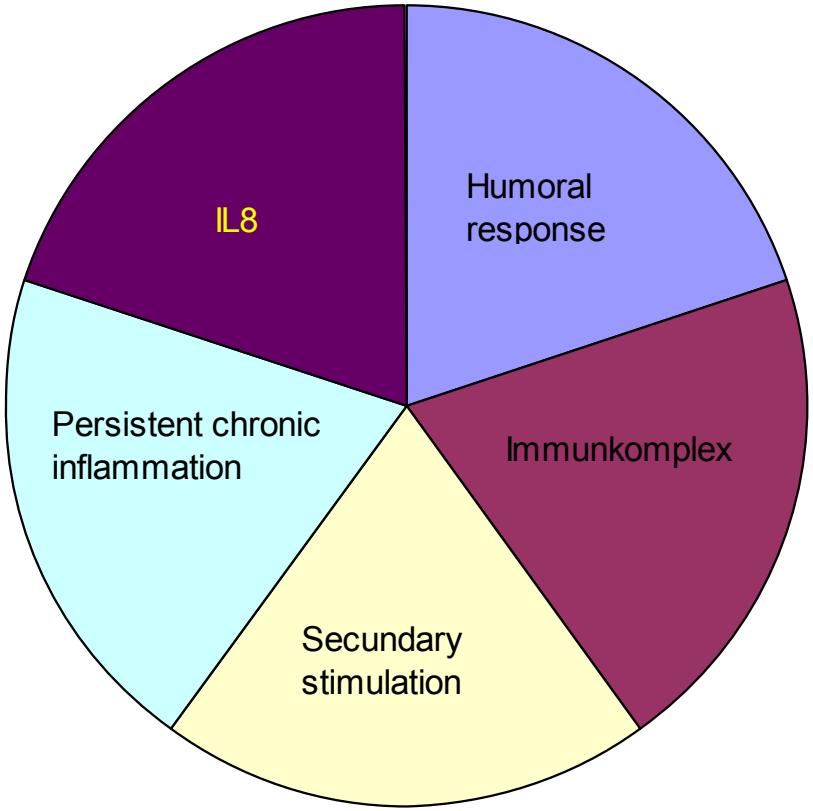
IL8
Humoral response
Immunkomplex
Secundary stimulation
Persistent chronic inflammation

THREE-DIMENSIONAL STRUCTURE OF INTERLEUKIN 8 IN SOLUTION

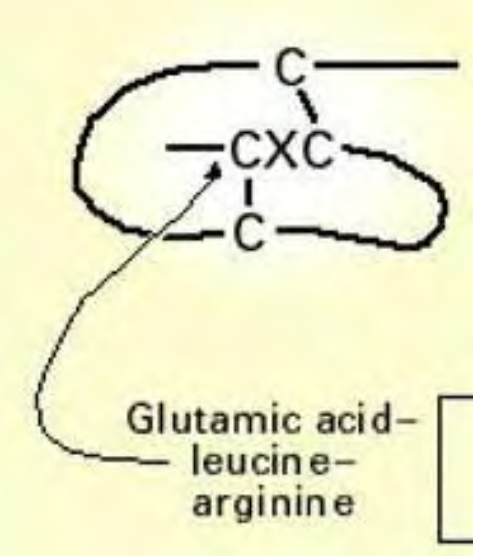

Auftreten der Autoantikörper in Relation zur Diagnose der RA

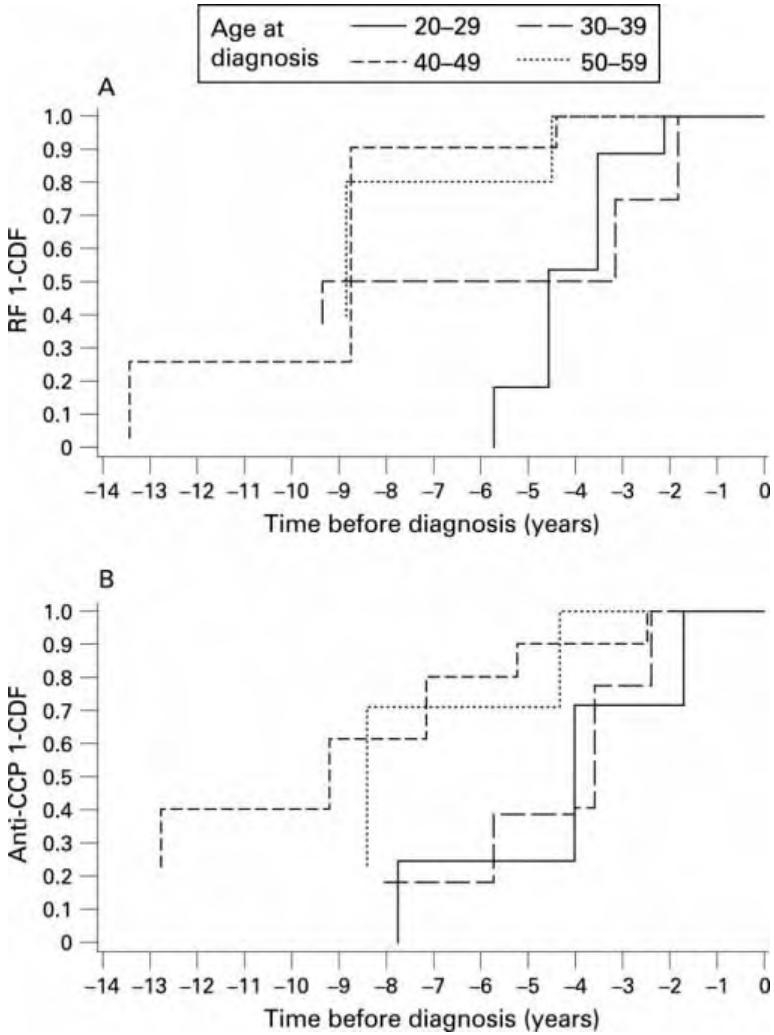

Majka D S et al. Ann Rheum Dis 2008

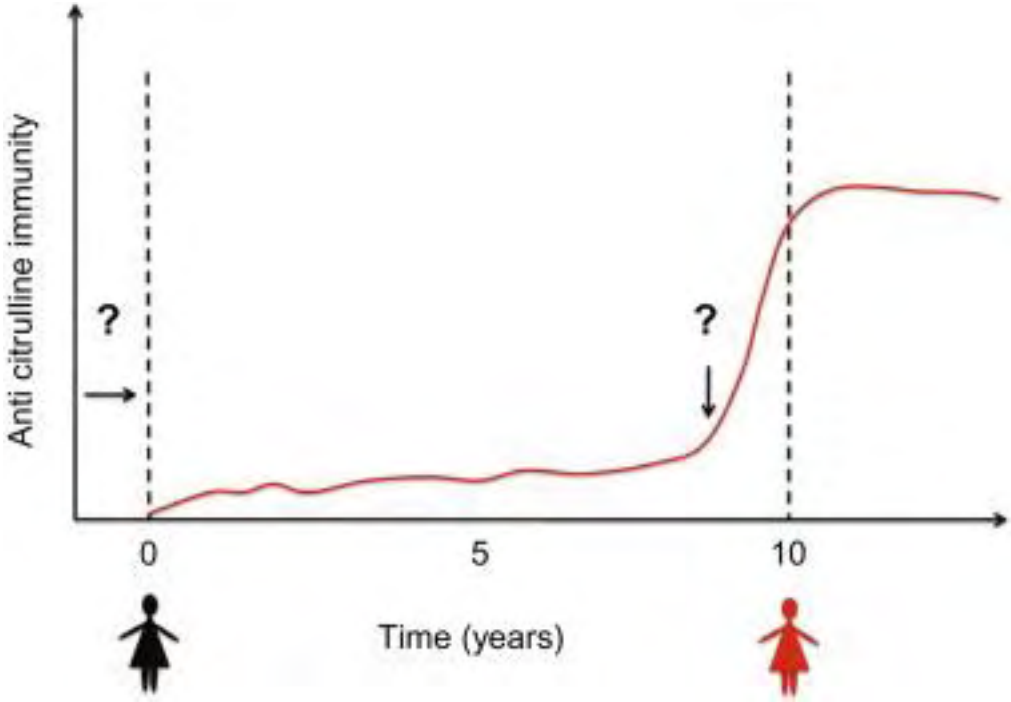

Titeranstieg
Epitoperweiterung
Aviditätsreifung

Klareskog L et al. Adv Immunology, 2013

RAUCHEN

Rauchen der Mutter als Risikofaktor
Rauchen erhöht Risiko (langanhaltend)

erhöht Risiko um Faktor 50 in DRB1 (2 Copies)
Rauchen erhöht cit Proteine in Lunge
Erhöhte PAD Expression in Lunge bei Rauchern

„20% an Patienten vermeidbar“

L. Klareskog et al ARI, 2008

Zusammenhang zwischen ACPA, Rauchen und HLA-DR SE

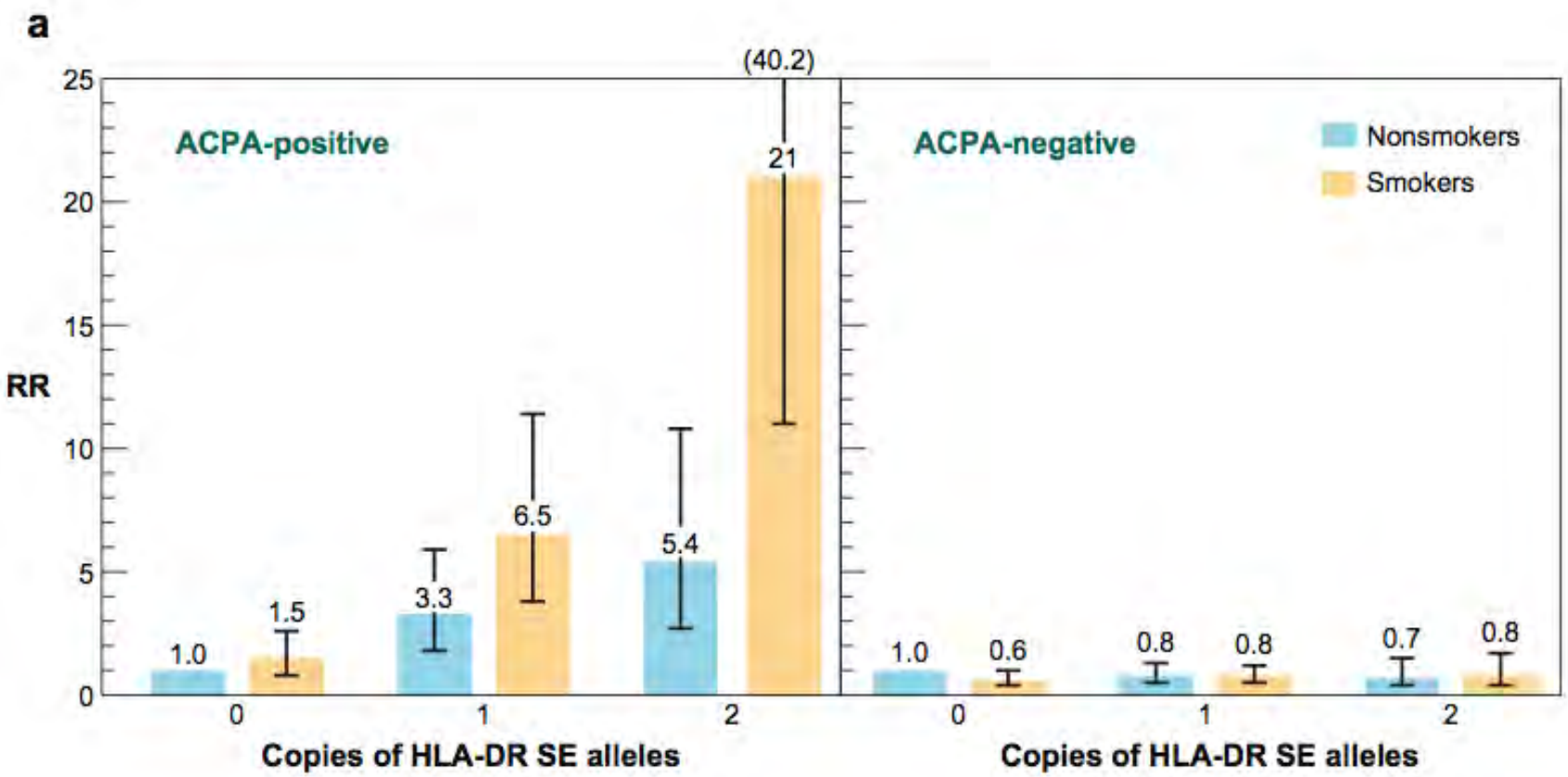

L. Klareskog et al ARI, 2008

Sonstige „Schäden“

Auch bei Entzündung generell (Quarzstaub, Kohlestaub, Luftverschmutzung)

Porphyromonas gingivalis (Parodontitis, exprimieren PAD)

Änderungen des Mikrobioms

Infektionen (EBV)

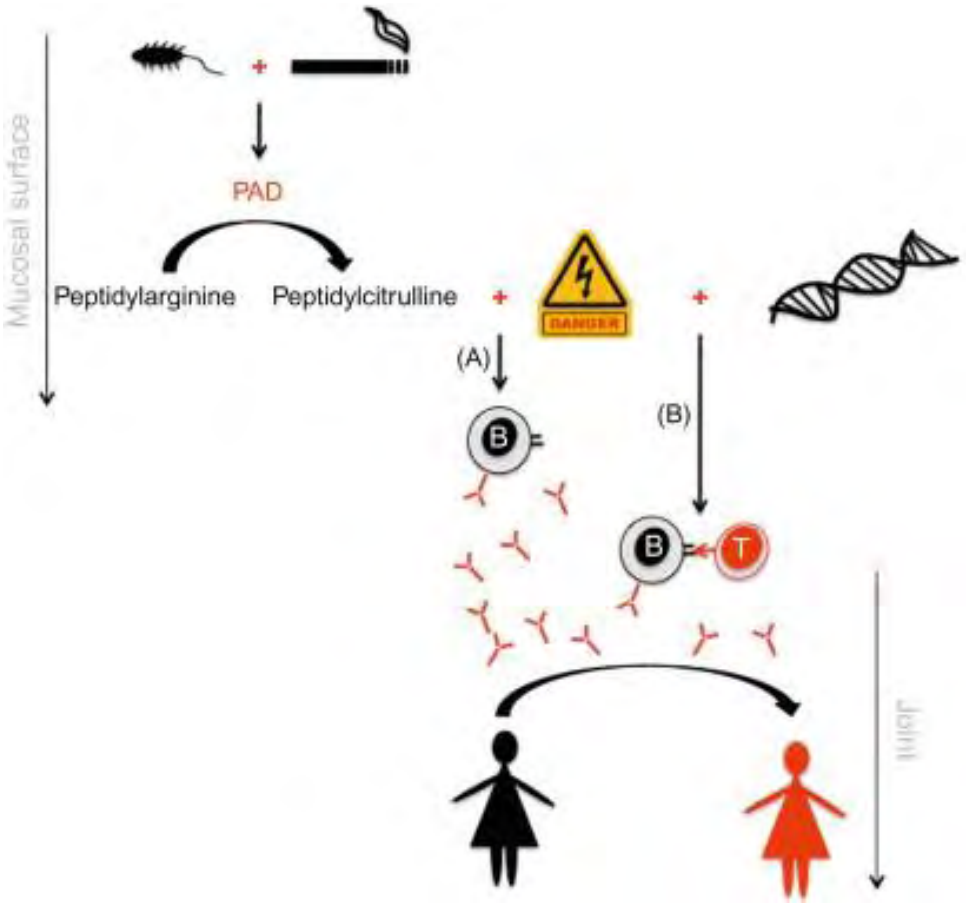

Klareskog L et al. Adv Immunology, 2013

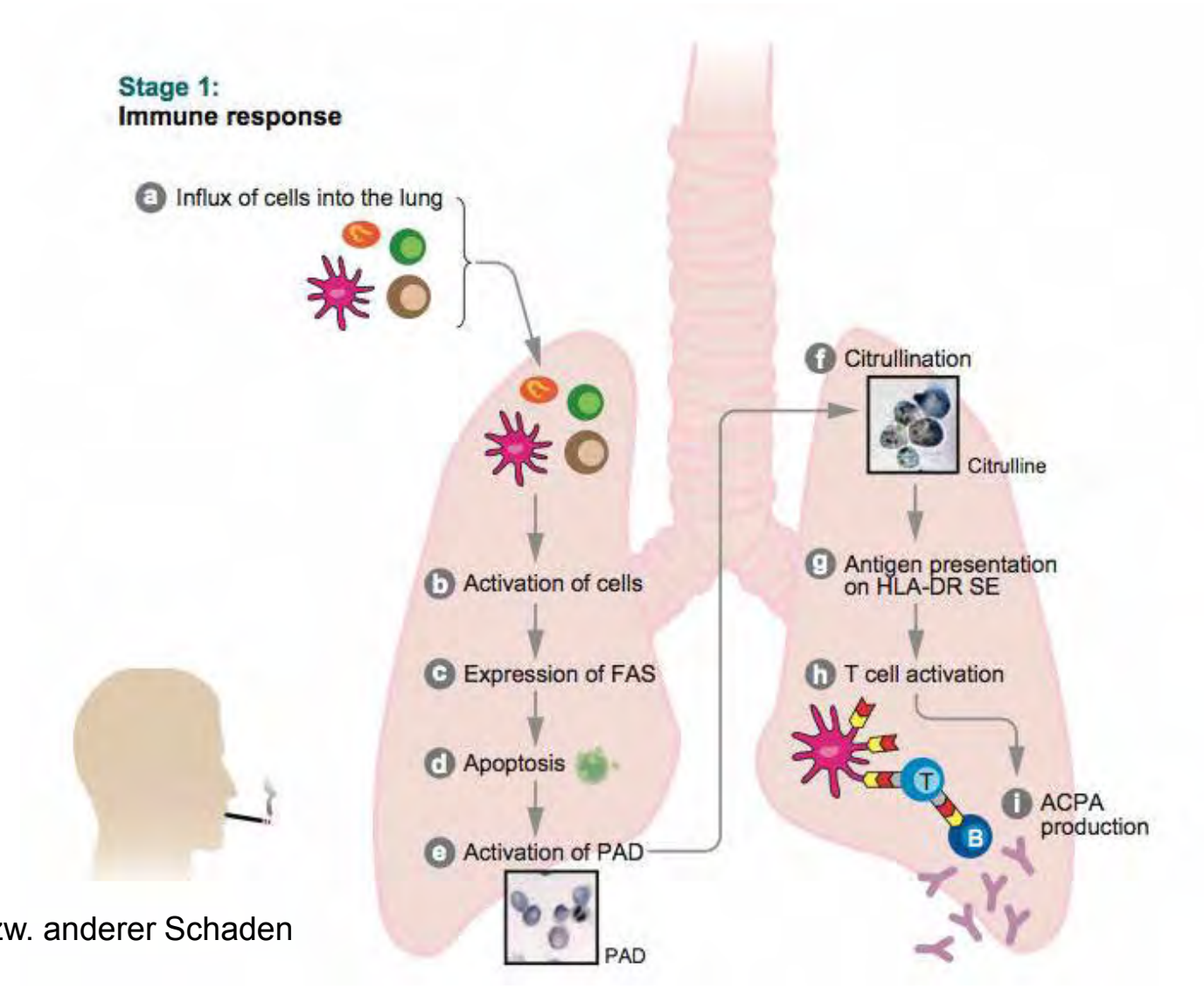

Bzw. anderer Schaden

L. Klareskog et al ARI, 2008

ACPA

Pathophysiologie mit RA-Relevanz

- Immunantwort gegen Cit Peptide (nicht das Vorhandensein derer!)
- ACPA lange Zeit vor Klinik vorhanden – krankheitsverursachend?
- keine Histologie und MRI trotz Vorhandensein **(van de Sande et al, ARD 2011)**
- Citrullinierung von Koll II erspart Adiuvans **(Thiele GM et al, Immunopharm 2012)**
- AK gegen cit Vimentin induzieren Osteopenie **(Harre U et al, JCI 2012)**

- ACPA steigern Arthritis **(Kuhn KA, JCI 2006)**

Offensichtlich synergistische Wirkung mit existenter Entzündung

ACPA

Pathophysiologie mit RA-Relevanz

Citrullinierung von Vimentin bei Netosis
(Khandpur R et al, Sci Transl Med, 2013)

Zelluläre Hypercitrullinierung bei RA durch Perforin und Komplementaktivierung
(Romero V, Sci Transl Med, 2013)

„Citrullinom“

Table 1. Citrullinated autoantigens induced by the MACPF pathway. +, citrullinated peptides were identified; –, no citrullinated peptides were identified; +/–, potentially citrullinated (see fig. S2 for explanation).

Citrullinated autoantigen	Reference	Perforin	Complement	RA SF cells*
Actin, cytoplasmic 1/2	(25)	+	+	+
Adenylyl cyclase–associated protein	(40)	+	–	–
Aldolase	(42)	+	+	+
Calreticulin	(42)	+	+	+
Collagen type I	(41)	–	+	–
Elongation factor 1a	(40)	+	+/–	+
α-Enolase	(40)	+	+	+
Heat shock 60-kD protein	(42)	+	+	+
Heat shock 90-kD protein α/β	(44)	+	+	+
Histone H2A	(18)	+	+	+
Histone H4	(18)	+	+	+
Myeloid cell nuclear differentiation antigen	(43)	+	+	+
Phosphoglycerate kinase 1	(42)	+	–	+
PAD4	(45)	+/–	+/–	+/–
Protein disulfide isomerase	(8)	–	+	–
Vimentin	(39)	+	+	+

*Citrullination was confirmed in at least one RA SF sample.

2. Läsion

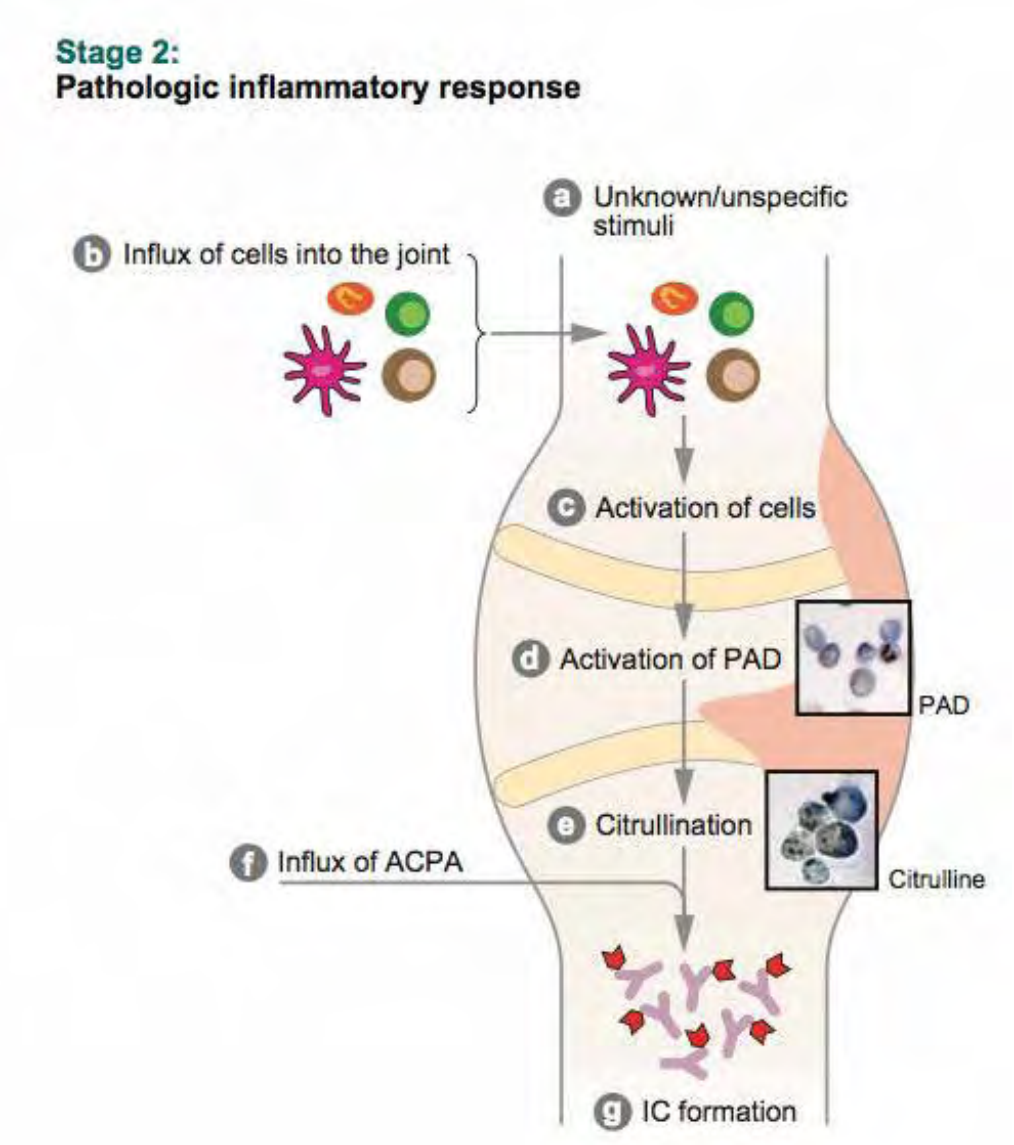

L. Klareskog et al ARI, 2008

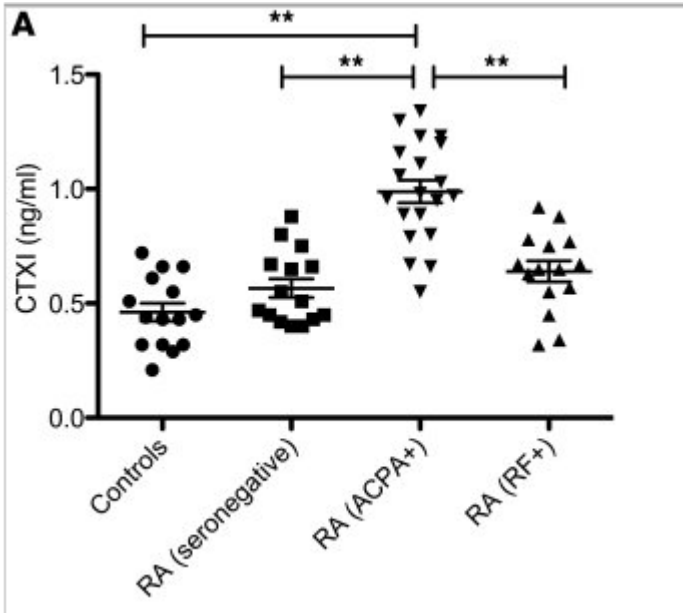
A
**
**
**
1.5
1.0
0.5
0.0
CTXI (ng/ml)
Controls
RA (seronegative)
RA (ACPA+)
RA (RF+)

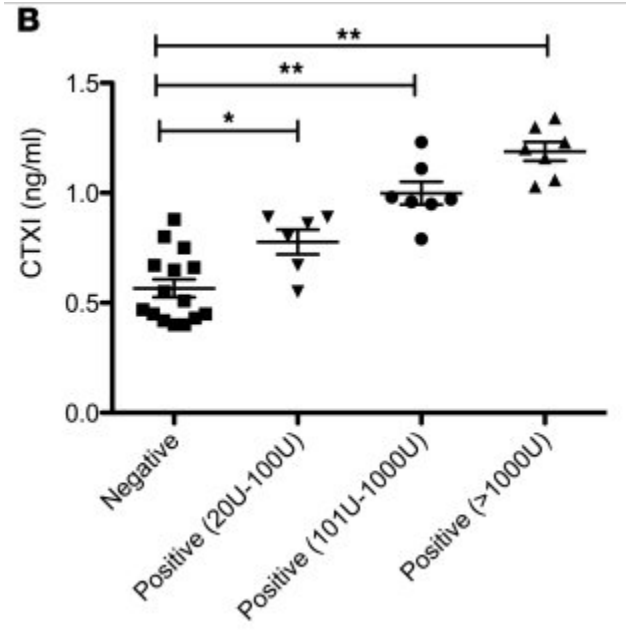
B
**
**
*
1.5
1.0
0.5
0.0
CTXI (ng/ml)
Negative
Positive (20U-100U)
Positive (101U-1000U)
Positive (>1000U)

Stage 3:
Chronic rheumatoid arthritis

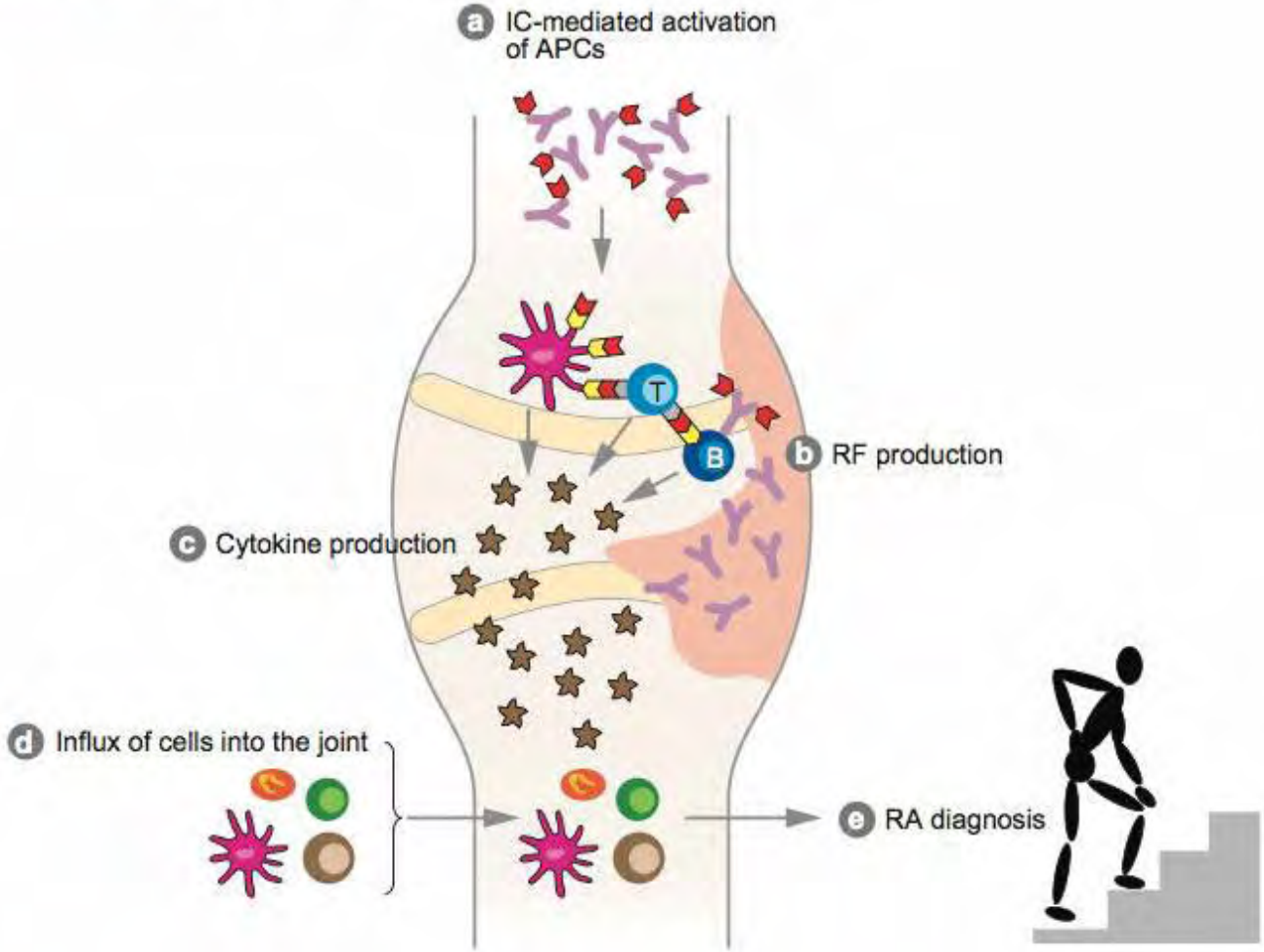

L. Klareskog et al ARI, 2008

Klinische Bedeutung der ACPA

ACPA in 60-80% der CP Patienten
ACPA hoch spezifisch für CP (kaum bei anderen Erkrankungen)
ACPA in etwa 2% der gesunden Population
Viele Jahre vor Ausbruch der CP feststellbar
Häufigkeit steigt zur Manifestation hin an
Später kaum zusätzlich positive Patienten
ACPA+ Gesunde 100 faches Risiko für CP
Großteil wird jedoch nicht krank
Früharthritis: ACPA+ höheres Risiko für CP
Früharthritis: ACPA- öfter Spontanremission
ACPA + schwerer Verlauf als ACPA -
ACPA + besseres Ansprechen auf Therapie
ACPA selbst kaum beeinflussbar durch Therapie
ACPA und AK gegen carbamoylierte Proteine auch exclusiv
17 Subsets bezüglich Feinspezifitätsprofil **(Lundberg K et al , ARD 2013)**

Anti-CITRULLIN SYNDROM (CP)

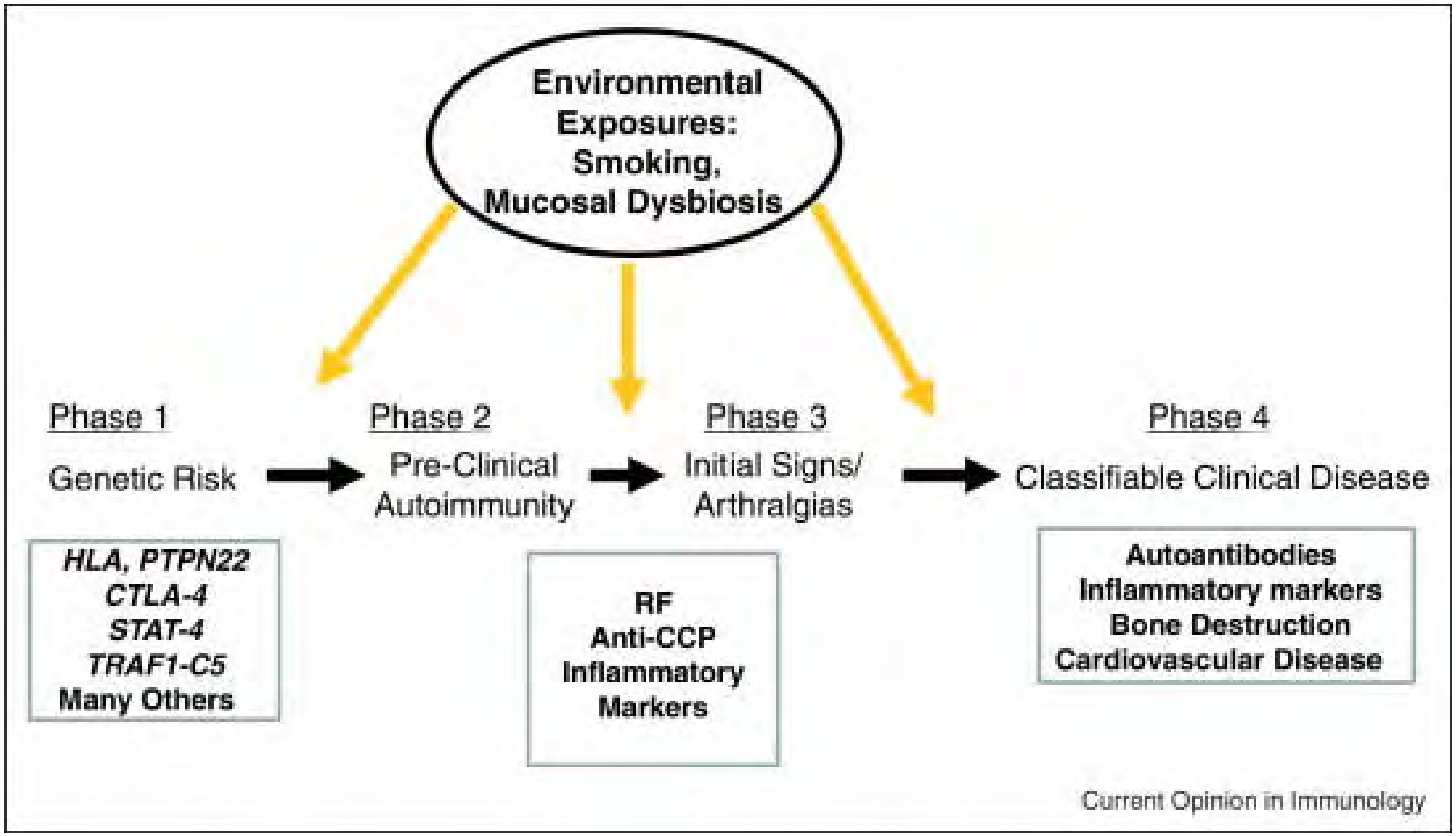

Spezifische Immunantwort - Entzündung

Holers VM COI, 2013

- Vorphase: Autoantikörper, Subklinische Entzündung, Arthralgien, diskrete Knochenläsionen, Lungenveränderungen
- Frühphase: klinische Arthritis, Stabile Synovitis,Akutphase,progrediente Destruktion
- Spätphase: Pannusbildung, irreversible Destruktion, Fehlstellungen, Frakturneigung, Amyloidose, etc.

Strategies for prevention and early treatment

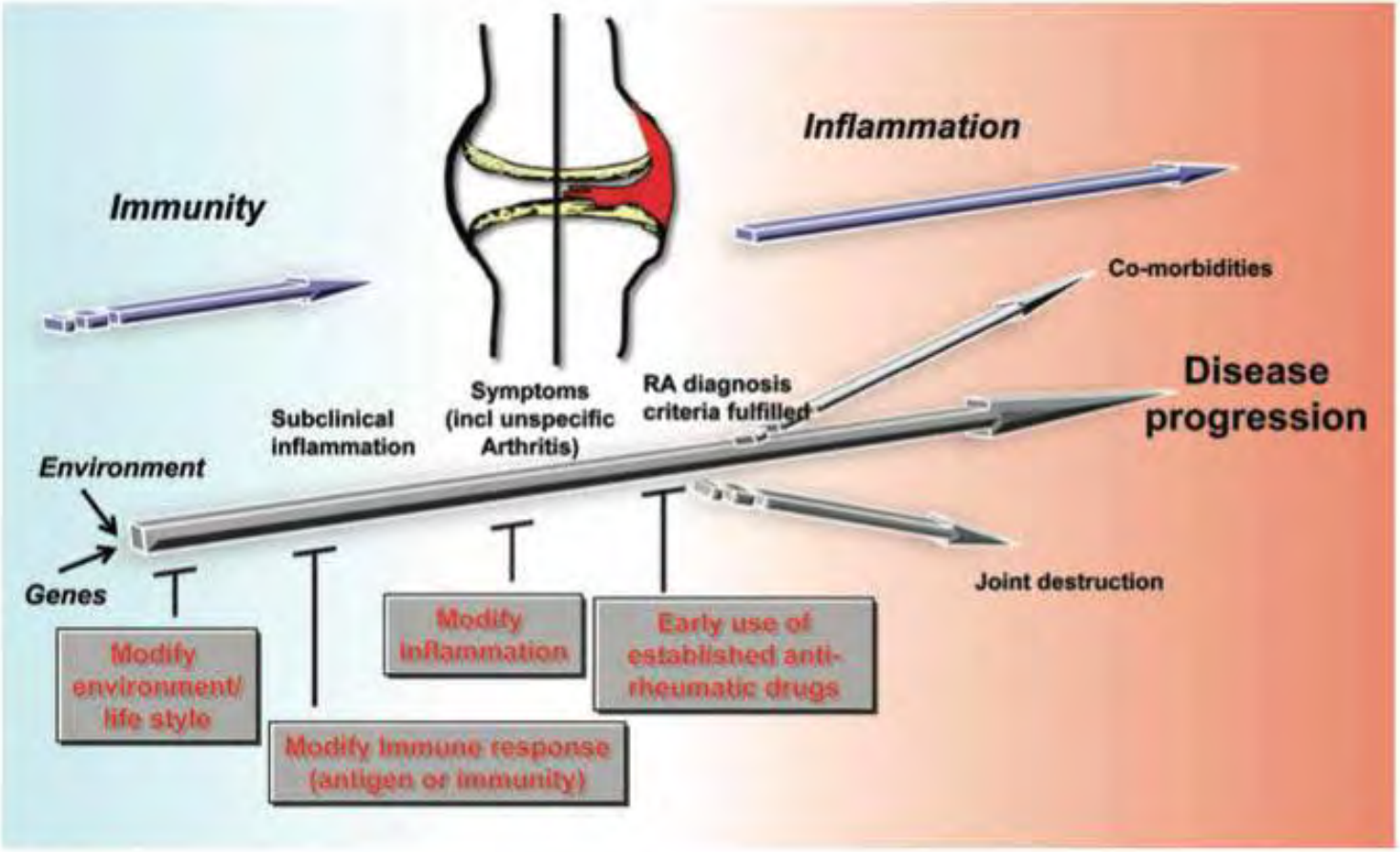

L. Klareskog et al ARD, 2010

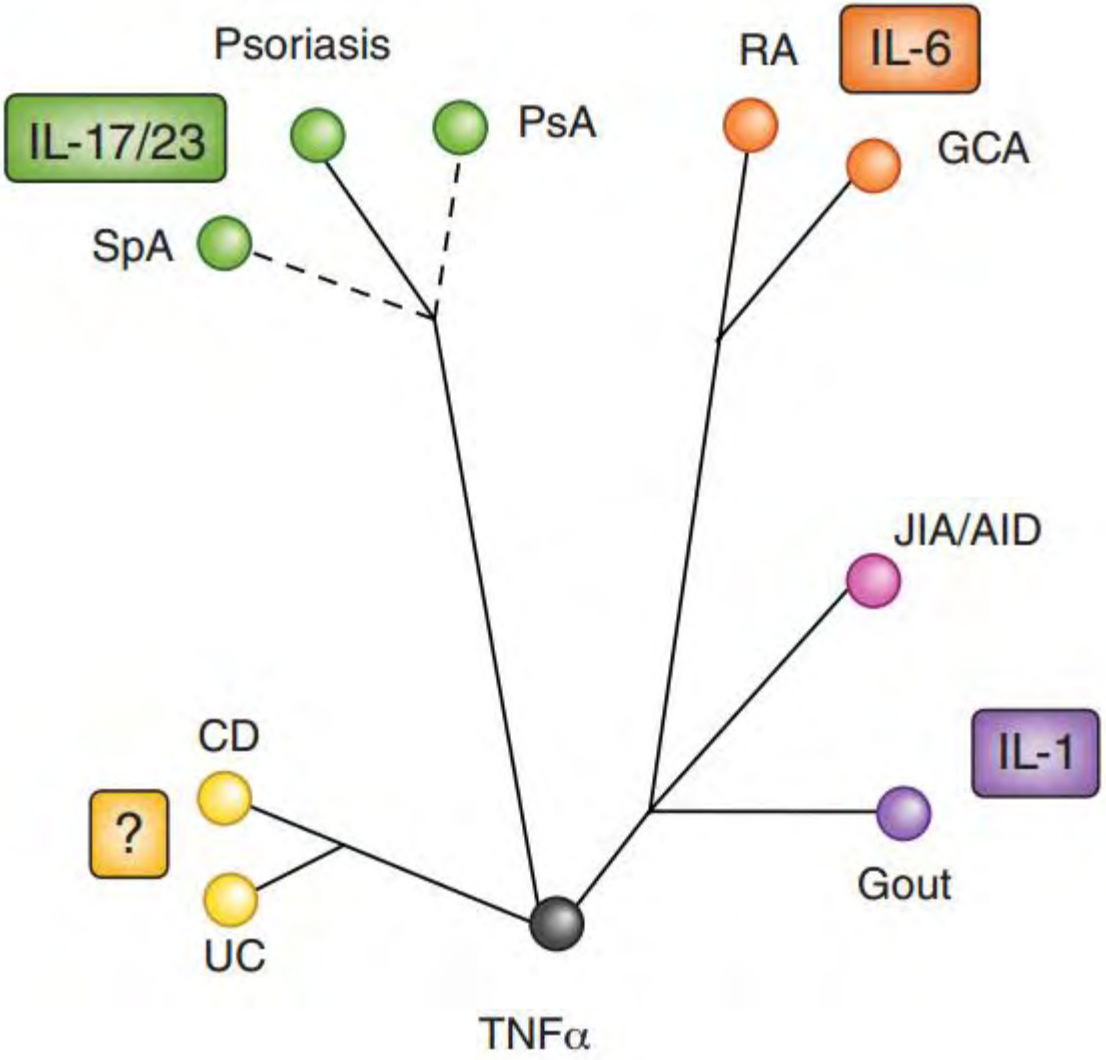
Psoriasis
IL-17/23
PsA
SpA
RA
IL-6
GCA
JIA/AID
IL-1
Gout
CD
?
UC
TNFα

Danke für Ihre Aufmerksamkeit !!

EVANGELISCHES KRANKENHAUS

Diakonie

Tradition seit 1901

Handout Teil 1

Rheumatologische Diagnose, Differentialdiagnose und Labor

Prim.Doz.Dr.Peter Peichl,MSc

Vorstand der Internen Abteilungen und stellv. ärztlicher Direktor im Evangelischen Krankenhaus Wien

Differentialdiagnose der entzündlich rheumatischen Erkrankungen

- Anamnese
- Klinik
- Röntgen
- Labor

DD „degenerativ“ - entzündlich

	„degenerativ“	**entzündlich**
Anlaufschmerz	kurzdauernd	v.a. morgens
Bewegungs-Belastungsschmerz	ja	oft Besserung
Ruheschmerz	kaum	ja
Nachtschmerz	selten	ja
Dauerschmerz	bei Aktivierung	bei mass. Entz.
Morgensteifigkeit	kurz	> ½ - ¾ Stunde

Fall 1

- 74 jährige Patientin
- Seit 13 Jahren von Zeit zu Zeit Schmerzen in einzelnen distalen und proximalen Fingergelenken, „springender Befall“
- Morgensteifigkeit in den Fingern 10 Minuten
- Fingergelenke werden gröber
- Einzelne Fingergelenke schwellen auch an, sind dann gerötet und äußerst schmerzhaft.

Fall 2

- 55 jährige Patientin
- Seit 3 Monaten starke Schmerzen symmetrisch auftretend in bd. Händen mit Schwellungen in der MCP-Ebene
- Schmerzen wie „Zahnweh“
- Frühmorgendliches Pessimum
- Morgensteifigkeit bis zu 2 Stunden
- Schmerzen auch in Schultergelenken und re Knie

Fall 3

- 54 jähriger Mann
- Über Nacht starke Schmerzen im linken Großzehengrundgelenk, kann nicht mehr auftreten, die Bettdecke schmerzt
- Großzehengrundgelenk ist gerötet, überwärmt, geschwollen

3 Fälle

Die Anamnese ist das „um und auf“

- Die Patienten kommen wegen Schmerzen
  - Wie lange
  - Trauma
  - Wie rasch aufgetreten
  - Symmetrie
  - OE – UE - WS
- Die Patienten kommen wegen Müdigkeit
- Die Patienten kommen wegen Gelenkschwellungen

Begleiterkrankungen

- CED
- Haut:
  - Psoriasis vulgaris
  - Erythema nodosum
  - Erythema anulare
  - Dermatomyositis
  - Vaskulitische Hautläsionen
- Fieber
- Raynaud-Syndrom
- Sicca-Syndrom
- Medikamente

Symmetrische Schwellung

ACR-Klassifikationskriterien für die rheumatoide Arthritis alt

1. Morgensteifigkeit	In und um Gelenke über mind 1 h
2. Arthritis in 3 oder mehr Gelenksregionen	14 mögliche Regionen: rechts oder links PIP´s, MCP´s, Handgelenk, Ellenbogen, Knie, Sprunggelenke, MTP´s
3. Arthritis der Gelenke der Hand	Zumindest 1 Gelenk geschwollen (HG, PIP, MCP)
4. Symmetrische A.	Gleiche Region wie 2
5. Rheumaknoten	Sc Knoten
6. RF im Serum	RF pos
7. Radiologische Veränderungen	Handröntgen (gelenksnahe Osteopenie zumindest)

RA: mindestens 4 der Kriterien (1-4 über 6 Wochen)

Arnett FC et al Arthritis Rheum 1988

ACR-Klassifikationskriterien für die rheumatoide Arthritis neu

1. Gelenksbeteiligung
    1. 1 mittleres bis großes Gelenk (0 Punkte)
    2. 2-10 mittlere bis große Gelenke (1 Punkt)
    3. 1-3 kleine Gelenke (mit oder ohne gr. Gelenken) (2 Punkte)
    4. 4-10 kleine Gelenke (mit oder ohne gr. Gelenken) (3 Punkte)
    5. > 10 Gelenke (zumindest 1 kleines) (5 Punkte)

Auch die Handgelenke zählen zu den kleinen Gelenken!

2. Serologie (RF, ACPA)
    1. Nicht pos für einen d Faktoren (0 Punkte)
    2. Wenigstens einer pos niedrigtitrig (2 Punkte)
    3. Wenigstens einer pos hochtitrig (3 Punkte)
3. Akutphasereaktion
    1. Weder BSG noch CRP ist pos (0 Punkte)
    2. Abnormale BSG oder CRP (1 Punkt)
4. Dauer der Synovitis
    1. Weniger als 6 Wochen (0 Punkte)
    2. 6 Wochen oder länger (1 Punkt)

RA: ≥ 6 Punkte

„possible RA“: 4 und 5 Punkte

Aletaha D et al 2010

CAVE!
Klassifikation hilft uns zu orientieren –
Die Diagnose stellt der Arzt/In

RA FRÜHBILD

- Anlauf- (Bewegungs-) Ruheschmerz
- Parästhesien morgendlich, symmetrisch
- Steifigkeit, Ungeschicklichkeit, Kraftlosigkeit
- Synovitische Schwellung
- (nächtl.) frühmorgendliches Schmerzmaximum
- Hyperhydrosis palmaris
- Anamn. Sehnenscheidenentzündungen, CTS
- Monarthritischer Beginn (Vorläufergelenk)

Status RA



- TJ
- SJ
- VASglobal
- VASpain
- Beweglichkeit

- HAQ-Score

ACR – Kriterien zur Bestimmung der Krankheitsaktivität bei RA [1]

- **1. Anzahl der geschwollenen Gelenke (SJC)**
- **2. Anzahl der druckschmerzhaften Gelenke (TJC)**
- **3. PhGA (VAS) (Physician Global Assessment)**
- **4. PGA (VAS) (Patient Global Assessment)**
- **5. Schmerz (VAS)**
- **6. HAQ (Health Assessment Questionaire)**
- **7. CRP, ESR**

1 Arnett FC, Edworthy SM, Bloch DA, McShane DJ, Fries JF, Cooper NS et al. Arthritis Rheum 1988;31:315-24

ACR 20%, 50%, 70%

Einschätzung der Verbesserung in klinischen Prüfungen

1. **Es muß erfüllt werden zum Besseren:**
   - **>20% TJ**
   - **>20% SJ**
2. **Weiters muß in drei der folgenden fünf Aktivitätskriterien eine Besserung um >20% erzielt werden:**
   - **PhGA,**
   - **PGA/pain, HAQ (Behinderung),**
   - **BSG, CRP**

ACR 20%: „von sehr schlecht zu schlecht“

ACR 50%: klinisch relevant

Verschiedene DAS

- DAS 28 = 0,56 x √TJ + 0,28 x √SJ + 0,7 x lnBSG + 0,0142 x PGA (VAS)[1,2]
- SDAI = TJ + SJ + PGA (VAS cm) + PhGA (VAS cm) + CRP (mg/dl) [3]
- CDAI = TJ + SJ + PGA (VAS cm) + PhGA (VAS cm) [4]

[1] Prevoo ML et al. Arthritis Rheum 1995;38:44-8

[2] Van Gestel AM et al. Arthritis Rheum 1996;39:34-40

[3] Smolen JS et al. Rheumatology (Oxford) 2003:42:244-57.

[4] Aletaha D et al. Arthritis Res Ther 2005;7(4):R796-R806

DAS kann auch einfach sein: Der RADAI-5

Patient: Datum:

RADAI-5

Sehr geehrte Patientin, sehr geehrter Patient,

dieser Fragebogen dient dazu, das Ausmaß Ihrer Rheumatischen Erkrankung genau zu erfassen. Bitte beantworten Sie die folgenden Fragen zu Ihren rheumatischen Beschwerden. Lassen Sie bitte keine Frage aus.
Bitte kreuzen Sie auf den nachfolgenden 5 Fragen jeweils eine Zahl zwischen 0 und 10 an.

1. Wie aktiv war Ihre Arthritis (entzündliche Gelenkerkrankung) im Allgemeinen während der letzten 6 Monate?

Überhaupt nicht aktiv | 0 | 1 | 2 | 3 | 4 | 5 | 6 | 7 | 8 | 9 | 10 | extrem aktiv

2. Wie aktiv ist Ihre Arthritis heute bezüglich Druckempfindlichkeit und Schwellung der Gelenke

Überhaupt nicht aktiv | 0 | 1 | 2 | 3 | 4 | 5 | 6 | 7 | 8 | 9 | 10 | extrem aktiv

3. Wie stark ist Ihr Arthritis Schmerz heute?

keine Schmerzen | 0 | 1 | 2 | 3 | 4 | 5 | 6 | 7 | 8 | 9 | 10 | unerträgliche Schmerzen

4. Wie würden Sie Ihren derzeitigen Gesundheitszustand beschreiben?

sehr gut | 0 | 1 | 2 | 3 | 4 | 5 | 6 | 7 | 8 | 9 | 10 | sehr schlecht

5. Waren Ihre Gelenke (Hände) steif, als Sie heute morgen aufwachten? Wenn ja, wie lange dauerte diese Steifigkeit heute morgen?

keine Steifigkeit | 0 | 1 | 2 | 3 | 4 | 5 | 6 | 7 | 8 | 9 | 10 | lange Steifigkeit (den ganzen Tag)

Patient: Datum:

RADAI-5

Sehr geehrte Patientin, sehr geehrter Patient,

dieser Fragebogen dient dazu, das Ausmaß Ihrer Rheumatischen Erkrankung genau zu erfassen. Bitte beantworten Sie die folgenden Fragen zu Ihren rheumatischen Beschwerden. Lassen Sie bitte keine Frage aus.
Bitte kreuzen Sie auf den nachfolgenden 5 Fragen jeweils eine Zahl zwischen 0 und 10 an.

1. Wie aktiv war Ihre Arthritis (entzündliche Gelenkerkrankung) im Allgemeinen während der letzten 6 Monate?

Überhaupt nicht aktiv | 0 | 1 | 2 | 3 | 4 | 5 | 6 | 7 | 8 | 9 | 10 | extrem aktiv

2. Wie aktiv ist Ihre Arthritis heute bezüglich Druckempfindlichkeit und Schwellung der Gelenke

Überhaupt nicht aktiv | 0 | 1 | 2 | 3 | 4 | 5 | 6 | 7 | 8 | 9 | 10 | extrem aktiv

3. Wie stark ist Ihr Arthritis Schmerz heute?

keine Schmerzen | 0 | 1 | 2 | 3 | 4 | 5 | 6 | 7 | 8 | 9 | 10 | unerträgliche Schmerzen

4. Wie würden Sie Ihren derzeitigen Gesundheitszustand beschreiben?

sehr gut | 0 | 1 | 2 | 3 | 4 | 5 | 6 | 7 | 8 | 9 | 10 | sehr schlecht

5. Waren Ihre Gelenke (Hände) steif, als Sie heute morgen aufwachten? Wenn ja, wie lange dauerte diese Steifigkeit heute morgen?

keine Steifigkeit | 0 | 1 | 2 | 3 | 4 | 5 | 6 | 7 | 8 | 9 | 10 | lange Steifigkeit (den ganzen Tag)

Leeb BF, Haindl PM, Maktari A, Nothnagl T, Rintelen B.
J Rheumatol. 2008 Jul;35(7):1294-9

DAS sind die Krankheitsaktivitäten den Scores entsprechend

DAS28:
Remission: ≤ 2.60
Mild: 2.61 - ≤ 3.20
Moderat: 3.21 - ≤ 5.10
Hoch: > 5.10

CDAI:
Remission: ≤ 2.8
Mild: 2.9 - ≤ 10.0
Moderat: 10.1 - ≤ 22.0
Hoch: > 22.0

SDAI:
Remission: ≤ 3.3
Mild: 3.4 - ≤ 11.0
Moderat: 11.1 - ≤ 26.0
Hoch: > 26.0

RADAI-5:
Remission: ≤ 1.4
Mild: 1.6 – 3.0
Moderat: 3.2 – 5.4
Hoch: ab 5.6

Neue ACR/EULAR Remissionskriterien

- TJ ≤ 1
- SJ ≤ 1
- PatGA ≤ 1 (cm)
- CRP ≤ 1 (mg/dl)

ODER

- SDAI ≤ 3.3

Felson DT et al. ARD 2011;70 (3):414-22

RA – Radiologie

- Weichteilschwellung
- Gelenksnahe Osteoporose
- Gelenksspaltver-schmälerung
- Erosionen, Usuren
- Subluxationen
- Luxationen

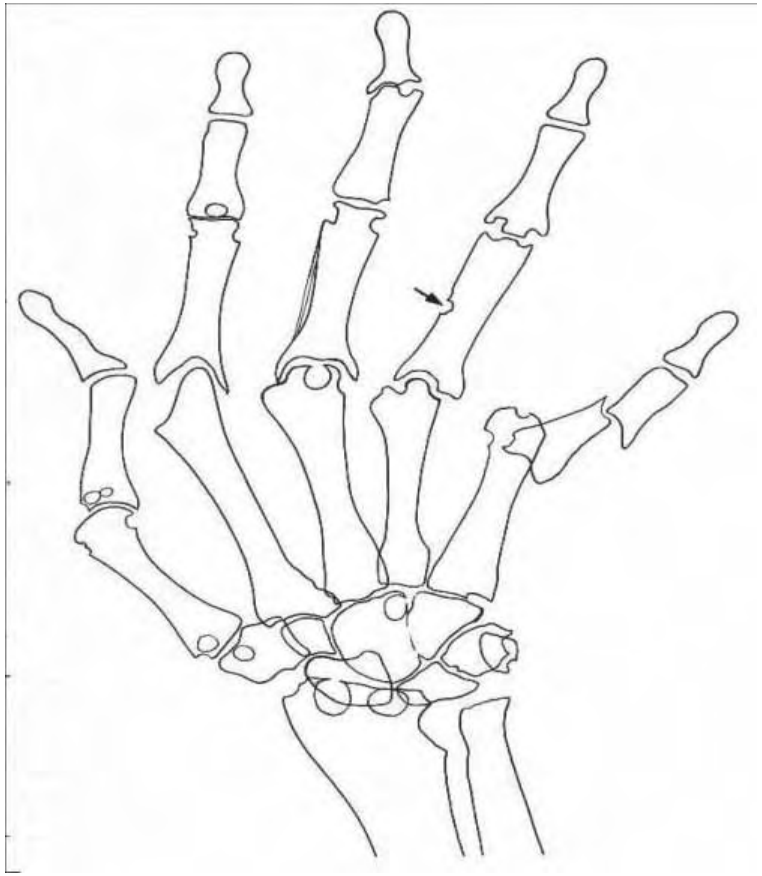

Modifiziert nach: Wolfgang Dihlmann "Gelenke- Wirbelverbindungen" Verl. Thieme

DD - RA

- Fingerpolyarthrose
- Seronegative Spondylarthropathien
- Periarthropathien
- Fibromyalgiesyndrom
- Kollagenosen, Vaskulitiden, PMR
- A. urica, Chondrocalcinose, Hämochromatose
- Paraneoplasie

BEFALLMUSTER HAND

- Rot **RA**
- Blau viereckig Polyarthrosen Heberden
- Blau dreieckig Psoriasisarthropathie
- Gelb Bouchard
- Schwarz viereckig Grundgelenksarthrose
- Schwarz rund Hämochromatose

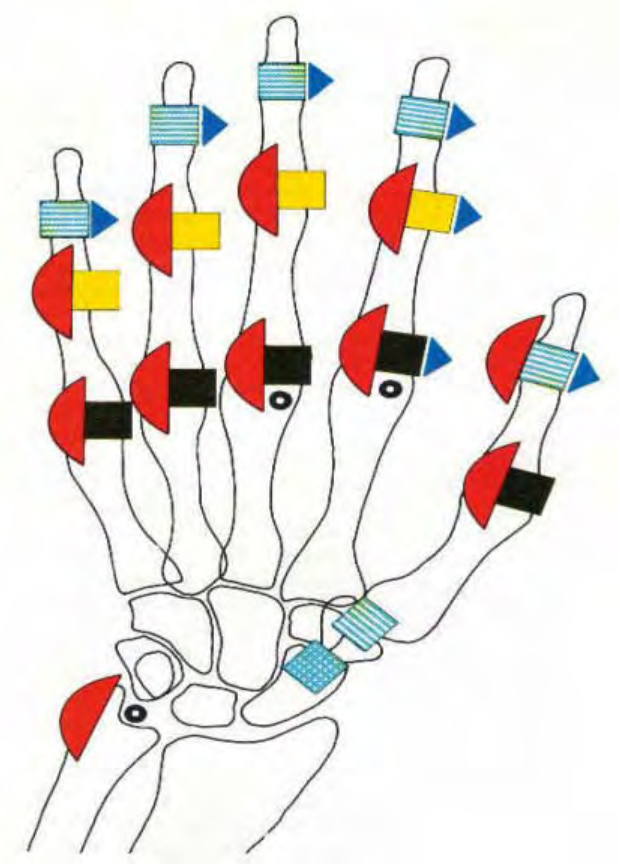

Modifiziert nach: Wolfgang Dihlmann "Gelenke-Wirbelverbindungen" Thieme Verl.

Asymmetrische Schwellung

PSORIASISARTHROPATHIE

- Hautpsoriasis: 1-2 % d. Bevölkerung
- 10 – 20 % von Psoriatikern haben eine assoziierte Arthritis
- Meistens geht Psoriasis der Arthritis vorraus
- Aber auch A. psoriatica sine psoriase
- M : F = 1 : 1 (Spondylarthritis 5 : 1)
- Manifestationsgipfel 15.–30. und um 55. Lj.

PSORIASISARTHROPATHIE

- KLINIK
  - (derbe) Schwellung (spindelförmig)
  - Oft „nur“ Arthralgien
  - Enthesiopathien
  - Daktylitis (Befall im Strahl)
  - Livid rötliche Verfärbung
  - Periartikuläres Ödem

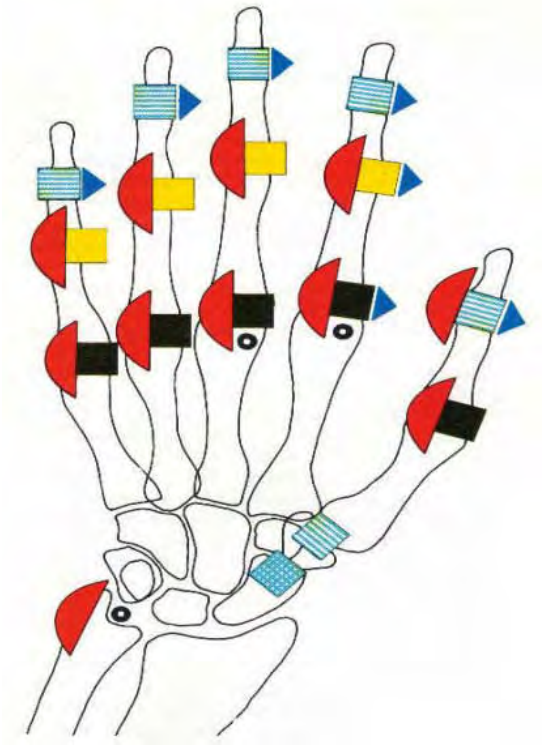

PSORIASISARTHROPATHIE

- **KLINIK** (Fortsetzung):
  - **Assymetrisch**
  - **DIP, PIP**
  - **Sternoclavikular- und Acromioclaviculargelenk**
  - **Synchondrosen (Symphyse, Manubrium)**
  - **Fibrostosen**
  - **KANN AUSGESPR. MUTILIEREND SEIN**
    - **Teleskopfinger**
  - **SIG- Arthritis (meist mild)**

KLINIK + RÖNTGEN

PSORIASISARTHROPATHIE

- **<u>Verlauf:</u>**
  - Sehr launenhaft
  - große Schub- und Remissionsbereitschaft
  - Potentiell stark mutilierend - Invalidität
- **<u>Labor:</u>**
  - Akutphase nicht so ausgeprägt wie bei cP
  - HS
  - RF negativ – Cave cP bei Psoriasis

PSORIASISARTHROPATHIE 8

- Röntgen:
  - Befall im Strahl
  - DIP, PIP
  - Plus- Minus
  - Periostale Reaktionen
  - Ankylosen
  - Befall der Proc. unguiculares
  - Protuberantien
  - Mäuseohren, Pencil in cup

Modifiziert nach: Wolfgang Dihlmann "Gelenke-Wirbelverbindungen" Verl. Thieme

Familie der Spondyloarthropathien

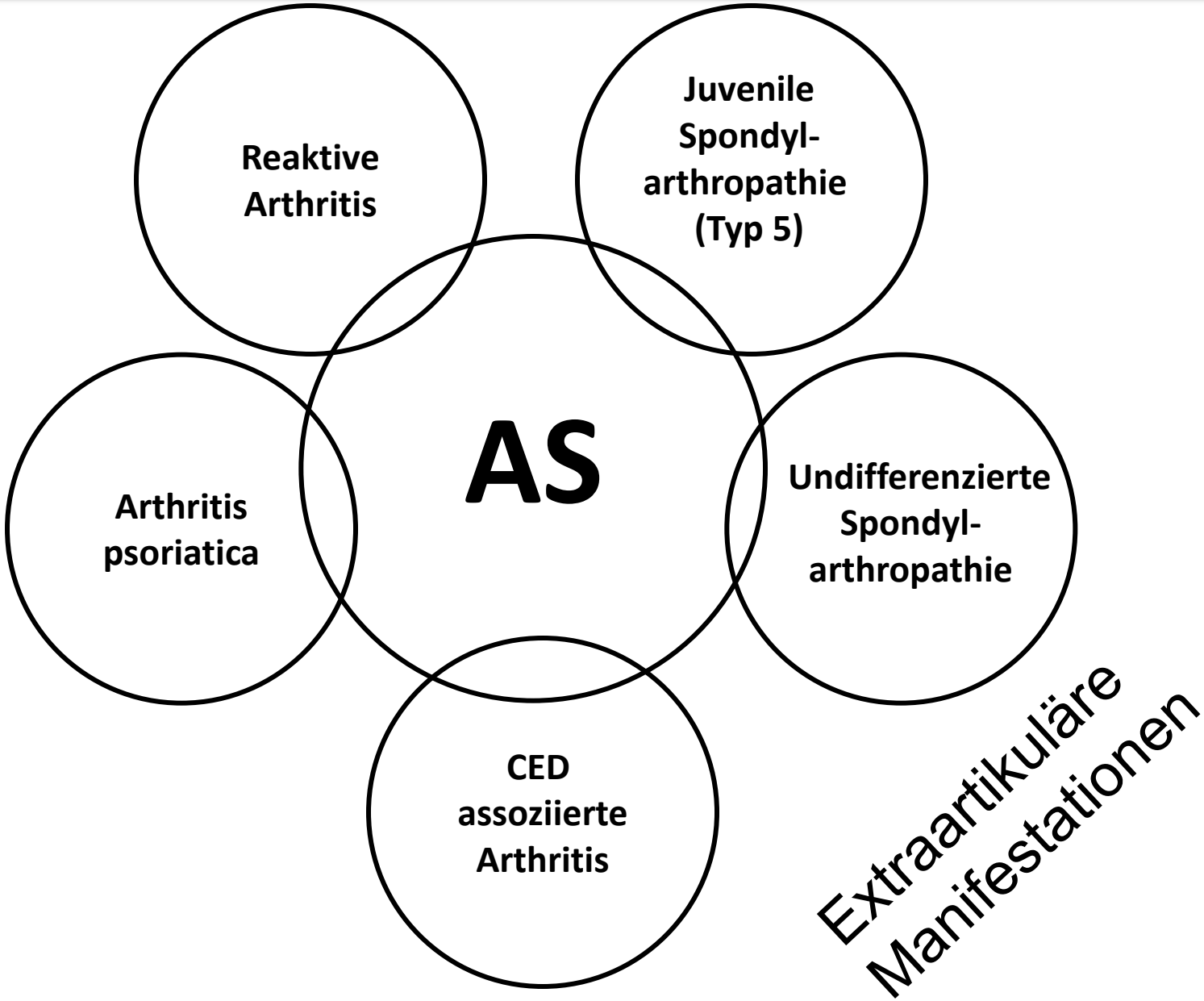

Extraartikuläre Manifestationen

Extraartikuläre Manifestationen bei Ankylosierender Spondylitis

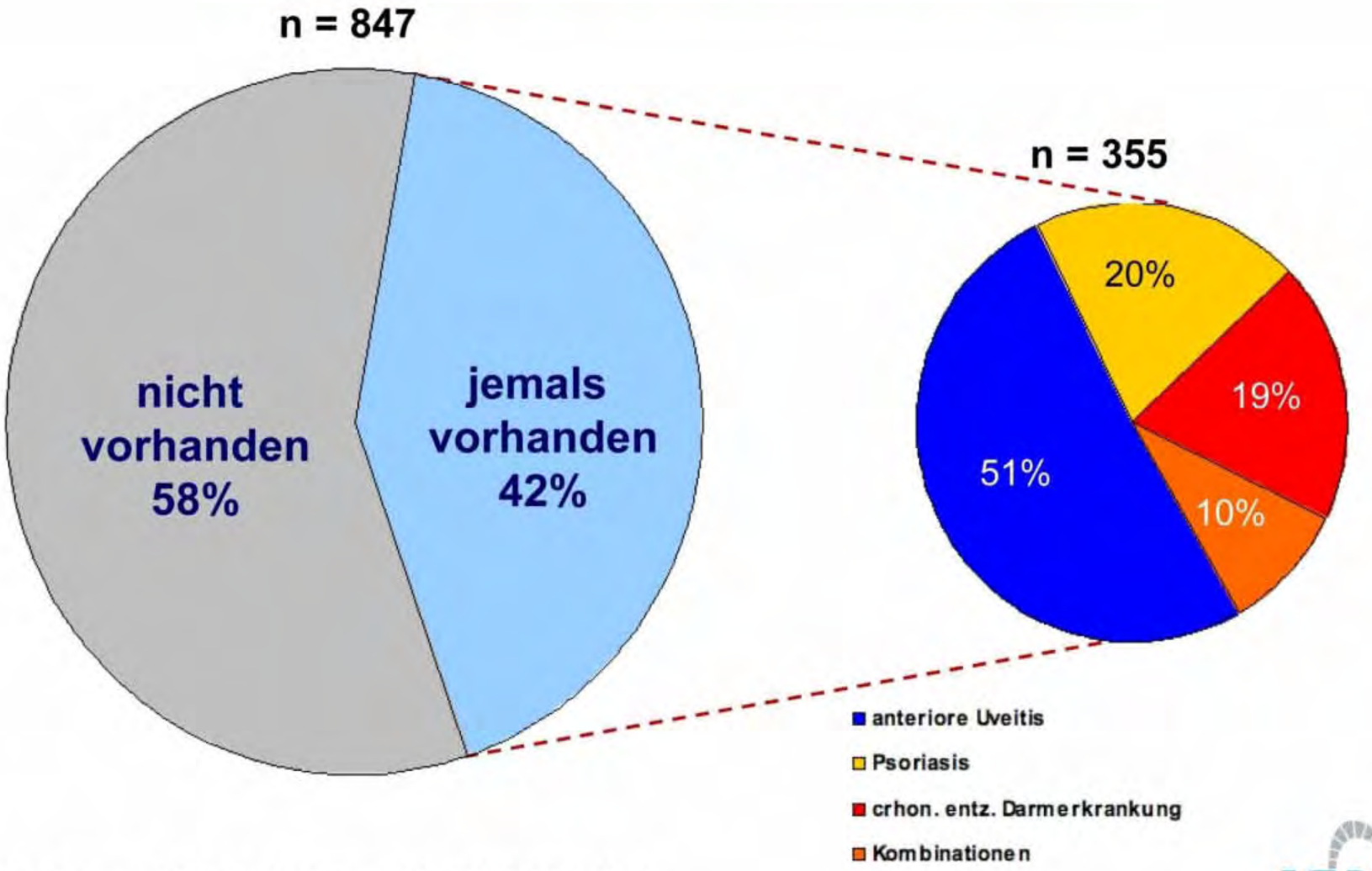

Vander Cruyssen B et al. Ann Rheum Dis 2007;66:1072-7

ASAS

Familie der Spondyloarthropathien

- Rein axiale Form:
  - AS (**A**nkylosierende **S**pondarthritis)
  - Morbus Bechterew

- Periphere Form:
  - SpA (**Sp**ondyl**a**rthritis)

ASAS Experten-Kriterien für entzündlichen Rückenschmerz (chronischer Rückenschmerz; n=648)

- Alter bei Beginn < 40 Jahre
- langsamer Beginn
- Besserung bei Bewegung
- keine Besserung in Ruhe
- nächtliche Schmerzen (mit Besserung durch Aufstehen)

Sensitivität: 79.6%; Spezifität: 72.4%

Entzündlicher Rückenschmerz liegt vor, wenn mindestens 4 von 5 Kriterien erfüllt sind.

Sieper J et al. Ann Rheum Dis. 2009;68:784-788

ASAS

Alter bei Symptombeginn und bei Diagnosestellung bei Patienten mit ankylosierender Spondylitis

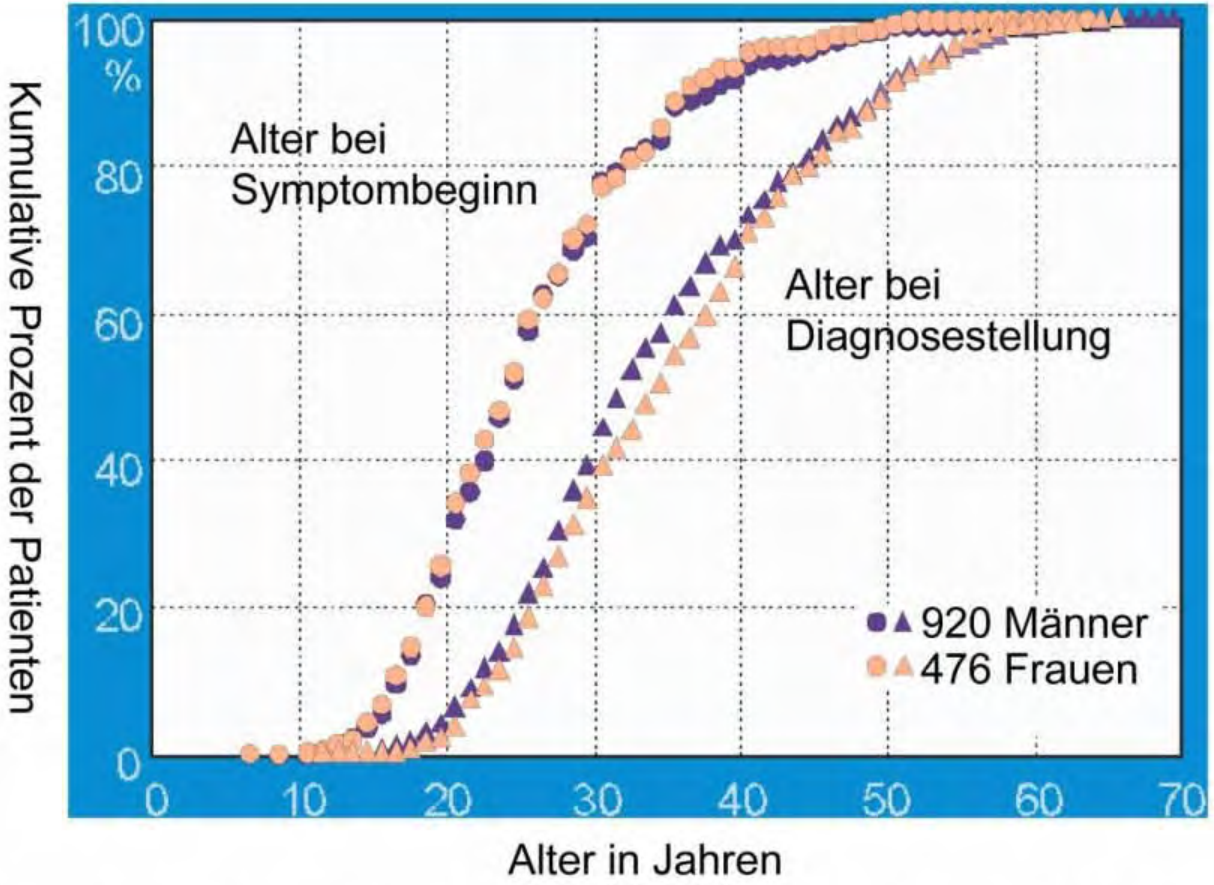

Durchschnittliche Diagnoseverzögerung: 9 Jahre

Feldtkeller E et al. Curr Opin Rheumatol 2000;12:239-247 (mit Genehmigung)

ASAS

ASAS Klassifikationskriterien für periphere Spondyloarthritis (SpA)

- Dif
- Dia
- Th
- Ne

Arthritis oder Enthesitis oder Daktylitis

plus

≥ 1 SpA-Parameter
- Uveitis
- Psoriasis
- M. Crohn/Colitis ulcerosa
- Vorangehende Infektion
- HLA-B27
- Sakroiliitis in der Bildgebung

OR

≥ 2 andere SpA-Parameter
- Arthritis
- Enthesitis
- Daktylitis
- Entzündlicher Rückenschmerz (jemals)
- Familienanamnese für SpA

Sensitivität 77.8%, Spezifität 82.2%; n=266

Rudwaleit M et al. Ann Rheum Dis 2011;70:25-31 (mit Genehmigung)

ASAS

Frühe Aktivitätszeichen der Erkrankung

Daktylitis, dritter Zeh rechter Fuß

Knöchel- und Mittelfuß-Schwellung

ASAS

Axiale Spondarthritis

Modifizierte New-York Klassifikationskriterien

- Radiologische (Röntgen) Kriterien
  - Bds Sacroileitis ≥ 2 (Erosion, Sklerosierung)
  - Einseitige Sacroileitis ≥ 3 (+ Gelenkspaltverschm.)
- Klinische Kriterien
  - Kreuzschmerz vom entzündlichen Typ
  - Eingeschränkte Beweglichkeit der LWS
  - Eingeschränkte Atemexkursion

- Sichere AS
  - Röntgen **und** mind. 1 klinischer Parameter
- Mögliche AS
  - Röntgen ohne Klinik **oder**
  - Alle 3 klinischen Parameter

van der Linden S, Valkenburg HA, Cats A. Arthritis Rheum 1984;27:361–8

ASAS* Klassifikationskriterien für axiale Spondyloarthritis

Chronischer Rückenschmerz ≥ 3 Monate

Alter < 45 Jahren bei Beginn der Rückenschmerzen

+

Nachweis einer Sacroileitis in der Bildgebung oder pos MRT
+
≥ 1 klinisches Kriterium

oder

+

Positives HLAB27
+
≥ 2 andere klinische Kriterien

Klinische Kriterien:

- Entzündlicher Rückenschmerz,
- Arthritis,
- Enthesitis (Ferse),
- Uveitis,
- Psoriasis,
- M. Crohn/Colitis ulcerosa,
- Daktylitis,
- Gutes Ansprechen auf NSAR,
- Positive FA auf SPA,
- Pos HLAB27,
- CRP-Erhöhung

Sens: 82.9%
Spez: 84.4%

Bildgebung alleine:
Sens 66.2%
Spez 97.3%

*Assessment in SpondyloArthritis international Society

Rudwaleit M et al. Ann Rheum Dis 2009

Chronic Low Back Pain

- Inflammatory back pain ✔ LR 3.1
- Heel pain (enthesitis) ✔ LR 3.4
- Peripheral arthritis LR 4.0
- Dactylitis LR 4.5
- Acute anterior uveitis LR 7.3
- Pos. Family history LR 6.4
- Good response to NSAIDs LR 5.1
- Elevated acute phase reactants LR 2.5
- HLA-B27 LR 9.0
- MRI LR 9.0

Axial SpA

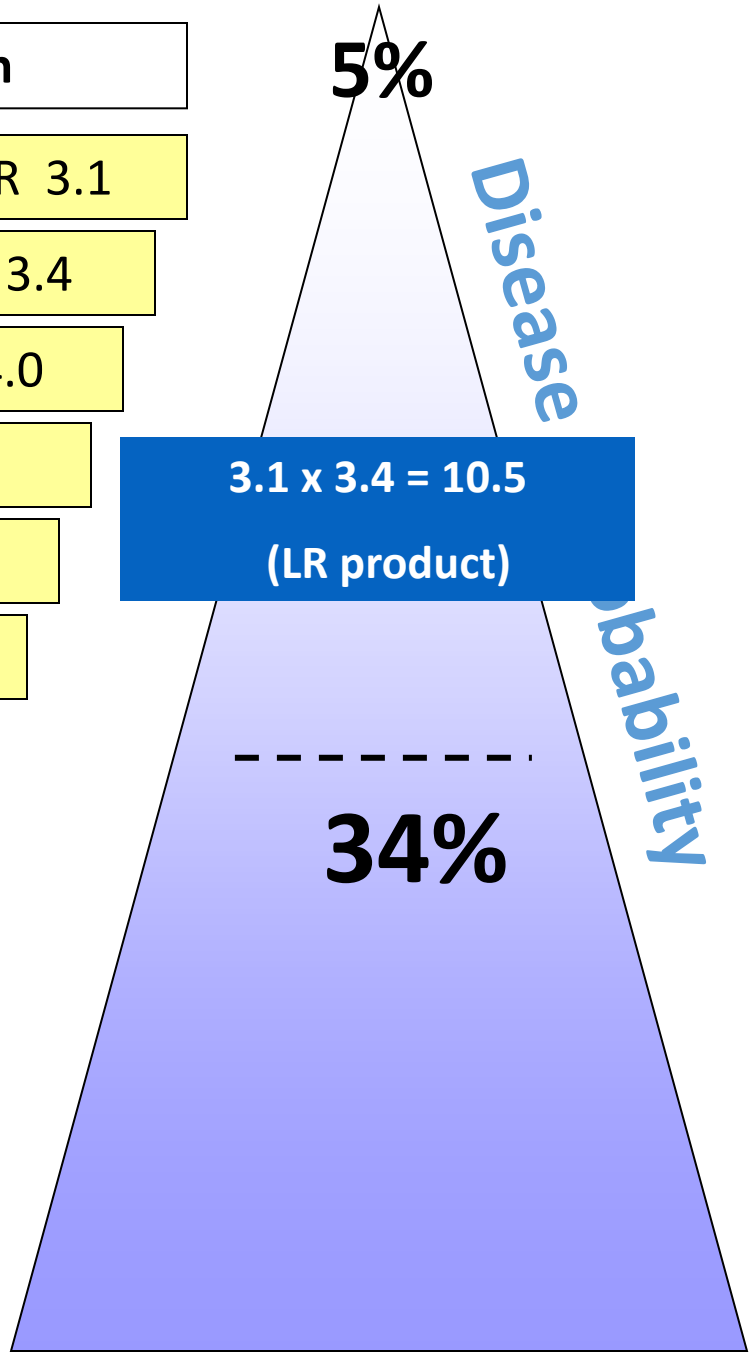

Rudwaleit M et al. *Ann Rheum Dis*, 2004; 63:535-43.
Rudwaleit M et al. *Arthritis Rheum*. 2005; 52(4):1000-8.

Chronic Low Back Pain

Inflammatory back pain	✔	LR 3.1
Heel pain (enthesitis)	✔	LR 3.4
Peripheral arthritis		LR 4.0
Dactylitis		LR 4.5
Acute anterior uveitis		LR 7.3
Pos. Family history		LR 6.4
Good response to NSAIDs		LR 5.1
Elevated acute phase reactants		LR 2.5
HLA-B27		LR 9.0
MRI	✔	LR 9.0

Axial SpA

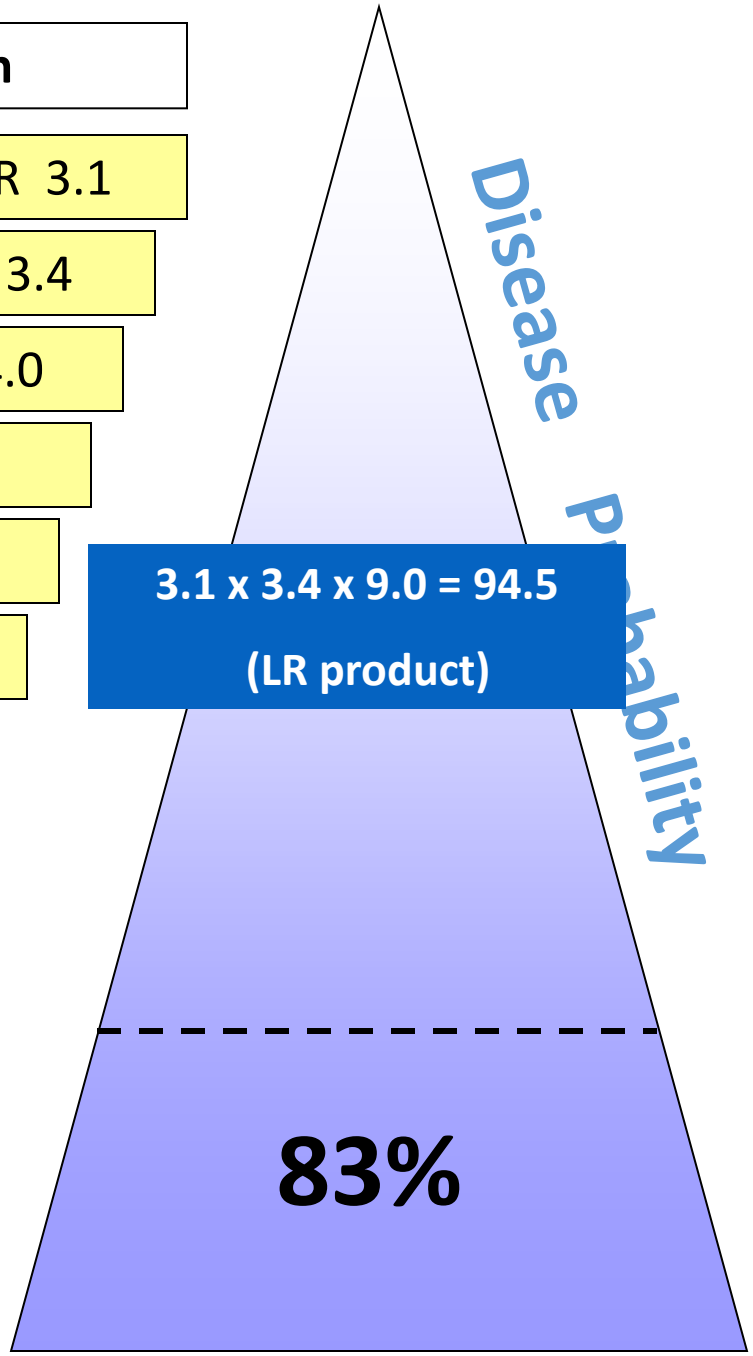

Rudwaleit M et al. *Ann Rheum Dis*, 2004; 63:535-43.
Rudwaleit M et al. *Arthritis Rheum*. 2005; 52(4):1000-8.

Chronic Low Back Pain

Inflammatory back pain	LR 3.1
Heel pain (enthesitis)	LR 3.4
Peripheral arthritis	LR 4.0
Dactylitis	LR 4.5
Acute anterior uveitis	LR 7.3
Pos. Family history	LR 6.4
Good response to NSAIDs	LR 5.1
Elevated acute phase reactants	LR 2.5
HLA-B27	LR 9.0
MRI	LR 9.0

Axial SpA

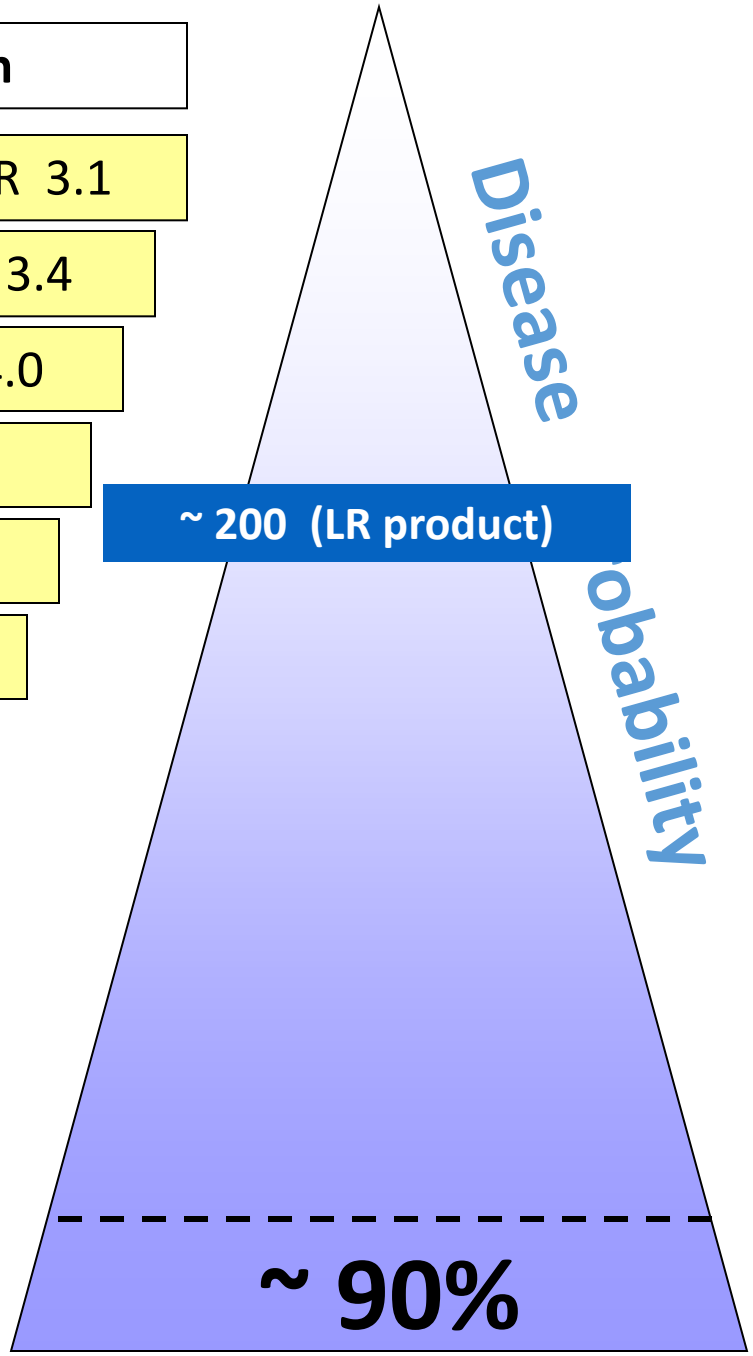

Rudwaleit M et al. *Ann Rheum Dis*, 2004; 63:535-43.
Rudwaleit M et al. *Arthritis Rheum*. 2005; 52(4):1000-8.

Möglicher Ansatz zum Screening für axiale SpA bei Patienten mit chronischen Rückenschmerzen

- chronischer Rückenschmerz (> 3 Monate)
- Erstsymptome < 45 Lebensjahr

ODER

ODER

Entzündlicher Rückenschmerz

- Sensitivität: 75%Spezifität 76%
- ca. 1 von 5 Patienten hat axiale SpA, falls positiv.
- Leicht zu erheben: ja
- Kosten: keine

Sakroiliitis in der Bildgebung

- Nur wenn verfügbar
- Für Screening nicht empfohlen

HLA-B27+

- Sensitivität: 80-90%, Spezifität: 90%
- ca. 1 von 3 Patienten hat axiale SpA, falls positiv
- Leicht zu erheben: ja
- Kosten: gering (einmalig)

Überweisung zum Rheumatologen

Adaptiert von Sieper J et al. Ann Rheum Dis 2005;64:659-63

ASAS

BASDAI (Bath Ankylosing Spondylitis Disease Activity Index)

BASDAI: Wie ist es Ihnen in den letzten 7 Tagen ergangen?

Bitte kreuzen Sie auf den nachfolgenden Skalen jeweils eine Zahl an. Auch wenn die Beschwerden (Schmerzen, Müdigkeit) geschwankt haben, entscheiden Sie sich bitte für eine Zahl als Angabe für die durchschnittliche Stärke der Beschwerden.

1. Wie würden Sie Ihre allgemeine Müdigkeit und Erschöpfung beschreiben?

keine Müdigkeit/ Erschöpfung — 0 — 1 — 2 — 3 — 4 — 5 — 6 — 7 — 8 — 9 — 10 — sehr starke Müdigkeit/ Erschöpfung

2. Wie stark waren Ihre Schmerzen in Nacken, Rücken oder Hüfte?

keine Schmerzen — 0 — 1 — 2 — 3 — 4 — 5 — 6 — 7 — 8 — 9 — 10 — sehr starke Schmerzen

3. Wie stark waren Ihre Schmerzen oder Schwellungen in anderen Gelenken?

keine Schmerzen — 0 — 1 — 2 — 3 — 4 — 5 — 6 — 7 — 8 — 9 — 10 — sehr starke Schmerzen

4. Wie unangenehm waren für Sie besonders berührungs- oder druckempfindliche Körperstellen?

gar nicht — 0 — 1 — 2 — 3 — 4 — 5 — 6 — 7 — 8 — 9 — 10 — sehr stark

5. Wie ausgeprägt war Ihre Morgensteifigkeit nach dem Aufwachen?

gar nicht — 0 — 1 — 2 — 3 — 4 — 5 — 6 — 7 — 8 — 9 — 10 — sehr stark

6. Wie lange dauert diese Morgensteifigkeit im allgemeinen?

in Stunden — 0 — ¼ — ½ — ¾ — 1 — 1¼ — 1½ — 1¾ — ≥2 — hatte keine

BASDAI-Score: Der BASDAI wird vom Patienten unbeeinflußt ausgefüllt und dann in drei Schritten ausgerechnet: 1. Umrechnung der Zeitangabe von Frage 6 in eine Skalierung von 0–10: Bsp: ¼ Std = 1,25; ½ Std = 2,5; ¾ = 3,75; 1 Std = 5 usw.; 2. Bildung eines Mittelwertes aus Frage 5 und 6. 3. Bildung eines Gesamtmittelwertes aus den Fragen 1–4 und dem Mittel aus den Fragen 5 und 6.

Garrett S et al. J Rheumatol 1994;21:2286-91

Handout Teil 2

Schwellung und Rötung

ARTHRITIS BEI SARKOIDOSE

- Systemerkrankung
  - (LK, Lunge, Leber, Haut, Auge)
- Unbekannte Genese
- Epitheloidzellgranulome
- Gelenkbeteiligung in 20%, meist in akuter Form

ARTHRITIS BEI SARKOIDOSE

- Symmetrisch
- Meist untere Extremität
- Rötung, Schwellung, Druckdolenz
- Periarthritis
- Fieber

ARTHRITIS BEI SARKOIDOSE

- **<u>LÖFGREN – SYNDROM</u>**
  - ARTHRITIS
  - BIHILÄRE LK
  - ERYTHEMA NODOSUM

ARTHRITIS BEI SARKOIDOSE

- **<u>Labor:</u>**
- Bei chron. Sarkoidose bes. unverläßlich
  - **BSG, CRP**
  - **Leukozytose** (Lymphopenie, Eosinophilie)
  - **Ca**
  - **ACE (bei Arthritis nicht verläßlich)**

KRISTALLARTHROPATHIE

- **Gicht**
- **Chondrocalcinose**
- **Hydroxylapatit – Erkrankung**
- **Haemochromatose**

KRISTALLARTHROPATHIE

- **Akut**
- **Heiß**
- **Geschwollen**
- **Gerötet**

CHONDROCALCINOSE 3

- <u>Gelenkspunktat:</u>
  - Zellreich
  - Kristalle: klein, plump, rhomboid, den Rand der Leukozyten nicht überlagernd, positiv doppelbrechend
- <u>Röntgen</u>
- <u>Labor</u> nicht weiterführend
  - BSG, CRP ; HS normal

⇧

Mehr in der Muskulatur gelegene Schmerzen

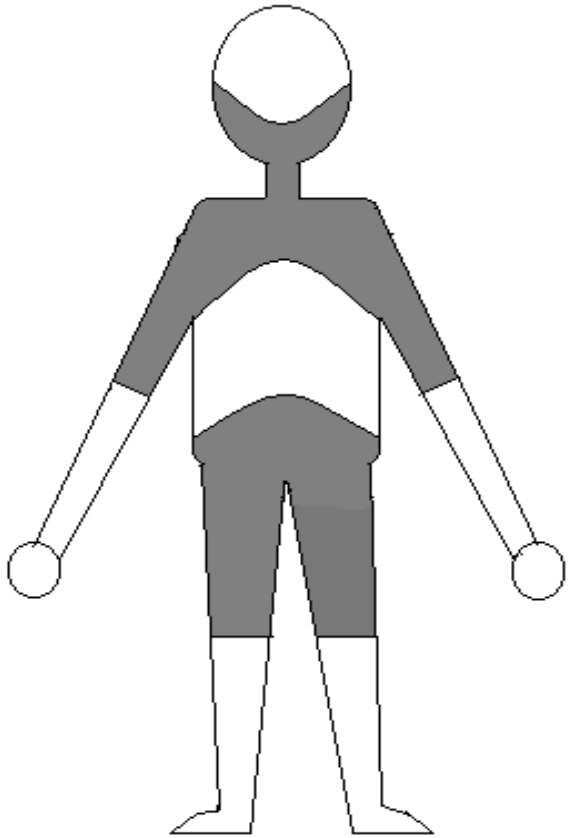

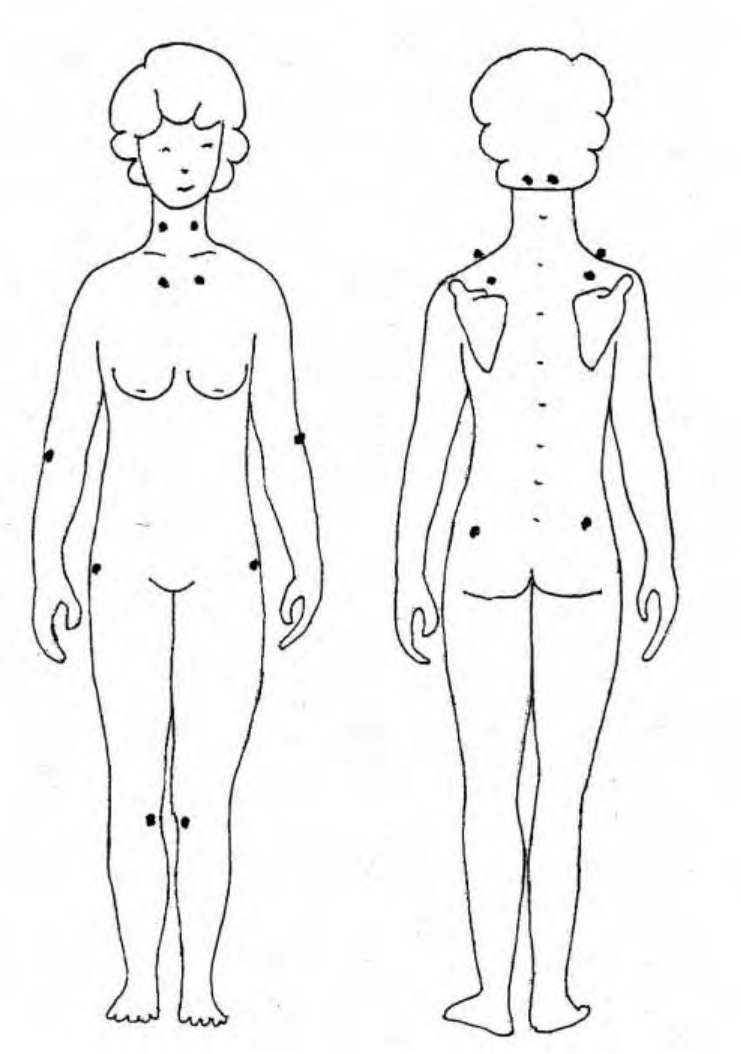

POLYMYALGIA RHEUMATICA

- Myalgien im Schulter- Beckengürtelbereich ausstrahlend in Oberarme sowie Oberschenkel
- Akuter Beginn
- Morgendliches Maximum mit Störung der Nachtruhe
- Heben der Arme v.a. Morgens über die Horizontale nicht mehr möglich

POLYMYALGIA RHEUMATICA

- **BSG in 1. Stunde > 40-50**
- **Alter meist > 65 Jahre**
- **F : M = 4 : 1**
- **Promptes Ansprechen auf Steroide**

POLYMYALGIA RHEUMATICA

- **Allgemeinsymptome**
  - **Fieber**
  - **Abgeschlagenheit**
  - **Gewichtsverlust**
- **Arthralgien – Synovitis begleitend**

CAVE: Arteriitis Temporalis – M. Horton

POLYMYALGIA RHEUMATICA

- **Befunde**
  - BSG ↑↑, CRP ↑, CK normal, EMG normal
- **Differentialdiagnose**
  - LORA, Polymyositis, Vaskulitiden, Virusinfekte, Fibromyalgiesyndrom, endokrine Myopathien (Schiddrüse, Hypercorticismus), medikamentös (Steroide, Resochin)
  - **PARANEOPLASIE**

KOLLAGENOSEN

- Systemische Lupus Erythematodes
- Progressiv Systemische Sklerose (Sklerodermie)
- Sjögren Syndrom
- Mixed Connective Tissue Desease
- Dermato-/Polymyositis
- Undefined Connective Tissue Desease

KOLLAGENOSEN

- Gemeinsam:
  - Autoimmunphänomene
  - Klinische und serologische Überlappungen
  - Variabilität des Krankheitsverlaufes
  - Multiorganbeteiligung

SLE

- Frauen : Männer = 10 : 1
- Inzidenz: 6 Neuerkrankungen /100.000/Jahr
- Prädilektionsalter junge Erwachsene

SLE

<u>Klinik:</u>

- Allgemeinsymptome (90%):
  - **Fieber, Müdigkeit, Gewichtsabnahme**
- Arthritis, Arthralgien:
  - **Knie, Handgelenke, MCP, PIP**
  - **Symmetrische Polyarthritis > Oligoarthritis**
  - **Bis massive Fehlstellungen ohne nennenswerte knöcherne Destruktionen**
- Tenosynovitiden, Myalgien

SLE

<u>Klinik</u>:

- Hautveränderungen (80%):
  - **Schmetterlingserythem**
  - **Diskoid, schuppend**
  - **Makulös – papulös, urticariell, bullös**
  - **ulcerös**
- Haarausfall
- Lymphadenopathien (50%)

SLE

<u>Organbeteiligung:</u>

- Renal (35-50%) – Hauptursache f. Todesfälle
  - Nephrotisches Syndrom
  - Glomerulonephritis
    - **Mesangiale Minimal changes**
    - **Membranöse Nephritis**
    - **Milde fokale prolif. N.**
    - **Schwere diff. Prolif. N**

- Pulmonal
- Kardial

SLE

<u>Organbeteiligung:</u>

- Hämatologisch:
  - Leuko- Thrombopenie
  - Normochrome –hypochrome Anämie
  - Pos. Coombs Test bis hämolyt. Anämie
  - Antiphospholipid Syndrom - Gerinnungsstörung

SLE

Organbeteiligung:

- Neurologische Manifestationen
  - Kopfschmerzen, Migräne
  - Psychosen
  - Epilepsie
  - Chorea
  - Konzentrations, Antriebsschwäche

SLE

Organbeteiligung:

- Gastrointestinal
  - Polyserositis – Aszites
  - Infarzierung bei Lupusvaskulitis
  - Hepatosplenomegalie
- Sicca - Symptomatik

Modifizierte Kriterien für die Klassifikation des SLE

1. Schmetterlingserythem
2. Diskoides Exanthem
3. Photosensitivität
4. Orale Ulcera
5. Arthritis
6. Serositis
7. Nephropathie
8. Neurologische Störungen
9. Hämatologische Störungen
10. Immunologische Störungen
    (antiDNA-AK, anti-Sm-AK, falsch pos Lues-Test)
11. ANA

} 4 der 11 müssen erfüllt sein

Tan EM, Cohen AS, Fries JF et al. Arthr Rheum 1982

Rationale Labordiagnostik in der Rheumatologie

B. Rintelen

NÖ Landesklinikum Stockerau

II. Medizinische Abteilung,

Niederösterreichisches Zentrum für Rheumatologie,

Karl Landsteiner Institut für klinische Rheumatologie

Prim. Dr. B. Leeb

Brauchen wir für die Daignostik ein Labor ?

Gibt es ein spezifisches Rheumalabor?

Nein

BSG

- Indikation: Suchverfahren bei V.a. entzündliche Reaktion und zu deren Verlaufsbeurteilung
- Methode: Westergren
- Bedingt durch Dysproteinämie, die die normale neg. Oberflächenladung des Erythrozyten stören

BSG

- Kein Krankheitsindikator
- Beeinflußt: Geschlecht, Alter, Menstruationszyklus, hormonelle Kontrazeptiva, Hyperlipoproteinämien, Polyglobulie, Anämie.....
- Nur in 0,1% der Schlüssel zur Diagnose

CRP

Akute Phase Protein – Entzündung

- Gute Verlaufsbeobachtung bei akuten Entzündungen
- Oft fehlende Erhöhung wie bei chronischen Entzündungen wie z.B. SLE, DM, Sklerodermie, Colitis ulcerosa, M. Bechterew, ...

RF

- Autoantikörper der IgM-Klasse
- Kein Aktivitätsmesser
- Seropositiv – Seronegativ
- Kommt vor: Im Alter, Schwangerschaft, M. Basedow, Hepatitis B, Mononucleose, Virale Infekte, Asthma bronchiale.....

RHEUMALABOR - RF

- **<u>RF-Bestimmungen:</u>**
- Serologisch inerter Träger wird mit AG adsorptiv gebunden
  - Latexpartikel (LT)
  - Schaferythrozyten (Waaler Rose)
- Bei Zugabe von AK (RF) werden Partikel in AG-AK-Reaktion eingebunden
- Durch Trägergröße sichtbare Agglutination

RHEUMALABOR - RF

- **LATEX-TEST (LT)**
  - AG (Humanes IgG) an Latexpartikel
  - Test unspezifischer als WR jedoch sensitiver in niedrigen Titern
- **WAALER-ROSE**
  - Heterologes AG (nichtagglutinierende Dosis von Kaninchen-AK gegen Schafery´s) ist an Schaferythrozyten gebunden
  - Erzielte Titer sind niedriger als bei LT
  - Spezifität jedoch höher für RA

RHEUMALABOR

- **<u>Weiter RF-Tests:</u>**
- ELISA
  - IgG, **IgA**, IgD, IgE – RF (Subklassen)
- Nephelometrische Verfahren
  - Miterfasssen von IgA- und IgG - RF
- RIA

RHEUMALABOR

- **Bewertung eines pos. RF**
- RA, Kollagenosen (z.B. 30% SS)
- Chron. Erkrankungen (Endocarditis lenta, chron. Bronchitiden, TBC, Lues, Lungensilikose, Asthma, Myelom, Leukämie)
- virale Infekte wie z.B. Hepatitis B, Influenza, Herpes zoster
- Hepatopathien (Cirrh. Hepatis, Lebermeta)
- Höheres Alter

RF bedeutet nicht unbedingt RA

Anti CCP

Antikörper gegen Cyklische Citrullinierte Peptide

- Spezifischer als RF für die Diagnose einer RA, für erosiven Verlauf [1]
- Nicht ausreichend für Therapieentscheidung [2]
- Am meisten nützlich bei RF-negativen Patienten [2]

[1] Nishimura K et al. Ann Intern Med 2007 Jun 5;146(11):797-808

[2] Bukhari M et al. Arthritis Rheum. 2007 Sep;56(9):2929-35

ANA

- Zur Differentialdiagnosen der Kollagenosen
- Autoimmunphänomen, AK gegen Kernantigene

  - 1. Höhe des Titers (IF)
  - 2. Fluoreszenzmuster
  - 3. Subsets

Anti-dsDNA

- Sehr hohe Assoziation zu SLE (90-95%)
- Aber auch (maligne) RA, Gesunde

Diagnose des LE

1. Gesichts Erythem
2. Discoides Erythem
3. Photodermatose
4. Ulzera Mund- u/o Nasenschleimhaut
5. Arthritis (non erosiv)
6. Serositis
7. Nephritis
8. ZNS-Symptomatik
9. Haematologische Aberrationen
10. Immunologische Aberrationen (antiDNA-AK, anti-Sm-AK, falsch pos Lues-Test)
11. ANA

Mindestens 4 Kriterien sind erfüllt: LE möglich

ARA Kriterien LE: Arthritis Rheum 1982

Diagnostisches Vorgehen bei Verdacht auf Kollagenose

ANF negativ

ANF positiv

- grenzwertig bis 1:160
- hochtitrig >1:320, 640

Fluoreszenzmuster:	homogen:	LE, RA, Gesunde
	speckled:	MCTD, LE, SS
	nukleolär:	PSS, Gesunde
	centromer:	CREST, PSS

Diagnostisches Vorgehen bei Verdacht auf Kollagenose

Subsets:

- Ds-DNS SLE, RA, Gesunde
- U1-RNP MCTD, SLE, SS, PM, DM
- Sm SLE
- SSA SS, SLE
- SSB SS, SLE
- Scl-70 PSS, CREST
- Jo-1 PM, DM

MCTD Mixed Connective Tissue Diesease
SS Sjögren Syndrom
PM Polymyositis
DM Dermatomyositis
PSS Sklerodermie
CREST

Häufigkeit von RF und ANA bei verschiedenen rheumatischen Erkrankungen

Diagnosen	Häufigkeit (%)	
	RF	ANA
SLE	20-40	>90
Sklerodermie	5-10	50-90
DM, PM	0-5	10-20
RA	70-80	20-40
Sjögren Syndrom	75-100	40-70

Berg PA. Internist 25:37 (1984)

Anti Cardiolipin AK, Lupus Antikoagulans

- Antiphospholipid-AK
- Lupus Antikoagulans spezifischer aber schwieriger nachzuweisen
- LE mit Thrombosen, Infarkten, Livedo reticularis, Chorea, Migräne, Amaurosis fugax
- habituelle Aborte

ANCA

- Antikörper gegen neutrophile Granulozyten

c-ANCA	p-ANCA
Cytoplasmatische Färbung	perinukleäre Färbung

- C-ANCA sehr spezifisch für GPA (Granulomatose mit Polyangitis)
- P-ANCA Vaskulitiden, GN

HLA B 27

- **H**uman **L**eucocyte **A**ntigen locus **B**
- Bis 10% der Gesamtbevölkerung positiv
- Nur maximal 5% der HLA B27 + erkranken
- Verwandter 1. Grades an Spondylarthritis erkrankt 20% Risiko (60% bei eineiigen Zwillingen)

- M. Bechterew, CED, Psoriasis, Reaktive Arthritis

© Muhammad Asim Khan

Prozentuale Prävalenz von HLA-B27 in den nativen Populationen der Welt

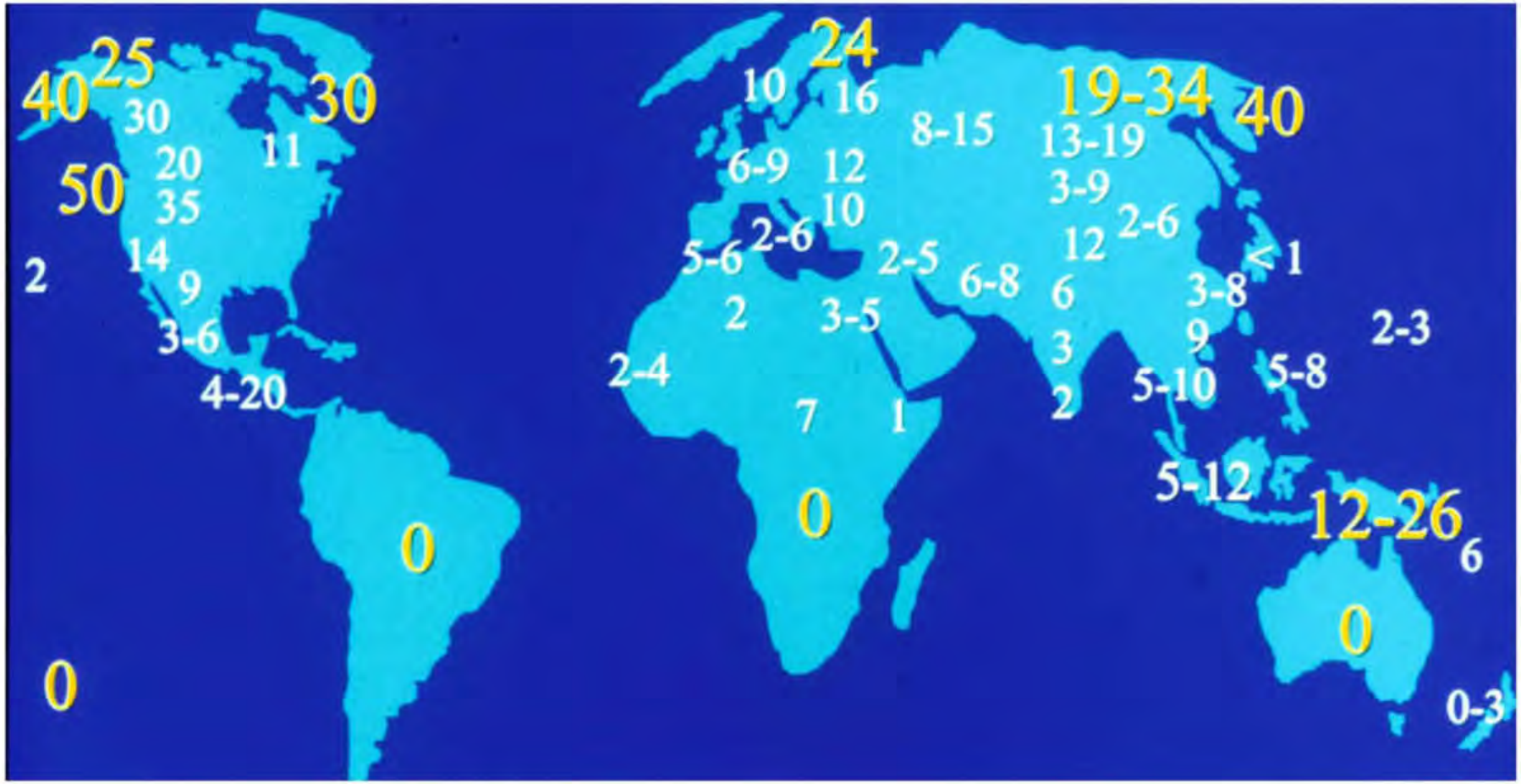

Khan MA Curr Opin Rheumatol 1995;7:263-9

ASAS

Ankylosierende Spondylitis - Prävalenz

Land	AS-Prävalenz
USA[1]	1,0-1.5%
Niederlande[2]	0.1%
Deutschland[3]	0.55%
Norwegen[4]	1,1-1,4%
Haida-Indianer[5]	6,1%

HLA-B27 Prävalenz
8%
8%
9%
14%
50%

[1]Calin A et al. N Engl J Med 1975;293:835-9; [2] van der Linden S et al. Arthritis Rheum.1984;27:241-9; [3]Braun J et al. Arthritis Rheum 2005;52:4049-50; [4]Gran T et al. Ann Rheum Dis 1985;44:359-67; [5]Gofton JP et al. Ann Rheum Dis 1966;25:525-7.

ASAS

ASLO

- Anti-Streptolysin O Reaktion
- Sagt aus, dass Sie sich mit Streptokokken auseinander gesetzt haben

RHEUMATISCHES FIEBER

- DIAGNOSTISCHE KRITERIEN (JONES) *
  - Hauptkriterien
    - Karditis, Polyarthritis, Chorea, Erythema marginatum, subkutane Knoten
  - Nebenkriterien
    - Fieber, Arthralgien, vorangegangenes rheumat. Fieber
  - Zusatzkriterien
    - Erhöhter Streptokokkenantikörpertiter, pos. Rachenabstrich, vorangegangener Scharlach

* 2 Hauptkriterien oder 1 Hauptkriterium und 2 Nebenkriterien sichern die Diagnose, die Zusatzkriterien erhöhen die Wahrscheinlichkeit

Revidierte Jones Kriterien 1992

Gelenkspunktion

- Entlastung
- Entfernung von Blut oder Pus
- Diagnose
- Therapie

Synovialflüssigkeit

	Normal	OA	RA, andere entz. Gelenkserkrankungen	Septisch, Kristall
Aussehen	klar	klar	(leicht) trüb	trüb
Volumen (ml)	0-1	1-10	5-50	5-50
Viskosität	hoch	hoch	niedrig	niedrig
Zellzahl	<200	200-10.000	500-75.000	>50.000

RHEUMALABOR

ES GIBT KEIN SPEZIFISCHES RHEUMALABOR

- BSG, CRP
- BB
- Fe, Ferritin
- GE, Ephorese
- Leber, Nierenparameter
- Stoffwechselparameter
- RF
- Harn komplett

- ANA
- Anti DNA
- HLA B27
- C3, C4, CIC
- Serologie: Salmonellen, Yersinien, Chlamydien, Borrelien, Virologie
- ANCA
- anti Phospholipid, anti Cardiolipin
- RF-Subklassen
- HLA DR4, -A3

RA Labor

BSG, CRP	↑
BB	Anämie (mikrozytär, hypochr.)
LFP, NFP	
Fe, (Ferritin)	Fe ↓ , Ferritin ↑
GE, Elektrophorese	α 2 ↑ , evtl. γ ↑
Harn komplett	
RF	Seropos, seroneg.
Anti-CCP	Anticyclisch citrulliniertes Peptid

Ja,

- ✓Diagnosebestätigung
- ✓Organmanifestationen
- ✓Sicherheit der medikamentösen Therapie

W. Ebner

Krankenhaus Hietzing mit Neurologischem Zentrum Rosenhügel

2.Med.Abt.

Zentrum für Diagnostik und Therapie rheumatischer Erkrankungen

Medikamentöse Therapie entzündlicher rheumatischer Erkrankungen im Lichte neuester Entwicklungen

Einteilung rheumatischer Erkrankungen

entzündlich

- Chron. Polyarthritis
- Seroneg. SpA
- Arthritis urica
- Kollagenosen
- PMR

degenerativ

- Arthrosen
- Spondylosen
- Osteoporose

weichteilrheumat.

- FMS
- Enthesiopathien

Therapieziele bei rheumatischen Erkrankungen

- Heilung
- Stop bzw. Retardierung der Progredienz
- Entzündungshemmung
- Schmerzverminderung
- Funktionserhaltung
- Prophylaxe / Behandlung von Deformierungen
- Krankheitsbewältigung
- soziale u. berufliche Rehabilitation

Therapieformen bei entzündl.-rheumat. Erkrankungen

Medikamentös

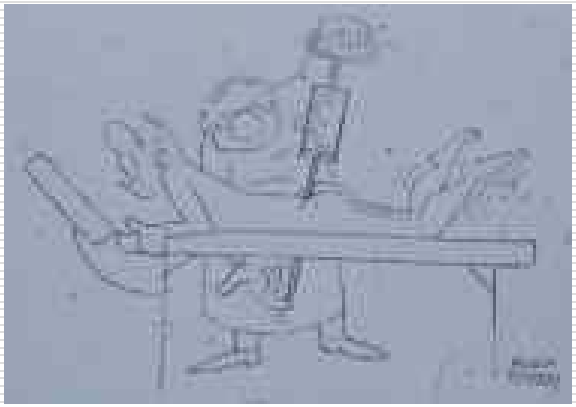

physikalisch

Orthopäd.-chirurg.

Die 4 Säulen der medikament. Therapie der chron. Polyarthritis

Das Angebot

u.v.a.m.....

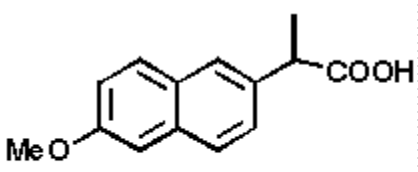

Naproxen (NP)

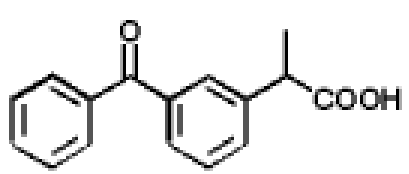

Ketoprofen (KP)

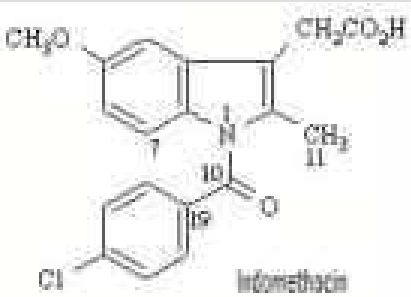

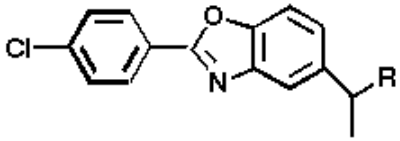

R = COOH, Benoxaprofen (BP)
R = H, Decarboxy benoxaprofen (DBP)

Wirkung der NSAR

- analgetisch
- antiphlogistisch
- antipyretisch

Dies gilt sowohl für nsNSAR wie für die sNSAR

Nebenwirkungen der NSAR

häufig

GI-Trakt: Epigastralgien, Gastritis, Ulcus, Blutung, Perforation, Übelkeit, Diarrhoe,

Niere:
Flüssigkeitsretention, Ödeme, renale Insuff.

Kardiovaskulär: Hypertonie, TE

Haut:
allerg.Reaktionen, Pruritus, Ex/Enantheme, Fotosensibilisierung

ZNS :
Cephalea, Müdigkeit, Seh-/Hörstörung, Benommenheit

selten

KM-Schädigung, tox. Leberschädigung, Cholestase, Bronchospastik (Asthma)

Prinzipiell haben Coxibe vergleichbare Nebenwirkungen!

Ausnahmen:

- < Rate an PUBs
- > CV/TE Komplikationen (?)

Brauchen wir GI schonenden NSAR, wenn uns PPI und Glucocorticoide zur Verfügung stehen?

„JA!“

- Auch PPI haben Nebenwirkungen (osteoporose)
- PPI schützen nicht am unteren GI-Trakt
- Glukokortikoide bieten sich auf Grund ihres bekannten NW-Spektrums in der Langzeitanwendung auch nicht als optimale Alternative an.

Stellenwert von Paracetamol in der Behandlung entzündl. rheumat. Erkrankungen

- **Paracetamol ist weniger wirksam als NSAR (s/ns)**
  (Pincus 2001)

- **Paracetamol >2 g/d zeigt den NSAR vergleichbare GI Komplikationen**
  (Garcia 2001)

Gibt es Alternativen?

- **Oleocanthal**

- **Uncaria tomentosa**

Die 4 Säulen der medikament. Therapie der chron. Polyarthritis

Bemerkungen zur Anwendung von Kortison in der Rheumatologie:

- **Vorwiegende Indikation: Unterstützend in der Primärbehandlung akuter entzündlicher Formen.**
- **Interkurrenter Einsatz bei notwendigem Absetzen von DMARDs (z.B. peri- und postoperativ).**
- **Bei Langzeitanwendung Dosissteigerung peri- u. postoperativ!**
- **Bei PolyMyalgiaRheumatica eine conditio sine qua non!**
- **Häufig unverzichtbar in der Therapie von Kollagenosen.**
- **bei SpA ist die Wirkung erfahrungsgemäß unbefriedigend! Einsatz deshalb zurückhaltend.**
- **Auch die lokale Applikation (Infiltrationen) sollte immer die Gesamtdosis im Auge behalten!**
- **Die teilweise gefährlichen NW kommen vorwiegend bei Langzeitanwendung zum Tragen (Osteoporose, NN-Insuff., Gewichtszunahme, Infektanfälligkeit, Katarakt, Glaukom, Myopathien, …)**

DiseaseModyfyingAntiRheumaticDrugs

- **(Hydroxy)Chloroquin**
- **Sulfasalazin**
- (Goldpräparate)
- **Methotrexate**
- **Leflunomid**
- (Cyclosporin-A / Mycophenolat-Mofitil)
- **Azathioprin**
- (Cyclophosphamid)

DMARD-THERAPIE HEUTE!

- Früher Einsatz
- Aggressive Dosierung
- DMARD-Kombinationen
- Monitoring (Sicherheit und Effizienz!)

Bedeutung der frühen aggressiven Behandlung der chron. Polyarthritis

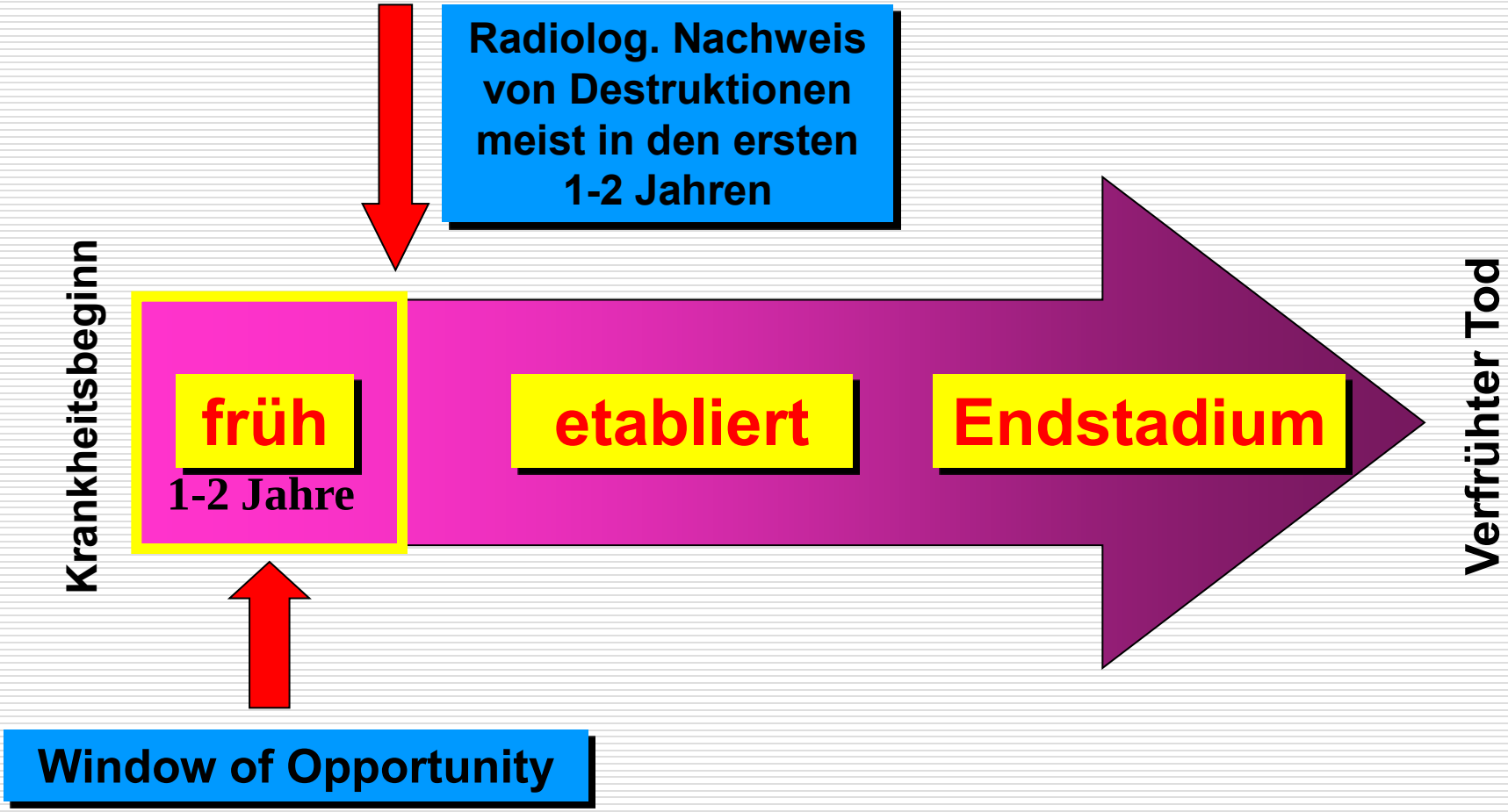

Mortality in Patients With RA

Number of Involved Joints at Baseline

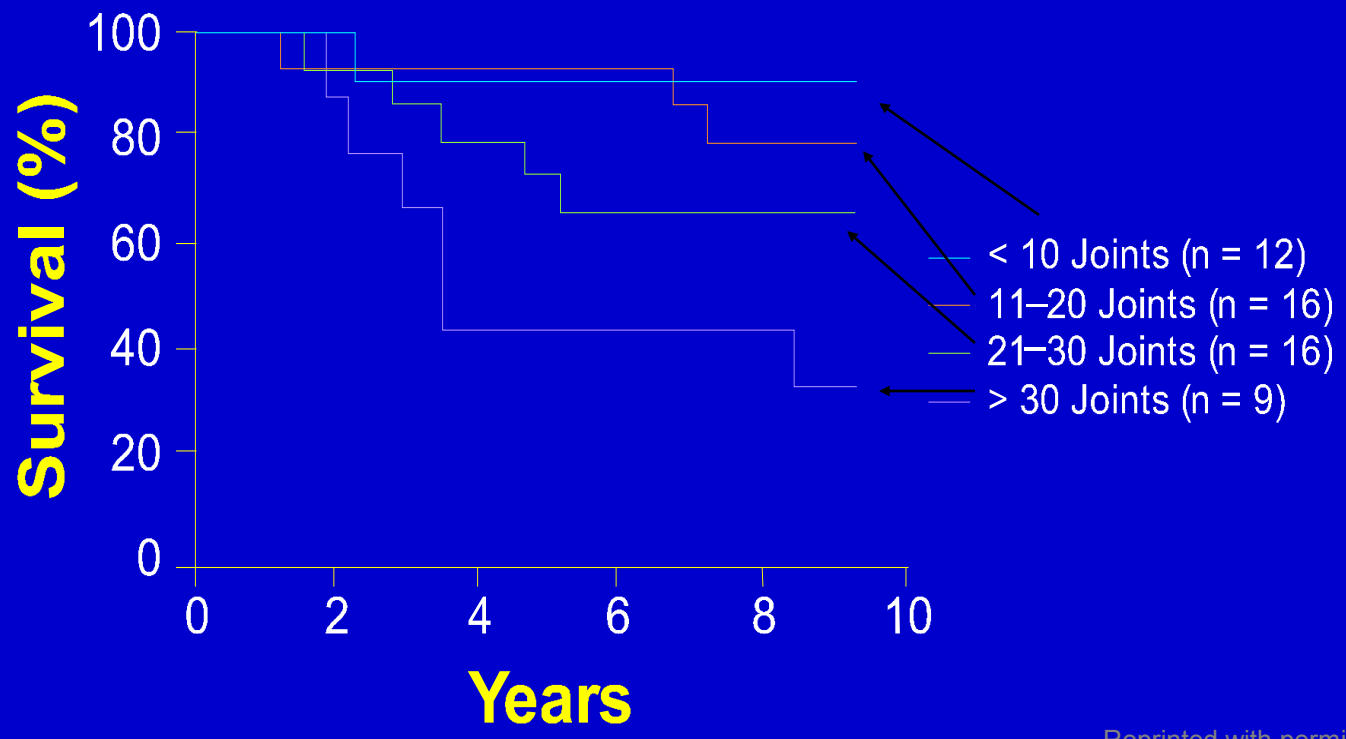

Reprinted with permission from
Pincus T, Callahan LF. *Scand J Rheumatol Suppl.* 1989;79:67-96.

Methotrexat

DOSIS: 12,5 - 30 (35) mg/Woche p.o./i.m./s.c.

NEBENWIRKUNGEN:

- LFP ↑, Fibrose
- Schleimhautulzerationen
- Immunsuppression
- Pneumonitis
- Nierenfunktionsstörungen
- Cystitis
- Pancytopenie
- Übelkeit, Erbrechen, Diarrhoe
- allerg. Reaktionen
- Neuropathien

LATENZZEIT: 4 - 6 (8) Wochen

Methotrexat parenteral (i.m., s.c., i.v.)

- Bei schlechter Compliance
- bei schlechter GI Verträglichkeit
- bei mangelnder Wirksamkeit p.o. ab ca 25 mg

Hoekstra M. et al (J.Rheumatol. 2004):
„Die Bioverfügbarkeit von MTX in der Dosierung 25-40mg ist bei subcut. Applikation gegenüber der peroralen Gabe (0,64) gesteigert“

Salazopyrin

Dosierung: 2-3 x tgl 2 FTbl a 500 mg

Nebenwirkungen:

Gastrointestinal
Blutbildveränderungen
LFP ↑
Nierenfunktionsstörungen
Allergien
verminderte Spermiogenese,...

Latenzzeit: 6-8 Wochen

Leflunomid - Arava®

DOSIERUNG:

Initialdosis:	(für 3 Tage 100mg 1x tgl)
Erhaltungsdosis:	20mg 1 x tgl
	10mg 1x tgl (bei nicht grav. NW)
Alternativ:	1x wöchentlich 100mg

NEBENWIRKUNGEN:

Diarrhoen
Übelkeit, abd. Schmerzen
Leberwerte ↑
Leukopenie
Cephalea, Schwindel
Exanthem, Haarausfall
Atemwegsinfektionen
Hypertonie

Latenzzeit: 4 - 8 Wochen

Die 4 Säulen der medikament. Therapie der chron. Polyarthritis

Modifizierte Therapiepyramide zur Behandlung der chron. Polyarthritis

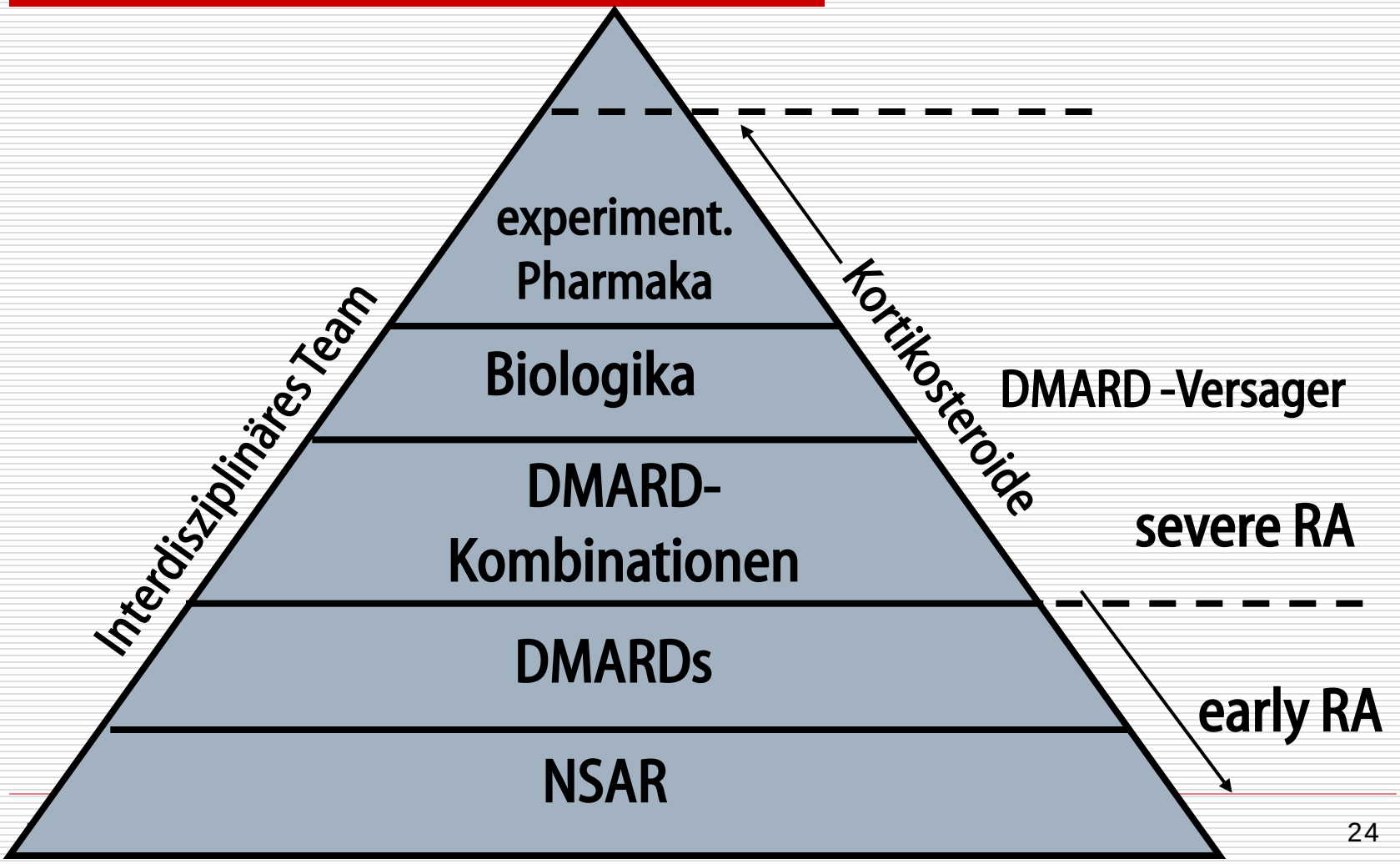

Das Zytokin-Netzwerk bei chronischer Polyarthritis

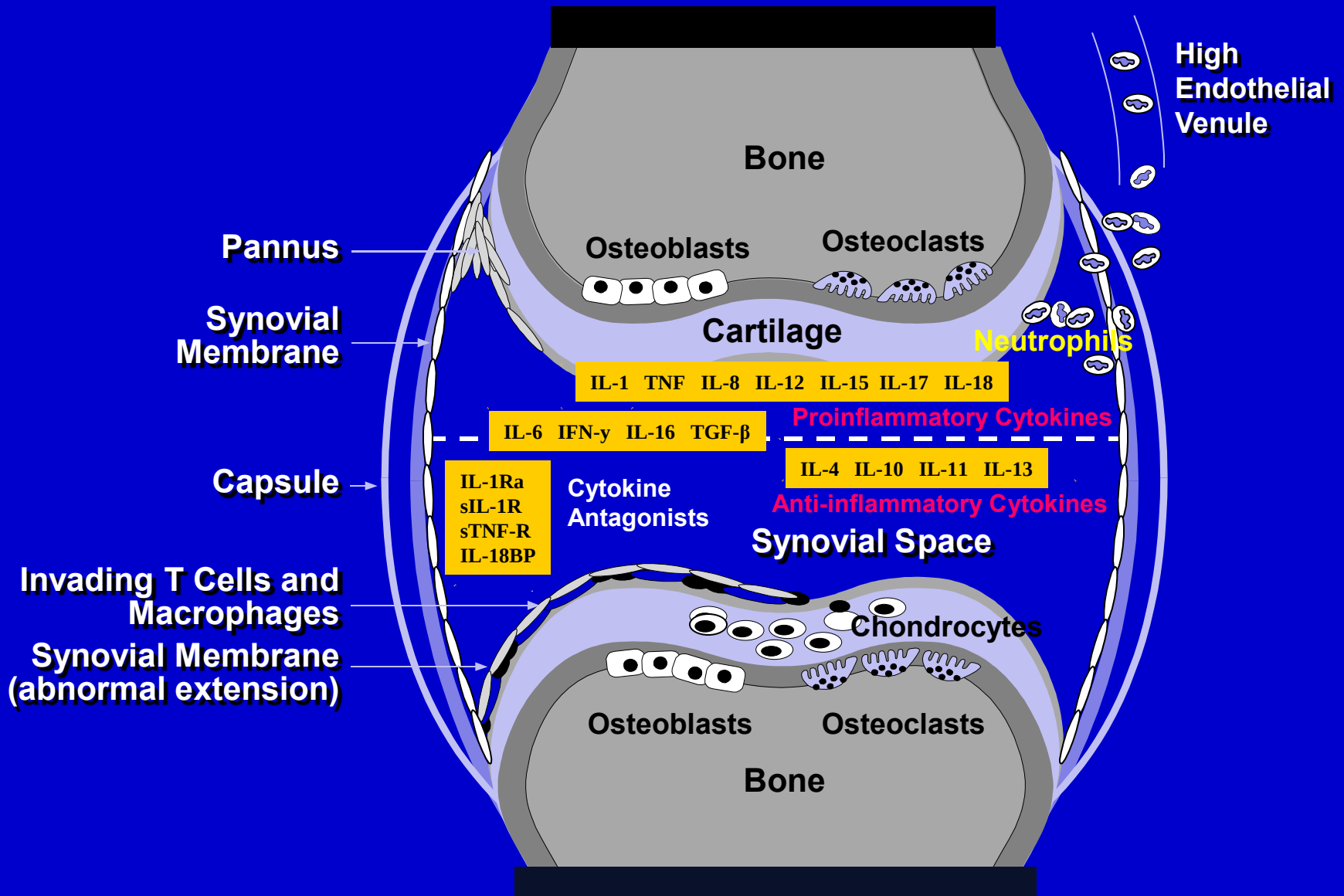

Bei der chron. Polyarthritis besteht ein unausgeglichenes Verhältnis zwischen pro- und antiinflammatorischen Zytokinen

Proinflammatory | **Anti-inflammatory**

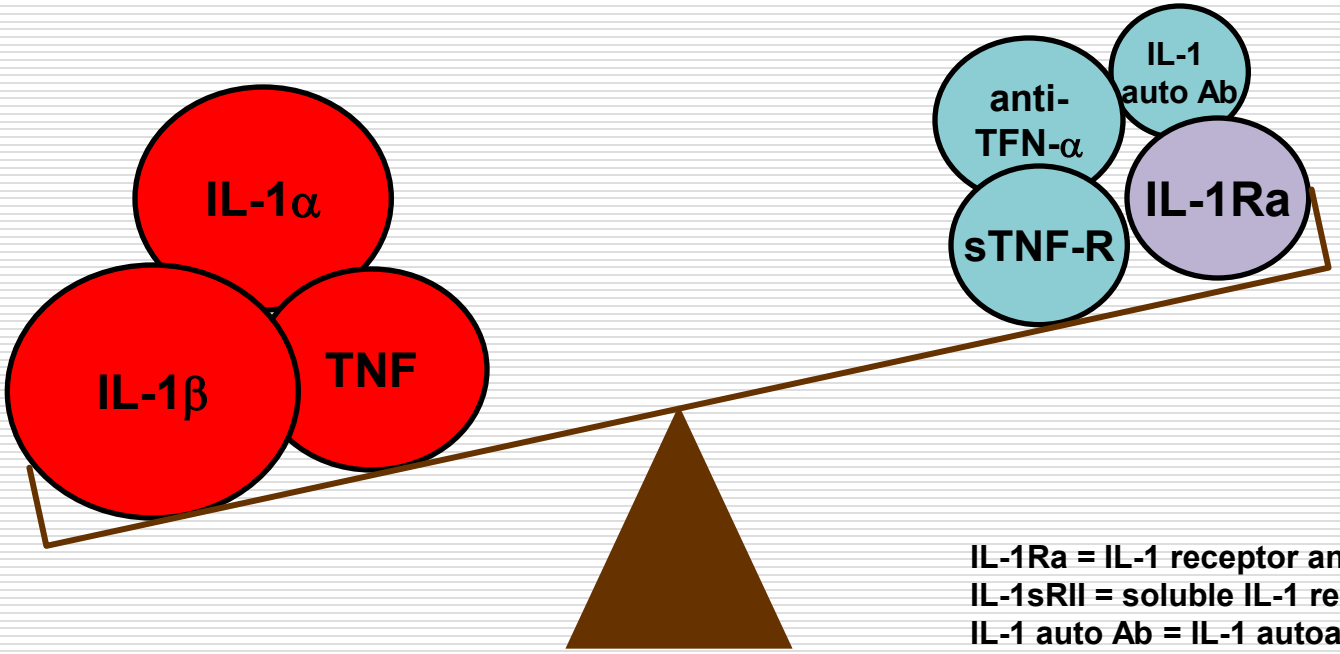

IL-1Ra = IL-1 receptor antagonist
IL-1sRII = soluble IL-1 receptor type II
IL-1 auto Ab = IL-1 autoantibodies
sTNF-R = soluble TNF receptor

Durch den Einsatz von antiinflammatorischen Interleukinen können wir heute diesem Ungleichgewicht sehr effektiv gegensteuern!

Proinflammatory

Anti-inflammatory

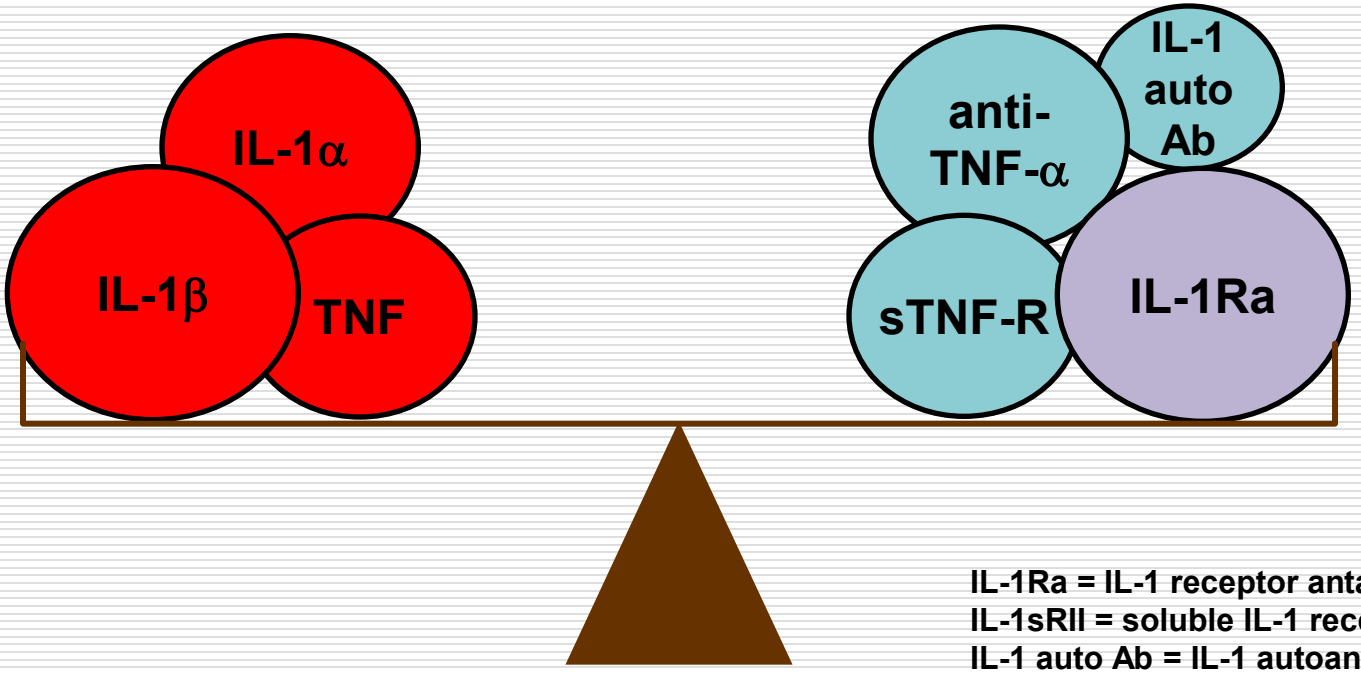

IL-1Ra = IL-1 receptor antagonist
IL-1sRII = soluble IL-1 receptor type II
IL-1 auto Ab = IL-1 autoantibodies
sTNF-R = soluble TNF receptor

Darstellung der Zytokininhibition

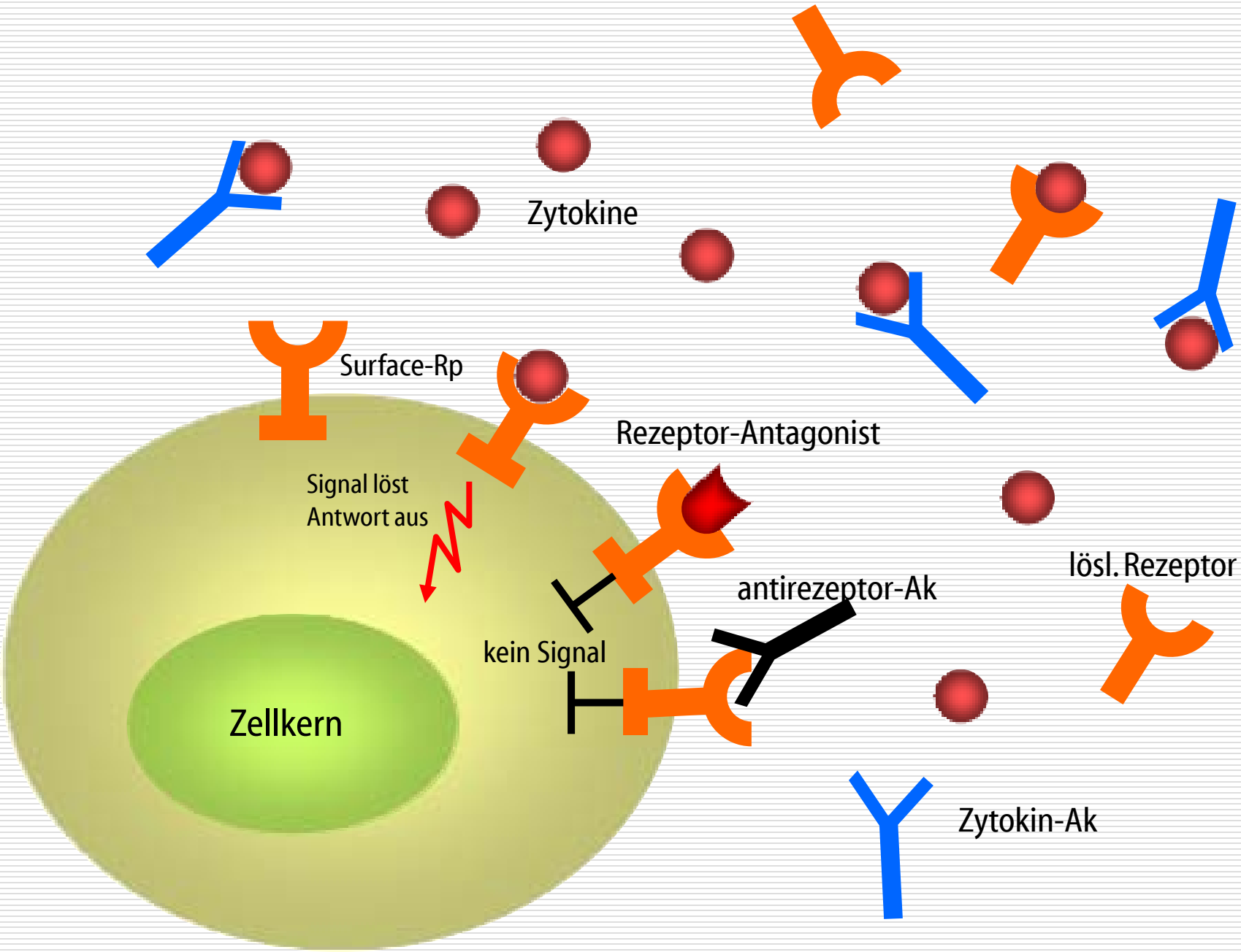

Zurzeit für die Behandlung der cP zugelassene TNF-Inhibitoren

- **Infliximab (Remicade®)** per Infus., 3-5mg/kg, alle 8 Wo
- **Adalimumab (Humira®)** 40mg s.c. alle 2 Wochen
- **Etanercept (Enbrel®)** 50mg s.c., jede Woche



TNF-Inhibitoren: Vorsichtsmaßnahmen, Kontraindikationen und Warnungen

- KI bei schweren Infektionen
- Floride Tbc (Einsatz bei latenter Tbc unter Tuberkulostatika möglich)
- Tuberkulose-Screening: PPD-Test, Thoraxröntgen, genaue Anamnese (FA!)
- KI bei demyelinisierende Erkrankungen (Enc.diss., Optikusneuritis)
- Panzytopenie/aplast. Anämie
- Höhergradige card. Dekomp.
- KI bei Malignomen
- KI für Lebendimpfungen

Unsichere Datenlage bei:

- Chron. Infekten (HIV, HB,…)
- Schwangerschaft, Laktation
- Kombination mit anderen Biologika
- attenuierter Lebend-vaccine

Indikationen für Biologika

- **chron. Polyarthritis**
  Therapieresistenz od. Unverträglichlichkeit mehrerer DMARDs (Kombinationen)
- **Spondylitis ankylosans**
  Fortbestehen einer hohen Krankheitsaktivität (BASDAI ≥4) trotz ausreichender NSAR-Therapie
- **Psoriasisarthritis**
  Versagen zweier DMARDs, einschließlich MTX
  Synoviale Schwellung in ≥4 Gelenken
  therapierefraktäre Daktylitis
  therapierefraktäre Enthesiopathie

Algorithmus zur Behandlung der chron. Polyarthritis

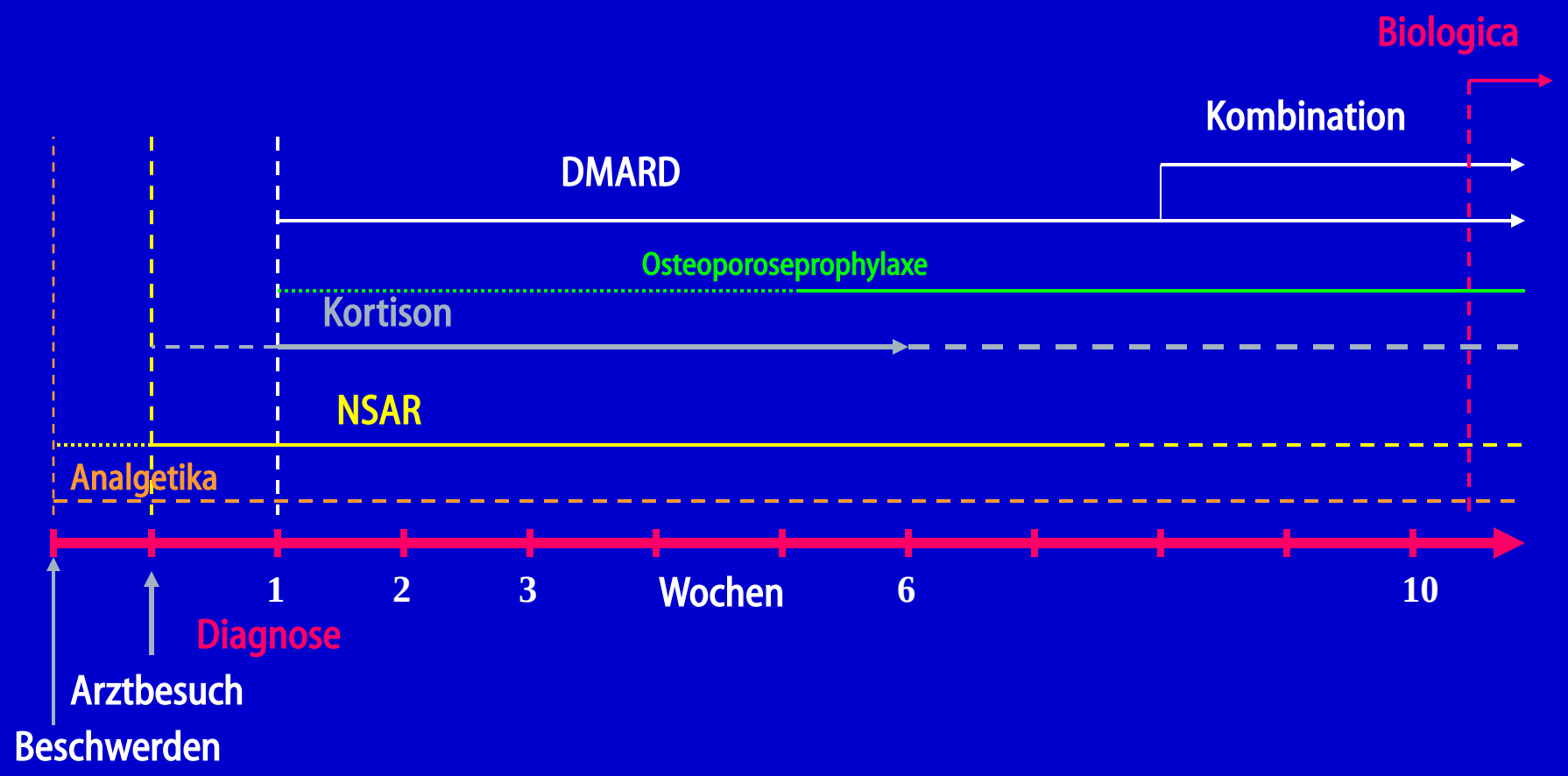

Algorithmus zur Therapieanpassung bei chron. Polyarthritis

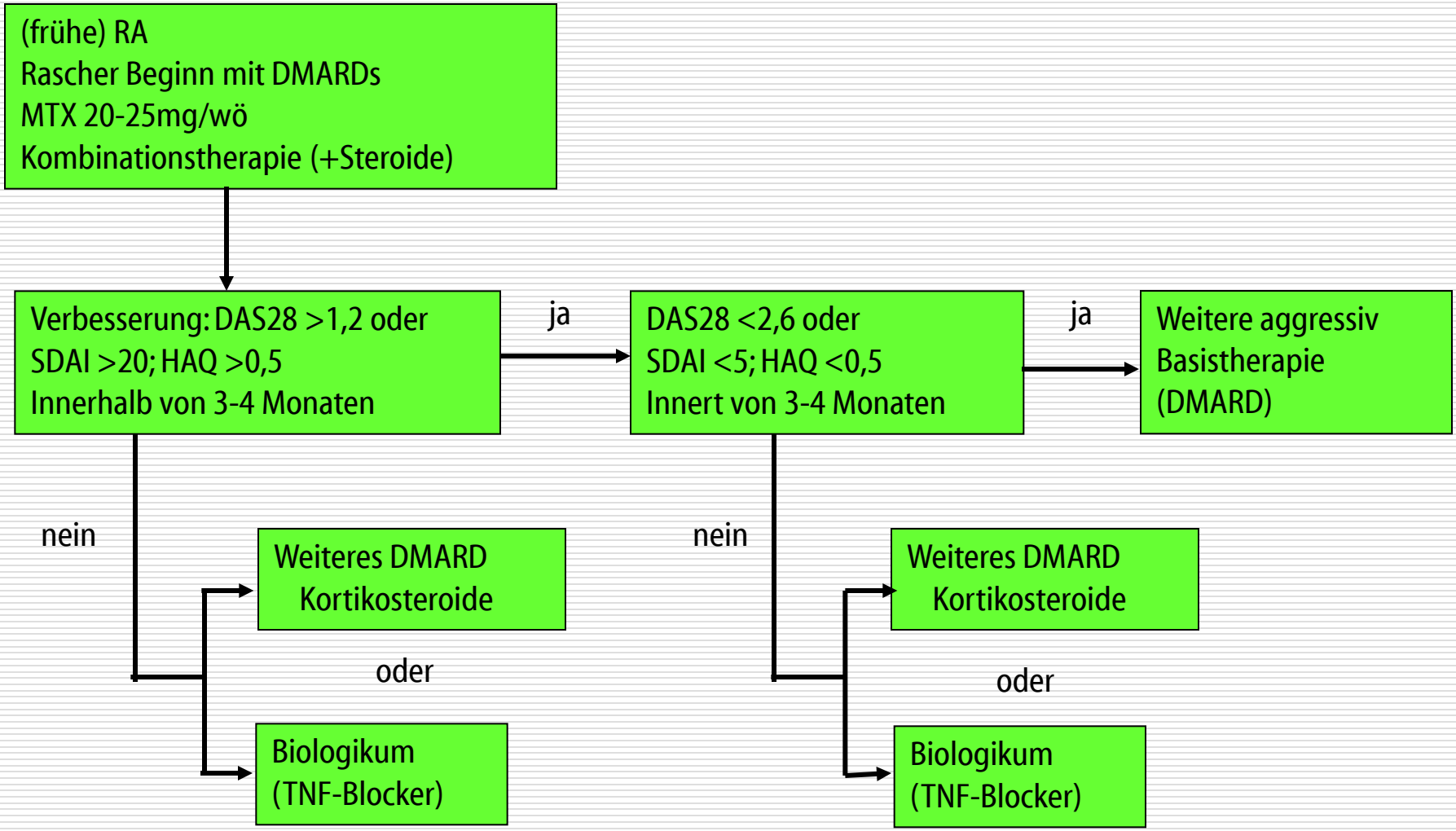

Modifiz. Nach Smolen, Breedveld, Sokka, Pincus: Clin Exp Rheum.


TNF-Blocker
nicht möglich –
was nun?

Current views on pathogenesis of rheumatoid arthritis.

Aus Smolen, Aletaha, Koeller, Weisman, Emery: New therapies for treatment of rheumatoid arthritis." Lancet 2007

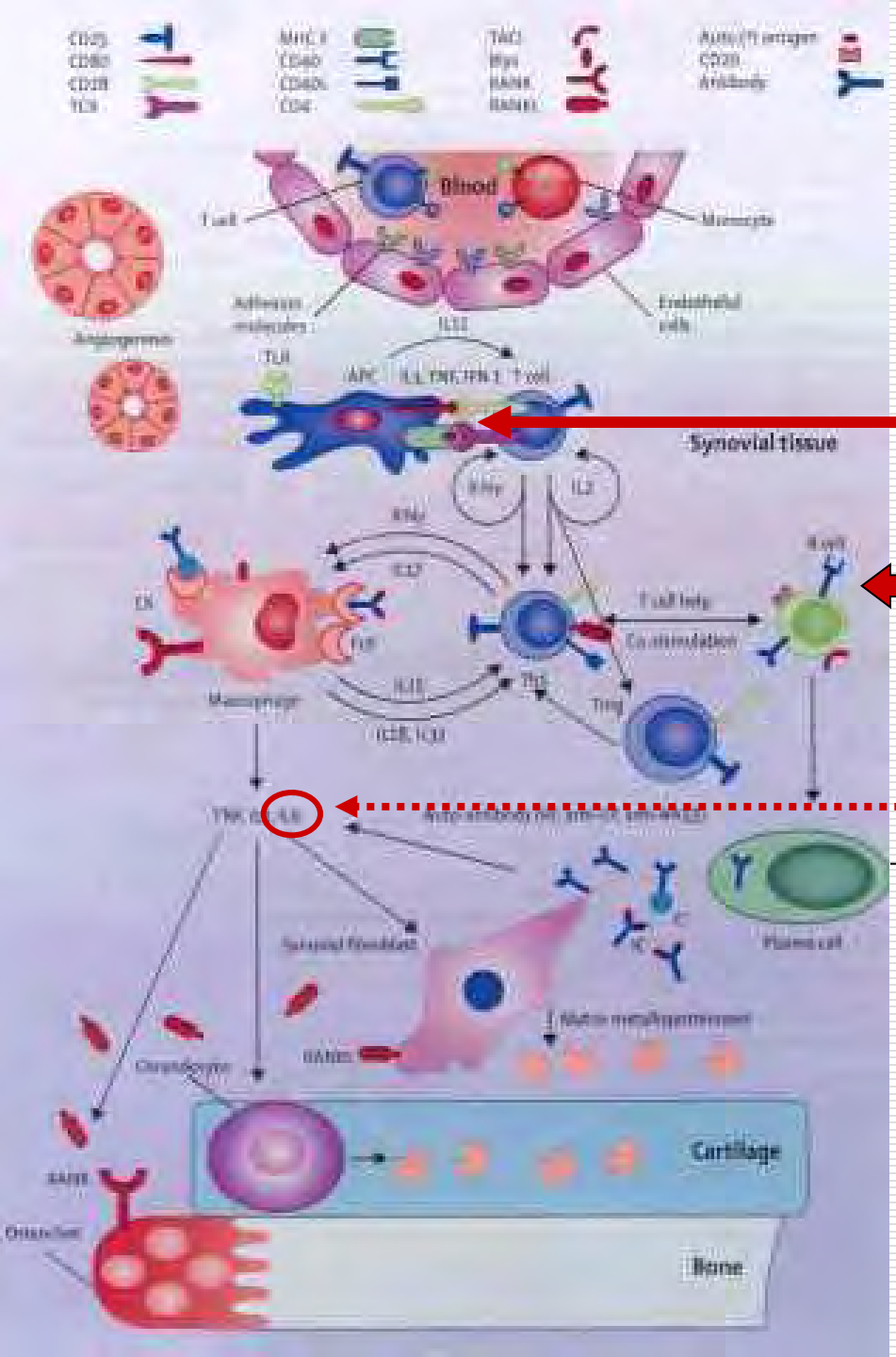

Abatacept (Orencia®):

Co-Stimulation modulators (blockers)

Rituximab (MabThera®):

B-cell targeted therapie

Tocilizumab (Actemra®):

IL-6-Rezeptor-Inhibitor

Blys = B lymphocyte stimulator
C' = Complement
CP = citrullinated peptide
CR = complement receptor
FcR = receptor for the Fc portion of IgG
IC = immune complex
IFN = Interferon
IL = Interleukin
RF = rheumatoid factor
TACI = transmembrane activator and calciummodulator and cyclophilin ligand interactor
TCR = T-cell receptor
Th1 T-helper 1 cell
TLR = Toll-like receptor
Treg = regulatory T cell

Schematische Darstellung der durch CTLA4-Ig induzierten T-Zell-Toleranz

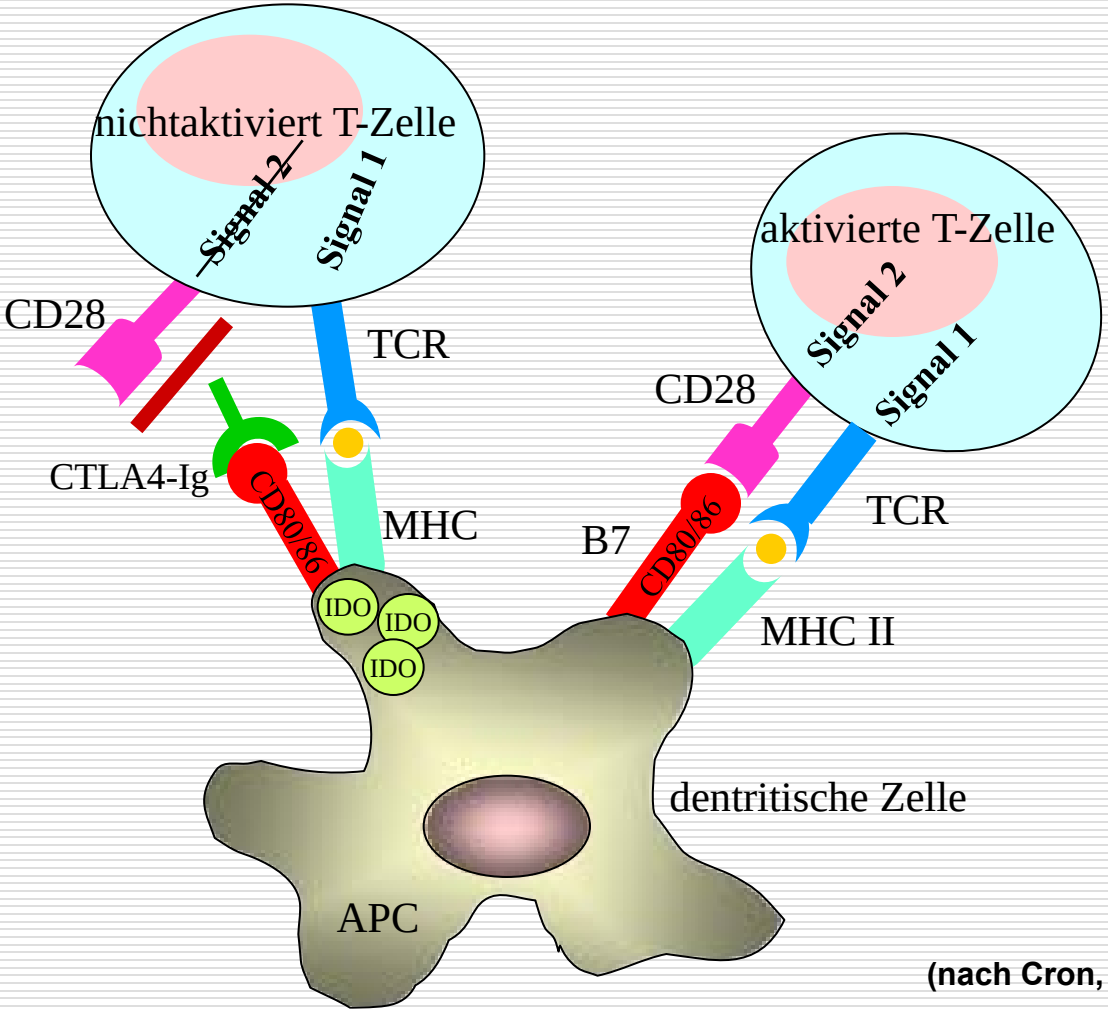

(nach Cron, Arth&Rheum, 52, 8/2005)

APC = Antigenpresentierende Zelle, TCR = T-Zell-Rezeptor, CTLA = cytotoxic T-Lymphocyte Ag, MHC = major histocompatibility complex, IDO = Indolamin 2,3-dioxygenase, B7-1 = CD80, B7-2 = CD86

Blick in die Zukunft

- IL-21, IL-15,
- IL-32, IL-17…..
- Jak/Stat-Pathway
- Stammzelltherapie
- Gentherapie
- Toleranz

AK = Janus-Kinase
STAT = Signal Transducers and Activators of Transcription.

Medikamentöse Therapie der Psoriasisarthritis

- NSAR (Glukokortikoide)
- DMARDs (MTX, Leflunomid, SSZ, CyA)
- Biologika (*Infliximab, Etanercept, Adalimumab*)

Medikamentöse Therapie des M. Bechterew

- NSAR
- Muskelrelaxantien
- DMARDs *(SSZ*, MTX**)*
- Biologics:

  Infliximab, Etanercept, Adalimumab

**) bei peripherer Gelenksbeteiligung,*
unsicher bei Sakroiliitis

***) nur bei peripherer Gelenksbeteiligung*

Kortison ist bei der AS, insbesondere im axialen Bereich, nur sehr unbefriedigend wirksam!

Therapie der Arthritis urica (Hyperurikämie)

Akuter Gichtanfall:

- NSAR hochdosiert
- lokal Kryotherapie
- lokale Infiltration

Dauertherapie:

- Modifikation des Lebensstils (Gew.Redukt., purinarme Diät)
- Urikostatika
  Allopurinol
  Febuxostat (NP-SIXO)
- Losartan (Cosaar®),
  Fenofibrat (Lipcor®)

Therapie der Polymyalgia rheumatica

- Kortison (Methylprednisolon): 25 – 50 mg tgl., im Falle einer Arteriitis temp. auch 100mg über einige Tage
- NSAR
- Magenschutz (PPI)
- Osteoporoseprophylaxe
- Bei Therapieresistenz : Methotrexate 10-20mg/wö, Folsan
- Heilgymnastik
- Physikalische Therapien

Rheumatologen
und
Orthopäden
in der
Therapie
entzündlich
rheumatischer
Erkrankungen

Keine Zunkunftsvision -
sondern Realität!



Bildgebende Verfahren in der Rheumatologie

F. Kainberger und G. Mostbeck

Univ. Klin. f. Radiodiagnostik,
Abt. f. Osteologie
und Inst. f. Röntgendiagnostik, OWS

Rheumatische Erkrankungen

Indikationen

Untersuchung

Interpretation:

Anatomie

Befunde

DD

Diagnose



Hohe Auflösung

Quantifizierung

Sunset in Vienna

Detaildarstellung des Gelenks: zur Frühdiagnostik

Standardisierte Übersicht: zur Therapiekontrolle

2 Ziele

ein Widerspruch ?

Strahlenschutz: Chance versus Risiko

Filmsäcke einer Patienten mit jahrelang bestehender RA

- **Frühdiagnose**
  frühe Therapie blockiert Gelenkdestruktion und lindert die Schmerzen
- **Therapieplanung**
  leichte bis massive Immunsuppressiva

Semistandardized documentation:
the most common source of radiological misdiagnosis !

modified after Freyschmidt 1985

	hands	feet	vertebral	symptomatic joints	other
Osteoarthritis				+	
RA	+	+	cervical spine Function	+	Chest
Seronegative Spondarthritis			SI-joints lumbar spine	+	+
Psoriasis M. Reiter	+	+			ankle joints
Kollagenoses	+	+		+	Chest
CPDD	+			+	Knee
Gout		+		+	

Bildgebung in der Rheumatologie

Wohin führt der Weg ?

- Standardisierung
- Differentialdiagnose
- Frühdiagnose

Frühdiagnostik der RA

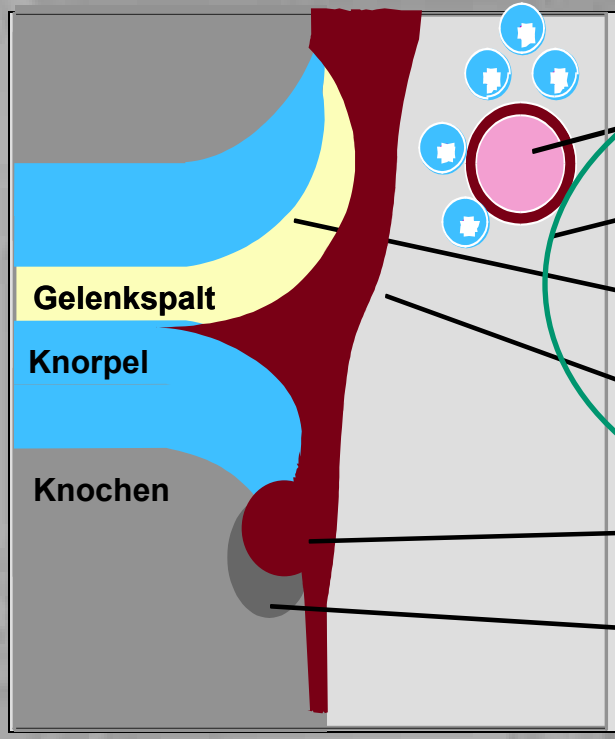

	Röntgen	*US**	*MRT*	*Szinti*
Hyperaemie	-	+++	++	++
⇩				
Ödem	+	-	+++	-
⇩				
Erguß	+	++	+++	-
⇩				
Synoviale Proliferation	+	+	+++	-
⇩				
Osteodestruktion	+++	+	++	-
⇩				
Osteoproliferation	+++	-	+++	++

*) Ultraschall mit Power-Doppler

Ziel der Diagnostik bei RA

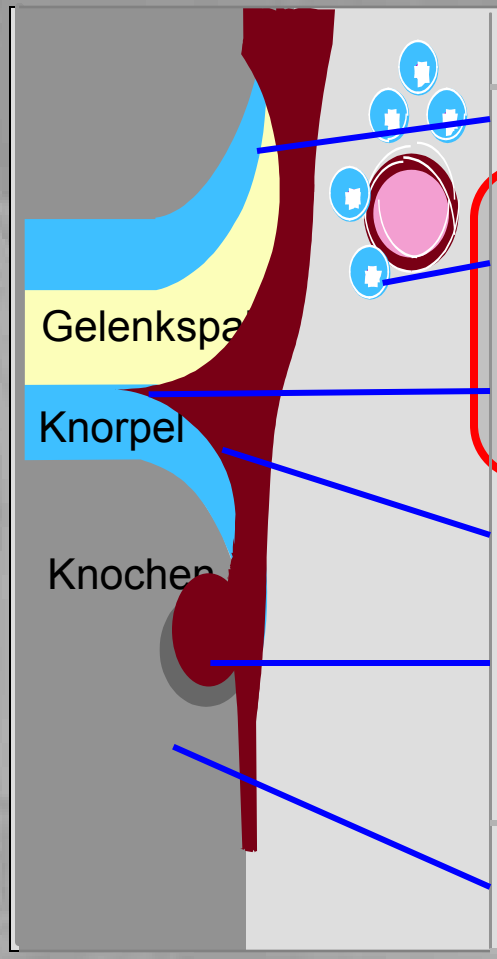

Harris-Stage	Verlauf	metaphorisch
Antigen exposition	Infekt (klinisch, subklin.)	Kriegserklärung
⇩		
Hyperaemia, synovial hyperplasia	Stunden bis Tage	Attacke
⇩		
Synovial proliferation, effusion	Wochen bis Jahre	Brennendes Schlachtfeld
⇩		
Granulation tissue (pannus)	Monate	Glosendes Feuer
⇩		
Osteodestruction	Monate	Ruinen
⇩		
Osteoproliferation (secondary arthrosis)	Jahre	Wiederaufbau

Höchste Krankheitsaktivität

Burmester GR, J. Rheumatol. 1991, 18, 1443-1447
Fassbender, 1998

KORREKTE AUFNAHMETECHNIK

Weichteildarstellung

Artikuläre Schwellung

Technische Voraussetzungen:

- richtige Filmwahl und Expositionstechniken
  flache Gradationskurve
- Abbildung aller relevanten Regionen
  semistandardisierte Bilddokumentation
- Film reading mit Lupe

KORREKTE AUFNAHMETECHNIK

Nicht behebbare Fehler protokollieren.

ulnares Styloid tangential

Arthritis

Wert der Hand-Schrägaufnahmen
(“Zitherspielerstellung”)

Ulnare Tendovaginitis

Gelenknahe
Demineralisation

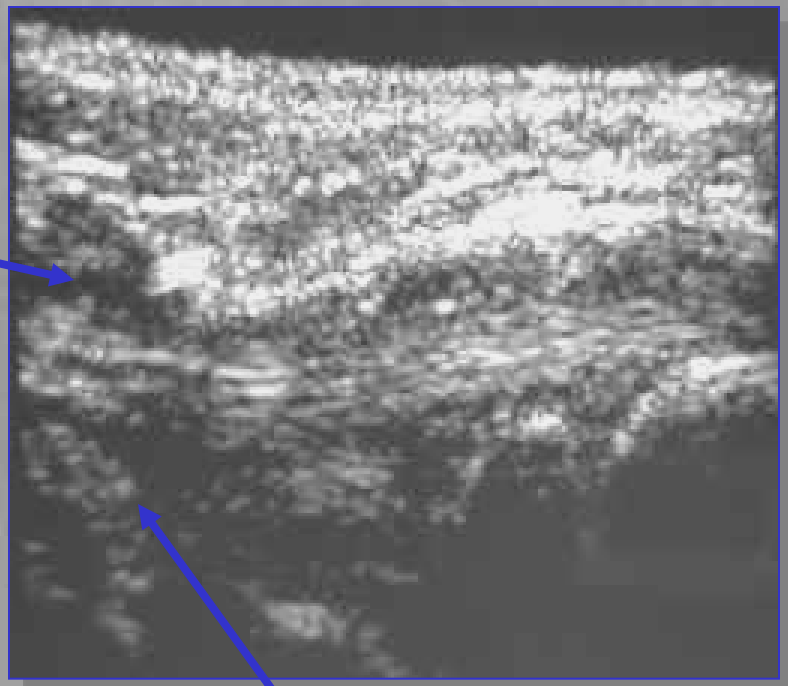

Tendo-
vaginitis

Erguss

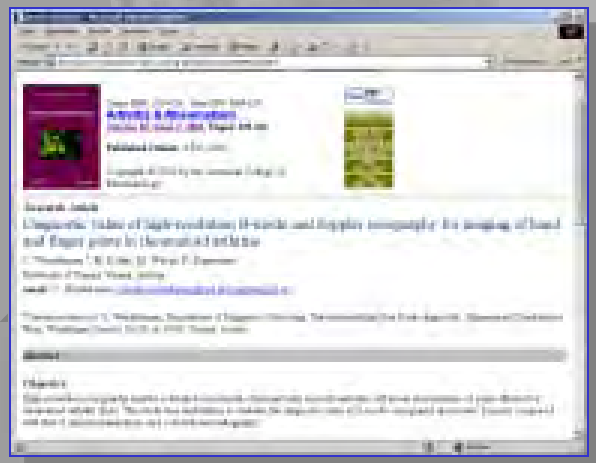

US-Untersuchung

- Ressourcen:
  Ausbildung: Richtlinien der ÖÄK 1993
  Gerät: Schallkopffrequenzen > 10 MHz,
  sensitiver Farbdoppler,
  Signalverarbeitungselektronik
- Untersuchungstechnik und Dokumentation
  Hände:
  axial und sagittal über MCP- und Carpus
  Schulter:
  dynamisch sagittal und koronal
  Knie:
  popliteal und suprapatellar Schnitte
  sonstige periphere Gelenke:
  der Fragestellung angepasst

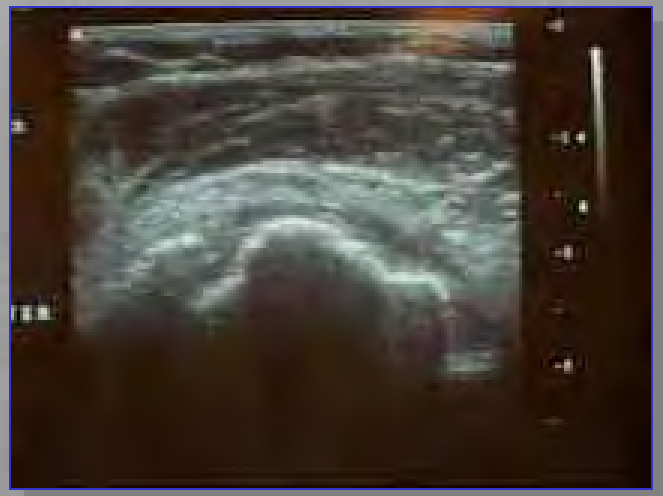

Bursitis und aktivierte Arthrose der Schulter

Untersuchungstechnik

Kunststoffvorlaufstrecke

Farbdoppler-US
sollte dynamisch
dokumentiert werden

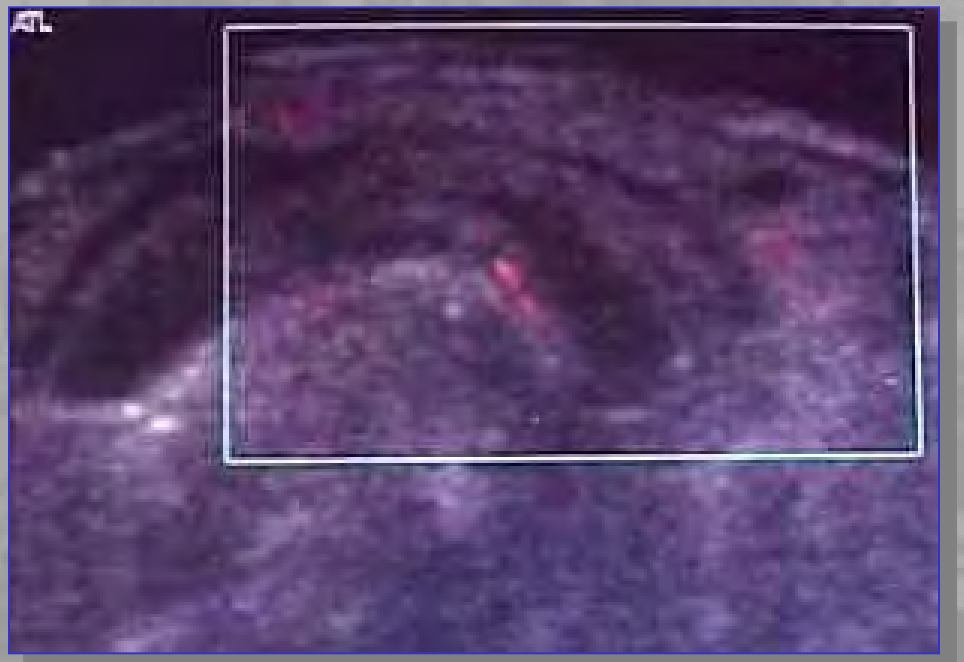

Qvistgaard E Et al. Ann Rheum Dis 60, 2001, 690

Giovagnorio F et al. Rheumatol Int 20, 2001, 101

Intraartikuläre Befallstopik

Typische Lokalisation in den MCP-Gelenken: interdigital

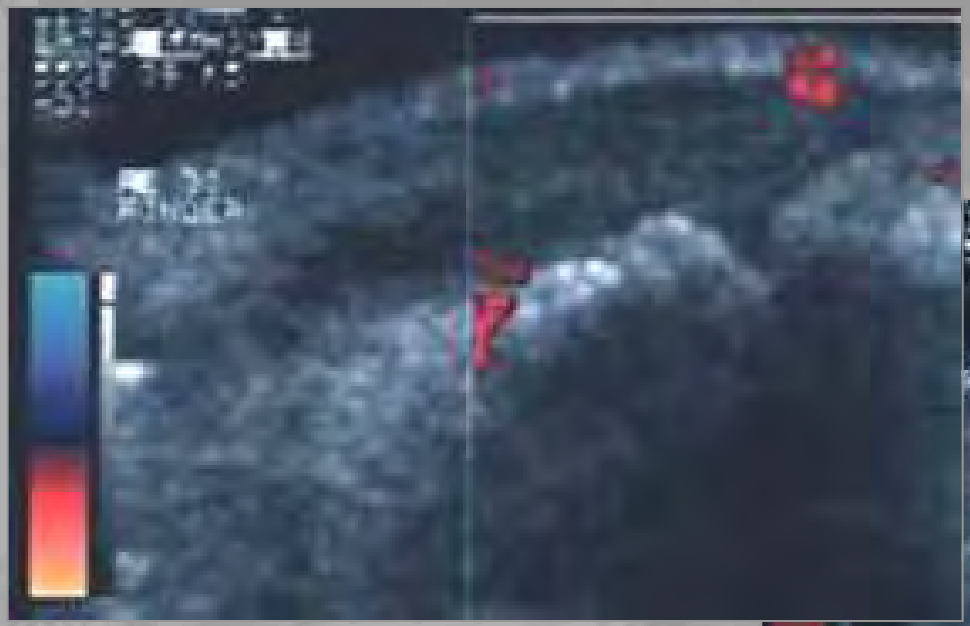

sagittal

axial

Patient N. Natalija, RA

low

high

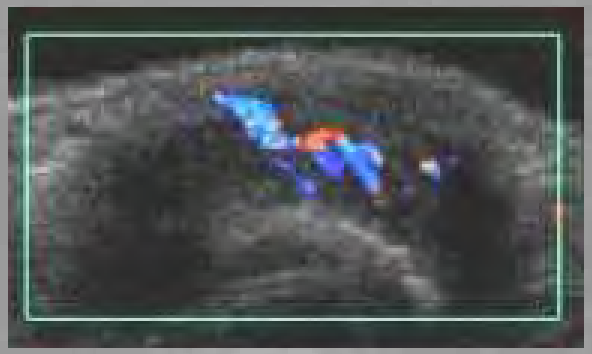

moderate

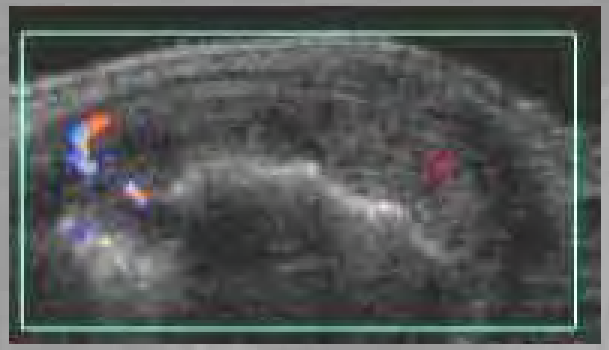

MCP III left

MCP II left

MCP I left

Fragliche Arthritis

Wo sind Läsionen

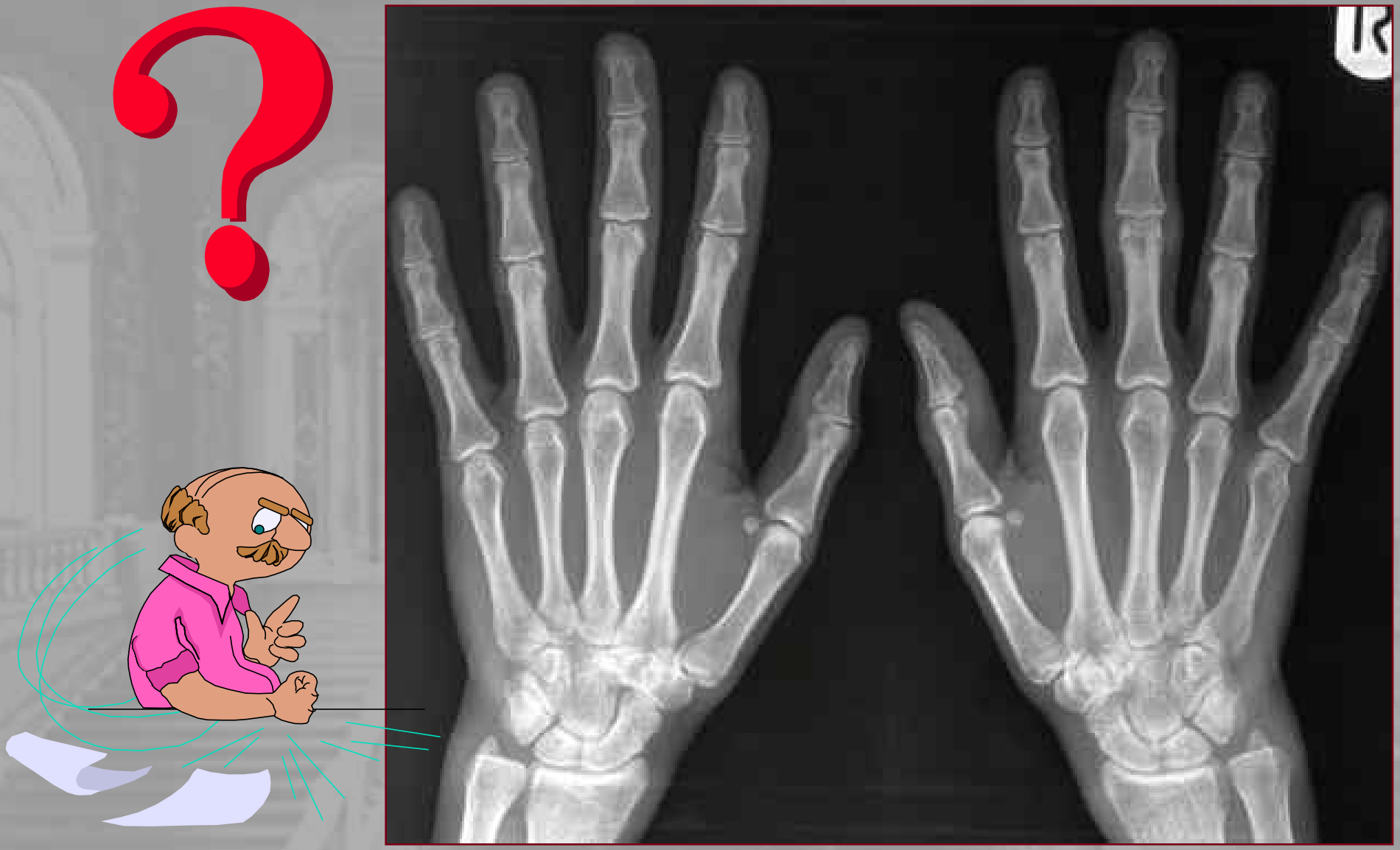

Diagnose:

Rheumatoide Arthritis

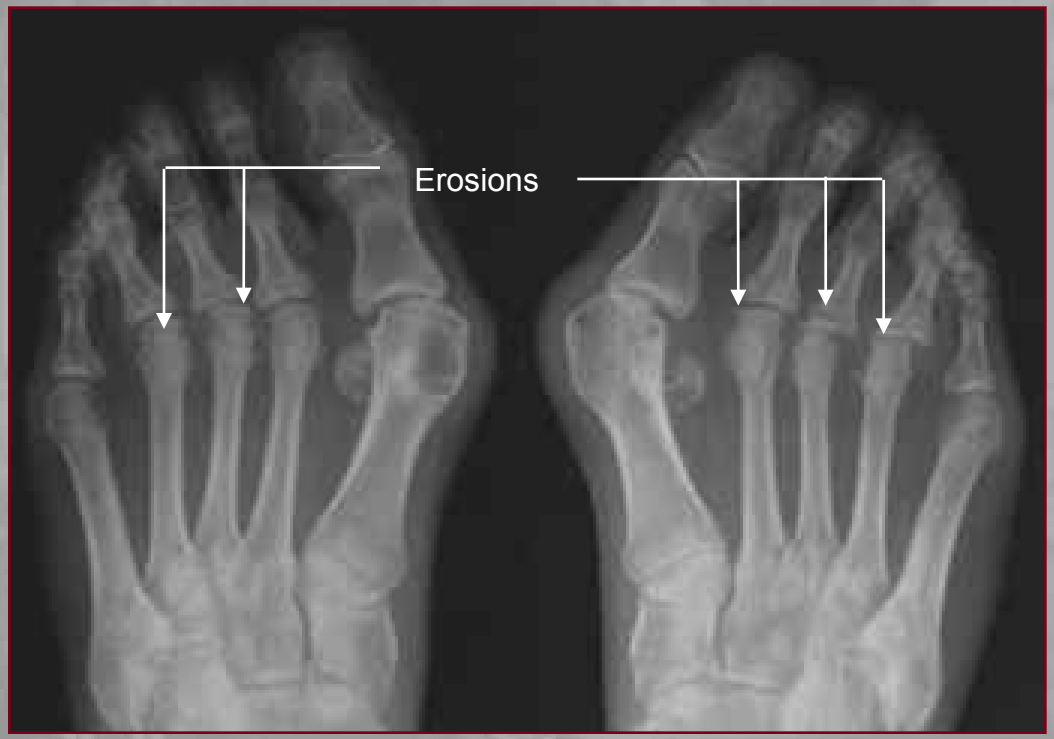

patient A. K., 35 ys, female:

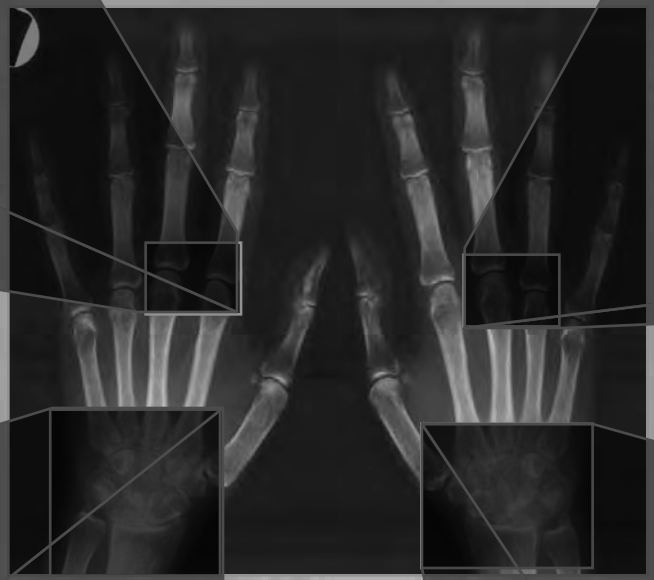

35-ys female patient with RA

.... 6 months later

Rheumatische „Ostitis“

RA: Verlaufsformen

- Aggressiv: frühe Banddestruktionen
- Monozyklisch: baldige Sekundärarthrose
- Schubweise: progrediente Destruktion



48-jährige Patientin:

- Schwellung des PIP III und IV der rechten Hand
- sowie der linken Großzehe tibialseitig
- Schmerzen am lateralen Fußrist links

48-jährige Patientin:

Schwellung

Gel.-nahe

Osteoporose

48-jährige Patientin:

MCP III

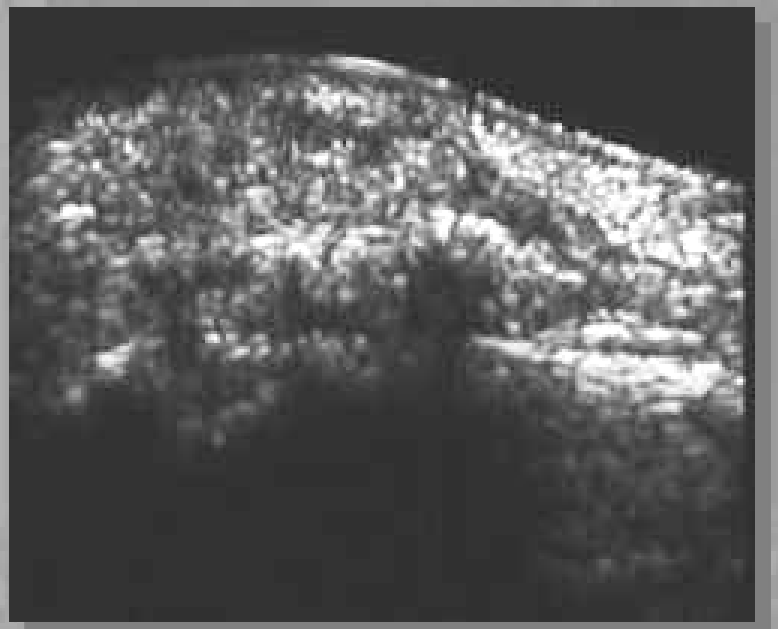

MCP IV

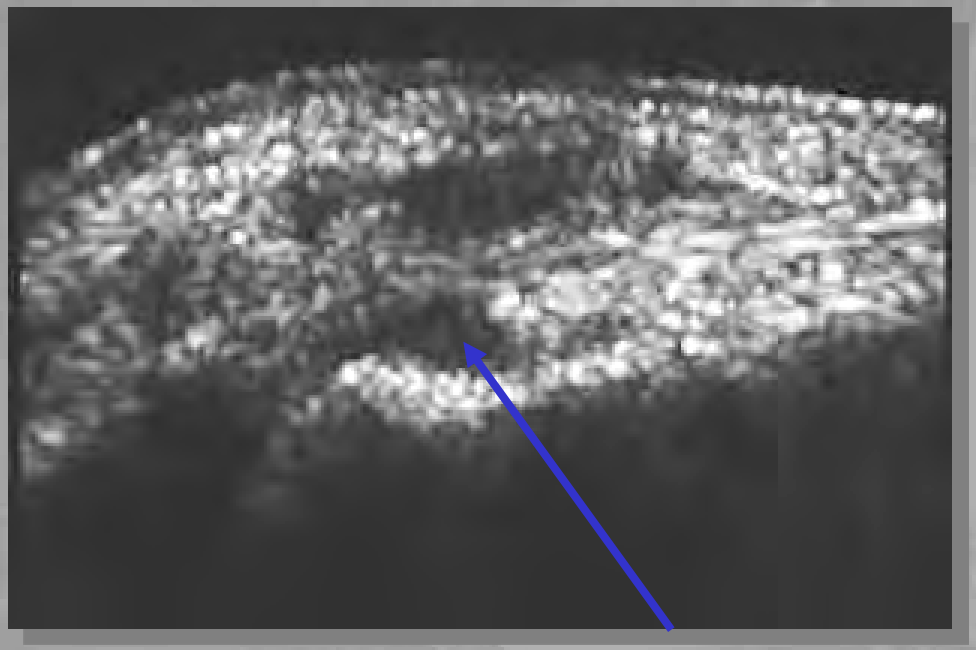

Rheumatische Erkrankungen

Verteilungsmuster an den Händen

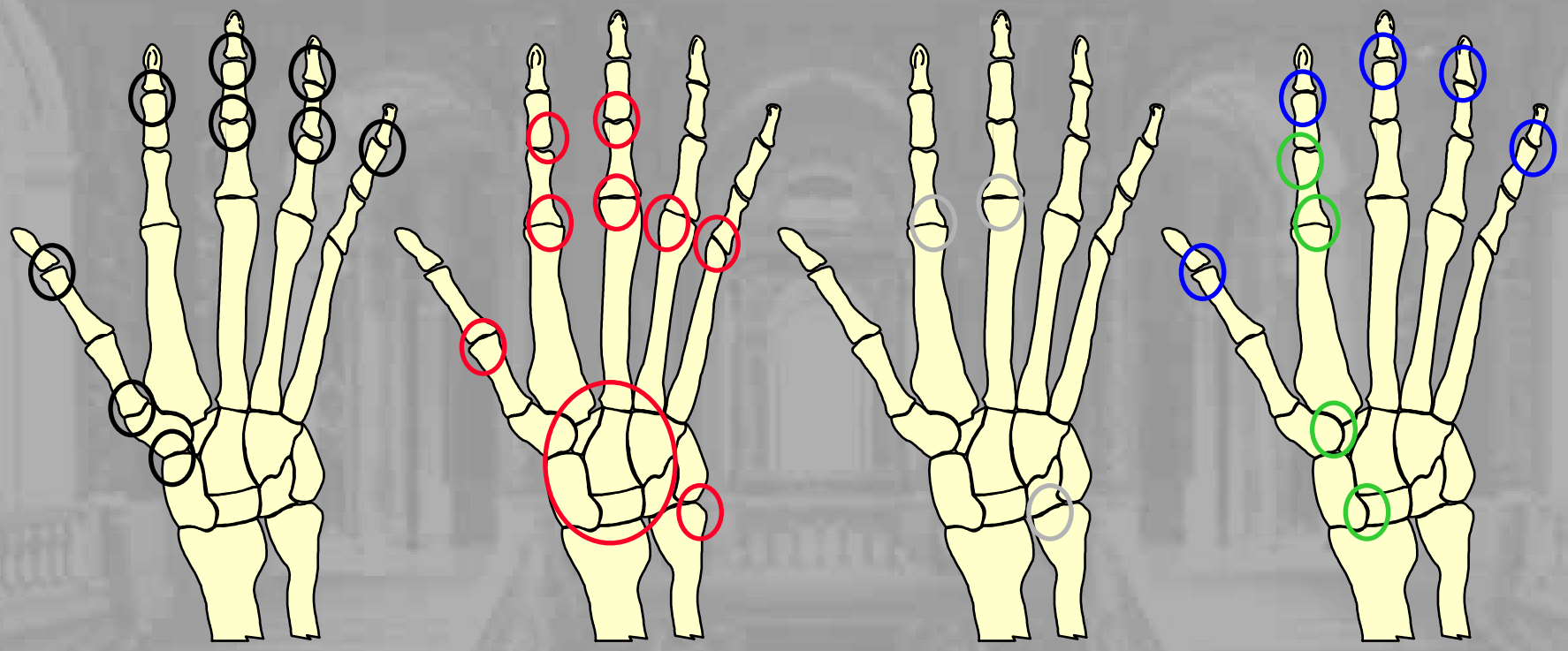

Arthrose

Rheumatoide Arthritis

Chondrokalzinose

Psoriasisarthropathie

PSORIASISARTHROPATHIE

Leitsymptome: hier wird auch Knochen angebaut!



Protuberanzen

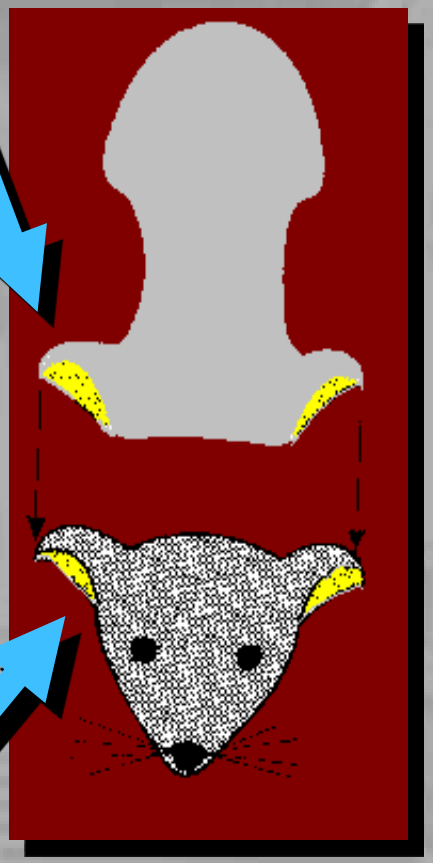

“Mäuseohren”

Bildgebung bei Psoriasisarthropathie

das longitudinale Befallsmuster ist herauszuarbeiten

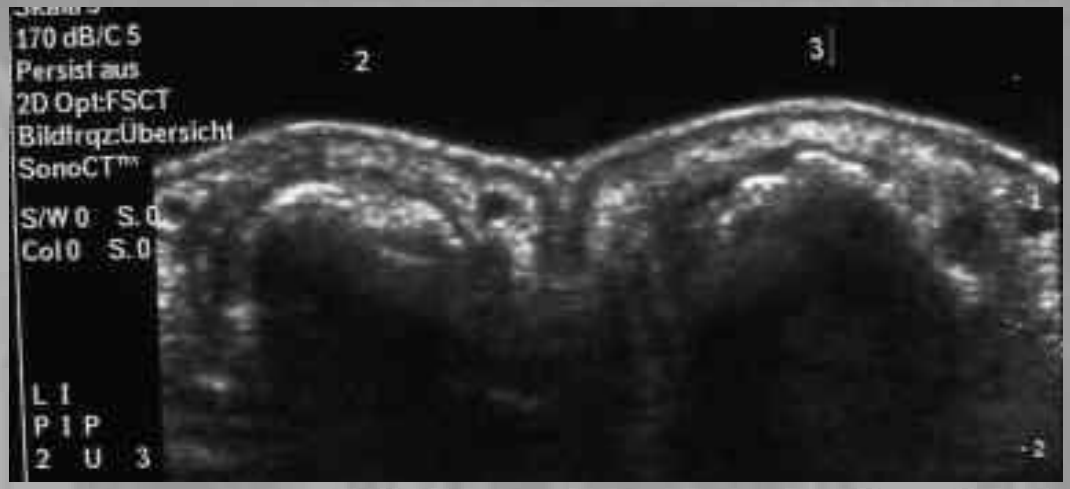

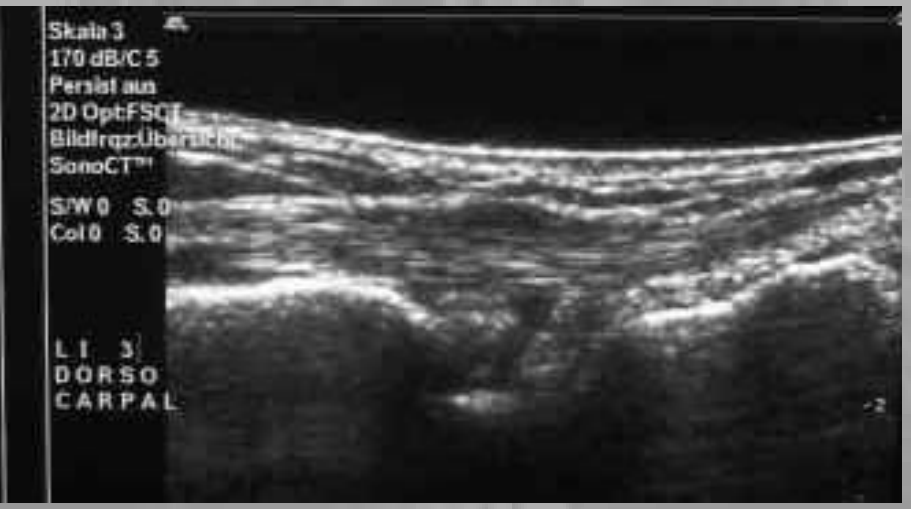

PYROPHOSPHATE ARTHROPATHY - CPDD

TYPICAL X-RAY FINDINGS: collagen fiber calcifications

Die Sekundäre Arthrose bei Rheuma

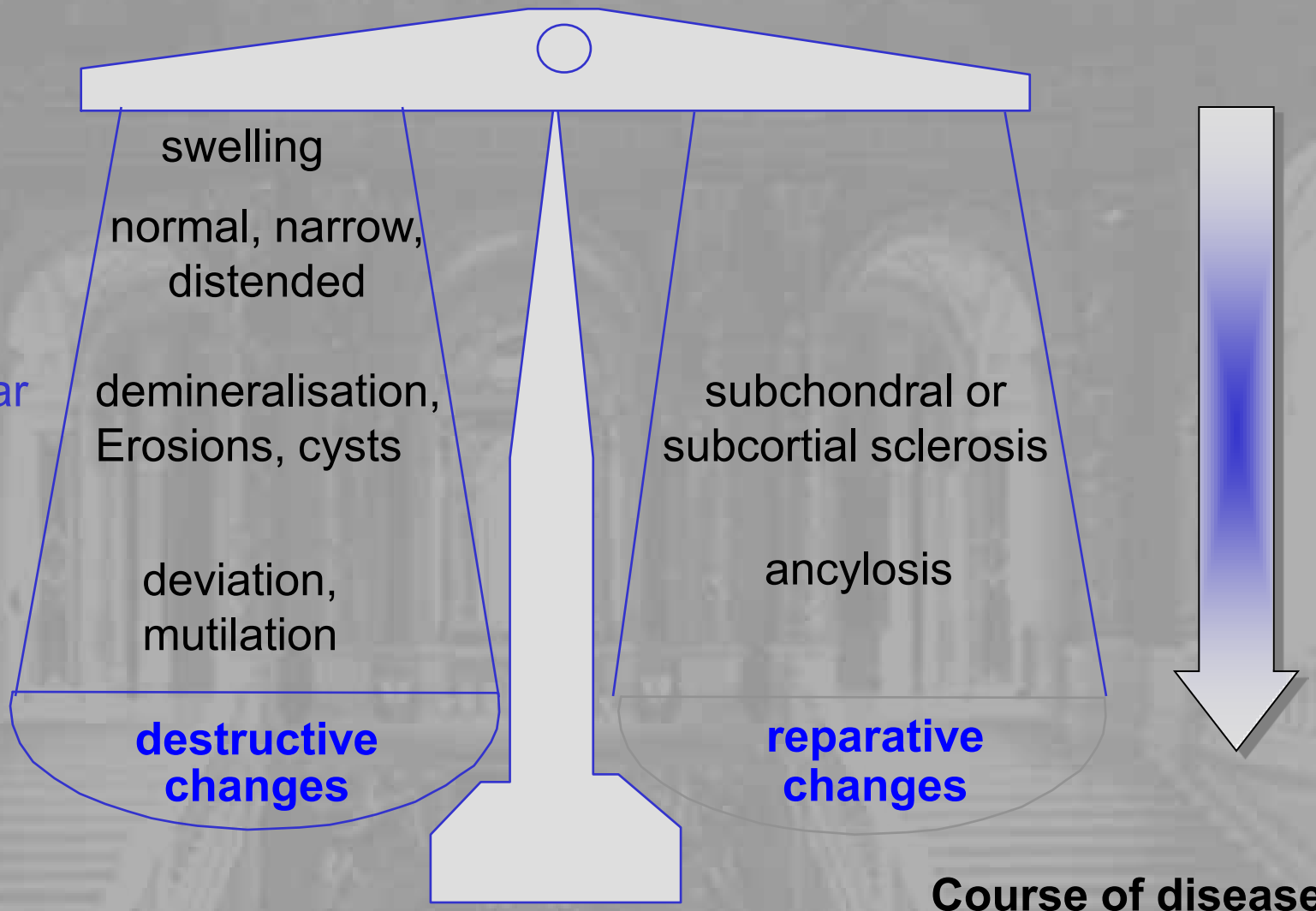

ARTHRITIS – basic X-ray signs

RHEUMATISCHE ERKRANKUNGEN

MANIFESTATIONEN AN DER WIRBELSÄULE

Formenkreise

seroneg.Spondyl
-arthropathien:
SIG

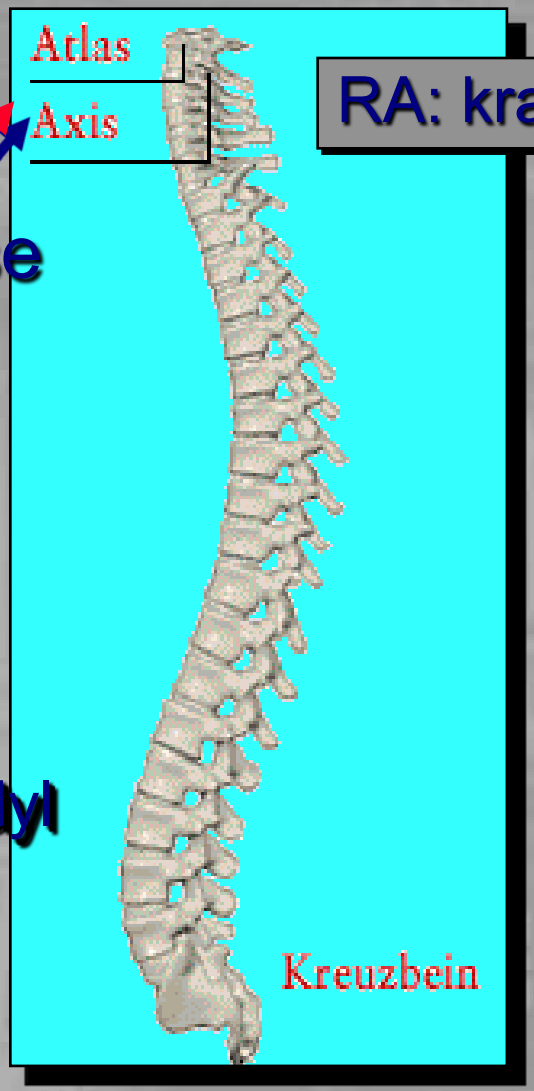

RA: kraniale HWS

Konzepte in Hinblick auf

- neue bildgebende Verfahren (Nativrö -> MRT -> CT)
- geändertes Krankheitsverständnis in der Rheumatologie

SI-joints

Investigation technique:

1. Lumbar spine a.-p.

   ~~no „insight views“!!~~

   ~~no conventional tomography!!~~

2. MRT: T1, STIR, SPIR + KM

3. CT: HR-Mode, 3/3 mm

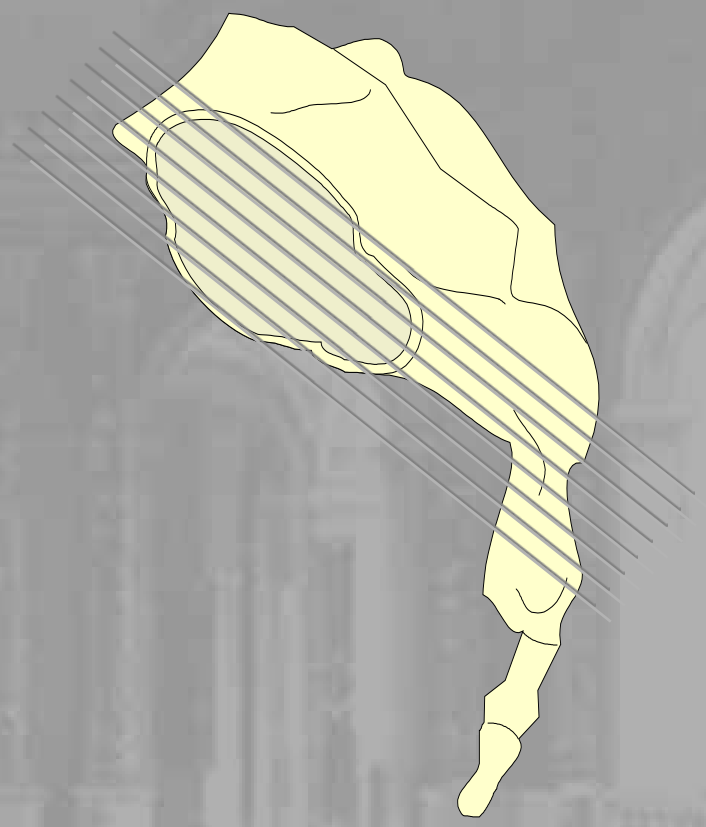

Slice direction
for CT and MRT

SI-GELENKE

MR-Untersuchungstechnik

1. T1-gewichtete SE-Sequenz
2. STIR
3. Ggf. T1-gewichtet SE mit KM:
   SPIR (wenn technisch möglich)

STIR

SIG-ARTHRITIS

Differentialdiagnose

- **Entzündlich:**
  infektiöse Arthritis (oft mit Psoasabszeß)
  nur einseitig erkennbare seroneg. Arthritis
- **Degenerativ:**
  belastungsbedingte Arthrose

unilateral

- **Entzündlich:**
  serongeg. Arthritis, c. P. (sehr selten)
- **Degenerativ:**
  belastungsbedingt, Hyperostosis triangularis ilii
- **Metabolisch:**
  Hyperparathyreoidismus

bilateral

SI-joints

MR-technique

1. T1-weighted SE-Sequence
2. STIR
3. T1-weighted SE with CE
   SPIR
   (if technically possible)

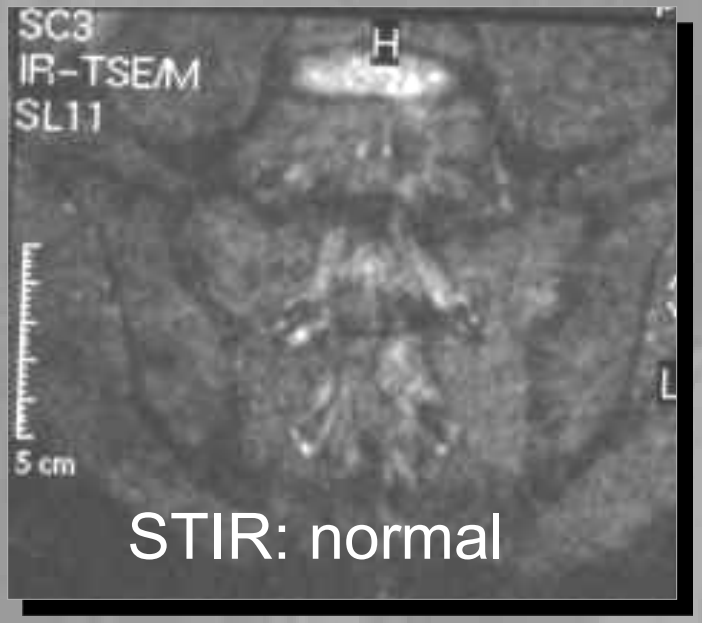

STIR: normal

STIR: Sacroileitis

SAKROILEITIS

bei M. Bechterew:

BUNTES BILD (n. Dihlmann)

- Erosion +
- subchondrale, meist iliumseitige Sklerosierung +
- Ankylose
- akzessorische Zeichen:
  Pseudoerweiterung des Gelenkspaltes
  Phantomgelenke

O/C1/C2: „the 5th extremity“

(W. DIHLMANN)

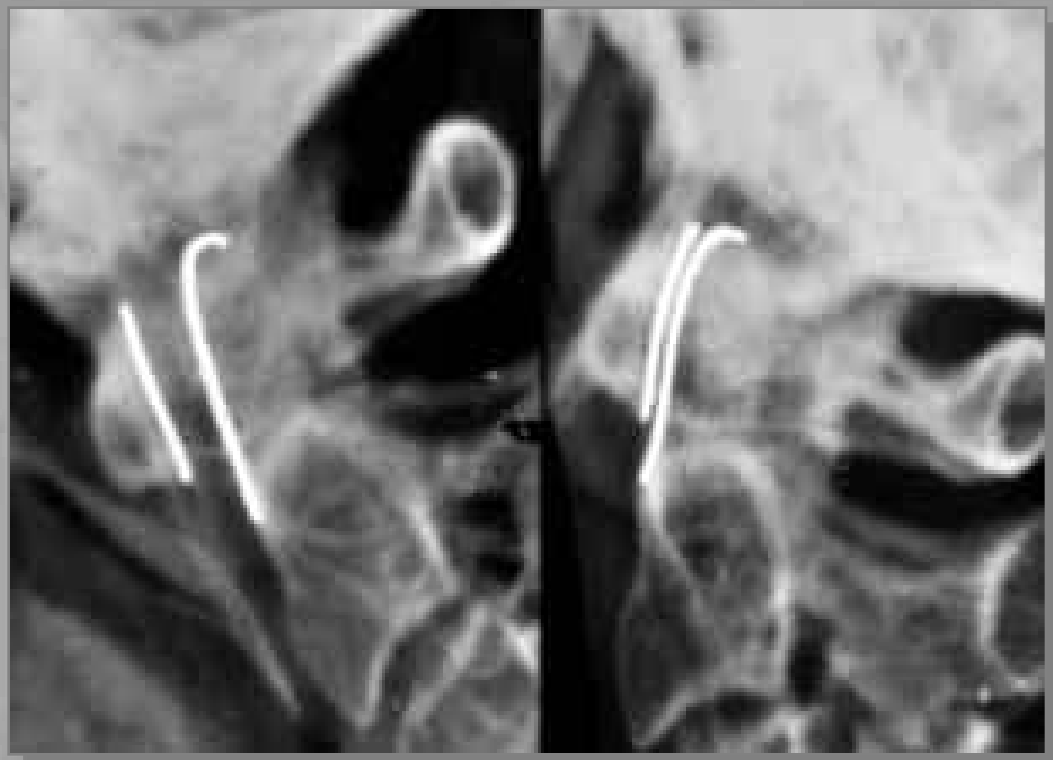

Anteflexion
Zeigt eine
erhöhte
Antlanto-Axiale
distanz

normal

Lig. transversum
atlantis

Atlantoaxial Pannus

Rheumachirurgie

- **Voraussetzung: Behandlungsplan und interdisziplinäre Zusammenarbeit**
  - **Internist,Rheumatologe**
  - **Physik. Medizin u. Rehab., Ergotherapie**
  - **Orthop. Chirurg**

- **Ziele**
  - **Schmerzbeseitigung**
  - **Funktionsverbesserung**
  - **Invaliditätsverhinderung – verminderung**

- **Strukturen**
  - **Gelenkskapsel/Bänder – Synovialitis/Instabilität**
  - **Knorpel/Knochen – chondro/ossäre Läsion**
  - **Sehnen u. Sehnenscheiden, Bursen – Tenosynovialitis/Ruptur, Bursitis**
  - **Nerven - Kompressionssyndrome**
  - **Weichteile - Rheumaknoten**

Operationsarten

- **Präventiv**
  - **Synovectomien**
    - **Frühsynovectomie - die Erkrankung ist auf die Synovialis beschränkt**
    - **Spätsynovectomie – Schädigungen an Knorpel, Knochen und Bandapparat**
      - **Indikation: Erfolglose kons. Therapie 3-6 Mo, max. 1 Jahr**
    - **Kombinationstherapie mit rekonstrukt. Eingriffen**
    - **Synoviorthese – nur bei Kontraind. zu einer chirurg. Synovectomie**

- **Rekonstruktiv – Wiederherstellung der schmerzfreien Gelenksfunktion, Korrektur von Fehlstellungen**
  - **Weichteileingriffe**
    - **V. a. Finger, Sehnen**
  - **Resektionsarthroplastk**
  - **Alloarthroplastik**
  - **Arthrodesen**

OP-Indikation

- **Klare Indikation**
  - **Prävention, Schmerzen, Funktionsstörung, Destruktion**
- **Relative Indikation**
  - **Ästhetische Aspekte**
- **Keine Indikation**
  - **Adaptierte Fehlstellung (Hand)**

- **Absolute Kontraindikation**
  - **Internistische Probleme**
  - **Hohes Alter, schwerer Verlauf, der eine Vielzahl von Eingriffen erfordert**
- **Relative Kontraindikation**
  - **Nierenamyloidose, Cortisonismus, schwere Immunsupression**
  - **Schwere Deformität bei guter Adaptation des Patienten**

OP-Indikation

- **Keine Kontraindikation**
  - **Krankheitsaktivität der cP (eine Op löst keinen Schub aus)**
  - **Cortisonhaut (bei entsprechenden Vorsichtsmaßnahmen gute Heilungstendenz)**
  - **Osteoporose („high turnover“ Osteoporose mit beschleunigter Knochenheilung)**
  - **M. Cushing (prä-, peri- u. postop. Nebennierensubstitution)**
  - **Laufende Basistherapie (periop. Absetzen, im wesentlichen nur bei Biologica erforderlich)**
- **Frühstadium**
  - **Klare Indikation, präventive Eingriffe so früh wie möglich!**
- **Fortgeschrittenes Stadium**
  - **Schwierige, ggf. fragliche Indikation (SpätSE//Gelenksersatz//nihil)**
- **Zerstörung**
  - **Klare Indikation**

cP-Handgelenk

Larsen
Dale
Eek

Larsen-Score

Grad 1 Geringe unspezifische Veränderungen:
- Periartikuläre Weichteilschwellung
- Gelenknahe Entkalkung
- Gelenkspaltverschmälerung (< 25 %)

Grad 2 Gering, aber sicher destruierende Veränderungen:
- Erosionen
- Gelenkspaltverschmälerungen

Grad 3 Mäßig destruierende Veränderungen:
- Deutliche Erosionen
- Deutliche Gelenkspaltverschmälerungen

Grad 4 Schwer destruierende Veränderungen:
- Erhebliche Erosionen
- Erhebliche Gelenkspaltverschmälerungen
- Knochendeformationen an den gewichttragenden Gelenkenden

Grad 5 Mutilierende Veränderungen:
- Gelenkflächen zerstört
- Dislokation oder knöcherne Ankylose als Folgezustände

Pathomorphologie des Handgelenkes

1) Palmarluxation des ECU
2) Dorsalluxation des Caput Ulnae
3) Ulnardrift des Carpus
4) Radialneigung des Carpus durch ECR
5) Supination des Carpus
6) Ruptur des Lig. Radioscapholunatum
7) VISI des Lunatum
8) Extension des Metacarpale 2
9) Extension des Metacarpale 3
10) Flexion des Metacarpale 4
11) Flexion des Metacarpale 5
12) Lateralluxation der Extensorensehnen
    Ulnardrift der Langfinger

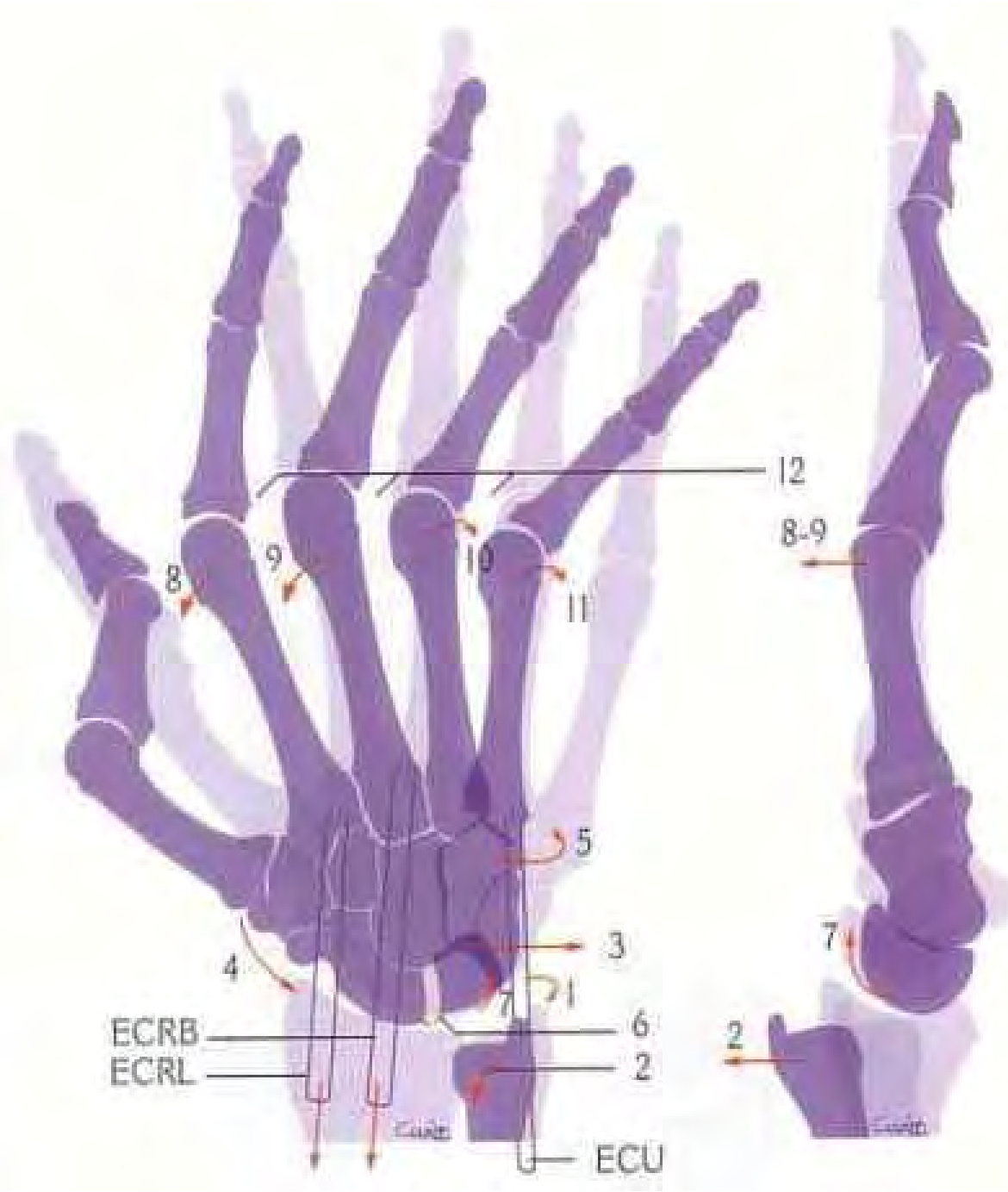

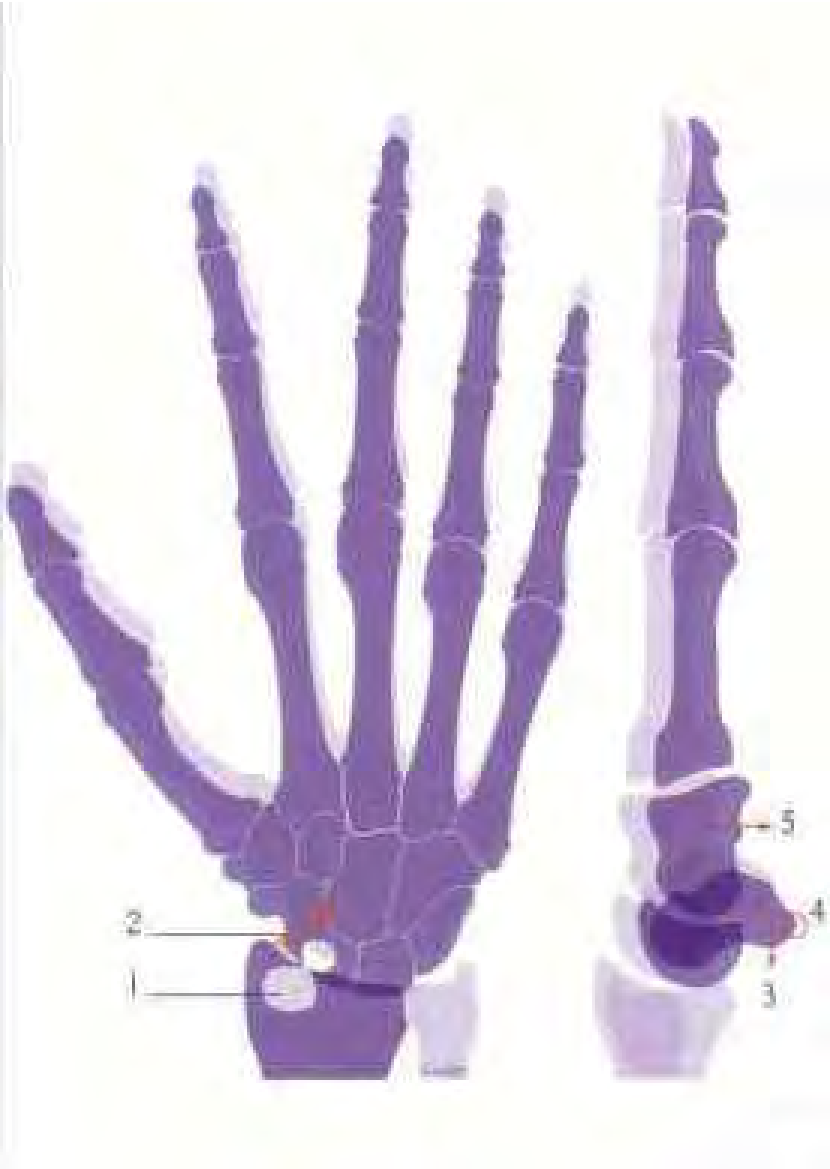

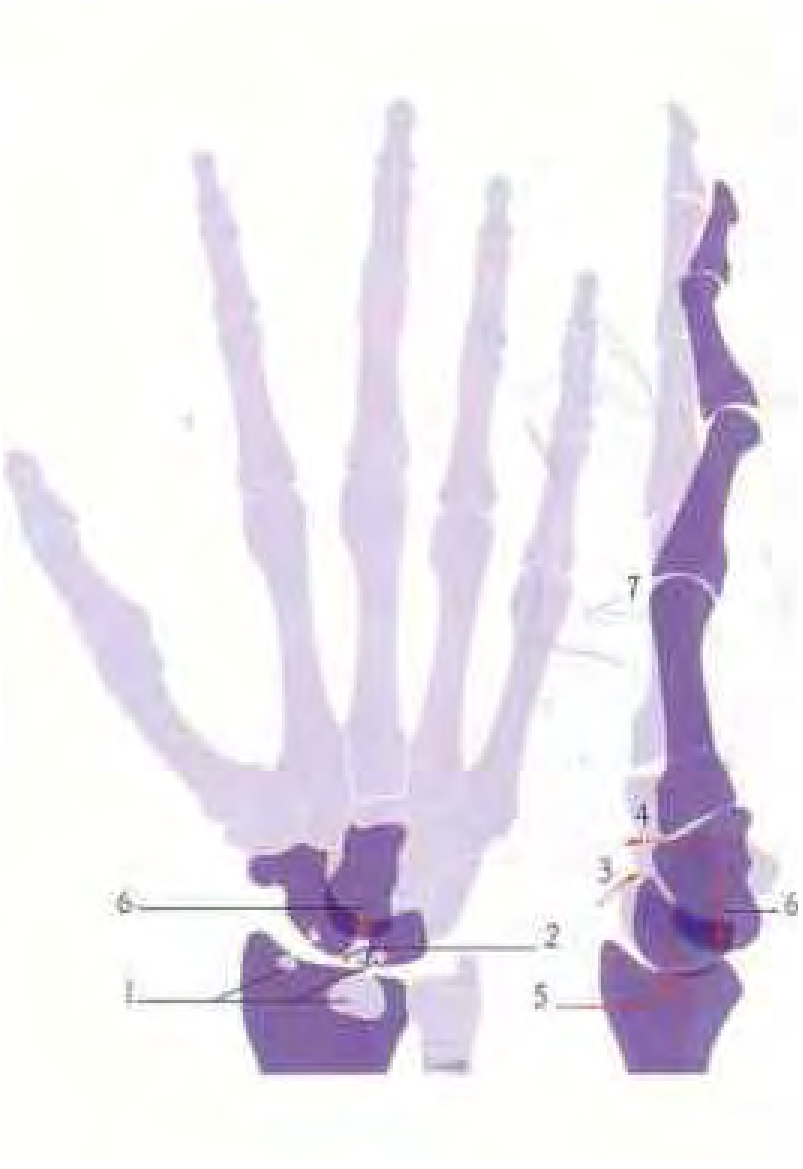

Radialer Typ

ZentralerTyp

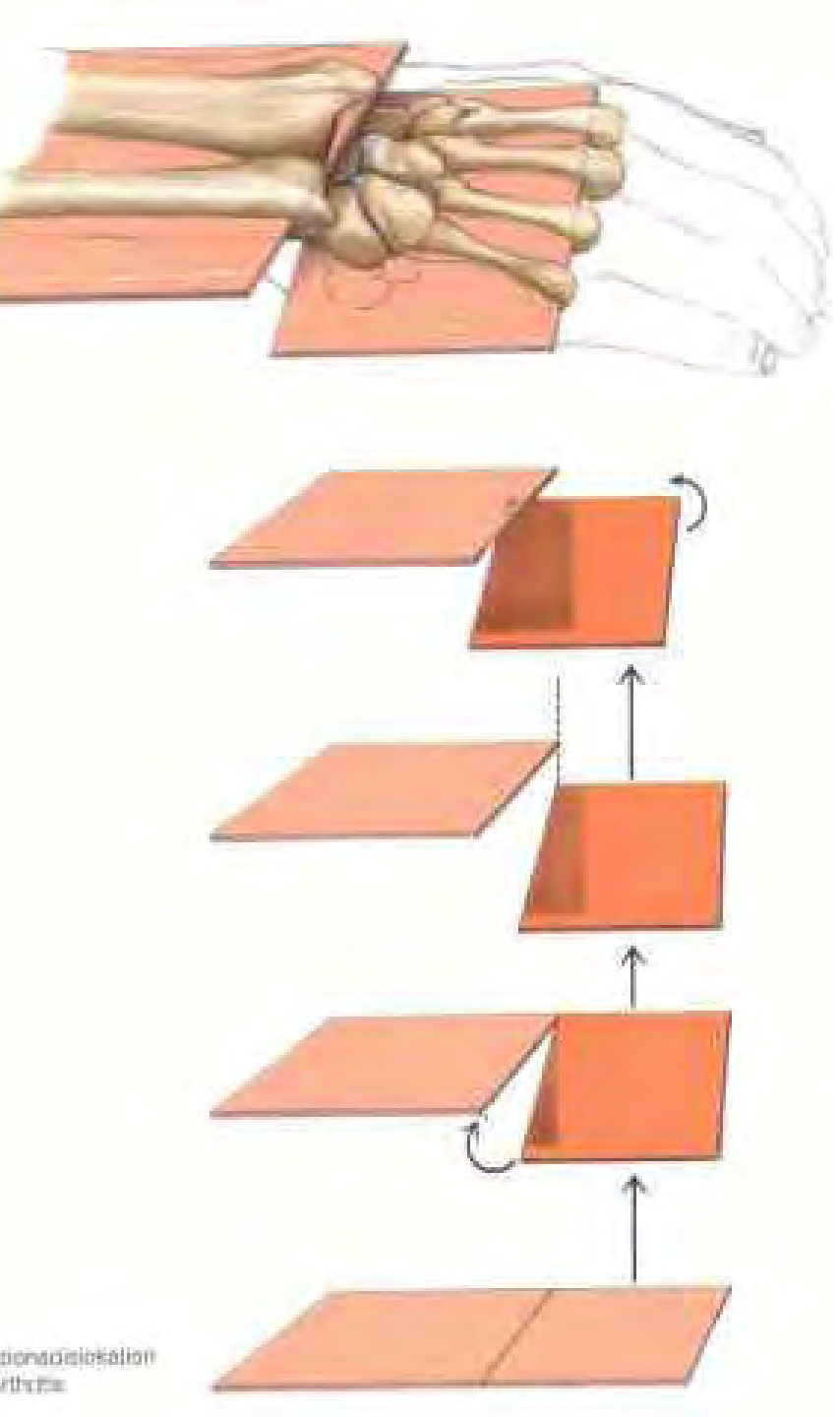

Bajonettstellung

Caput Ulnae Syndrom

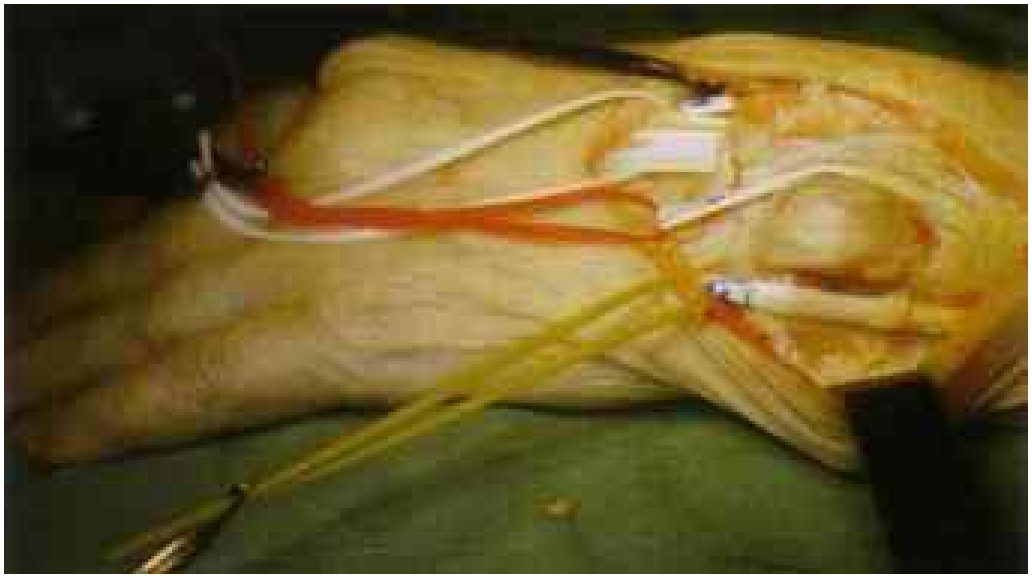

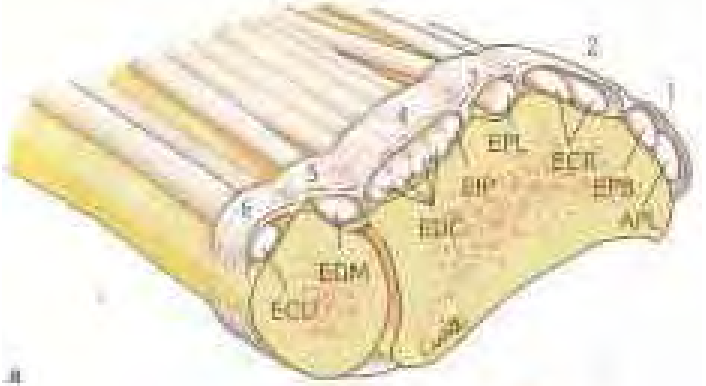

Sehnenrupturen

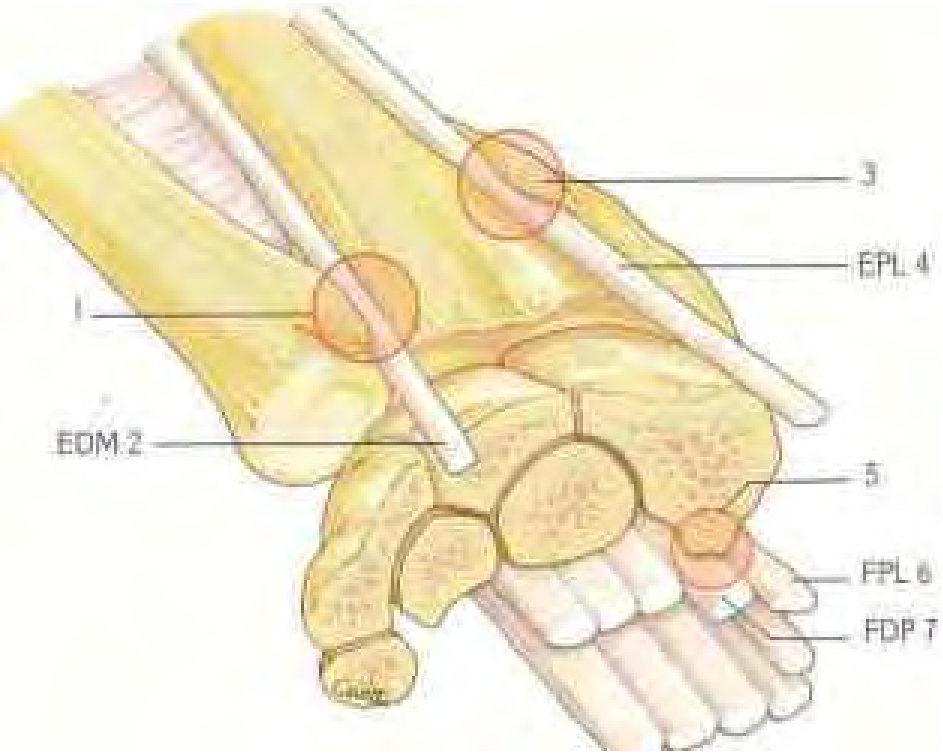

1-Proc.styloid.ulnae
3-Tuberculum Lisrteri
5-Os Naviculare

Ulnardrift des Carpus durch Ruptur des Lig. Radiotriquetrum

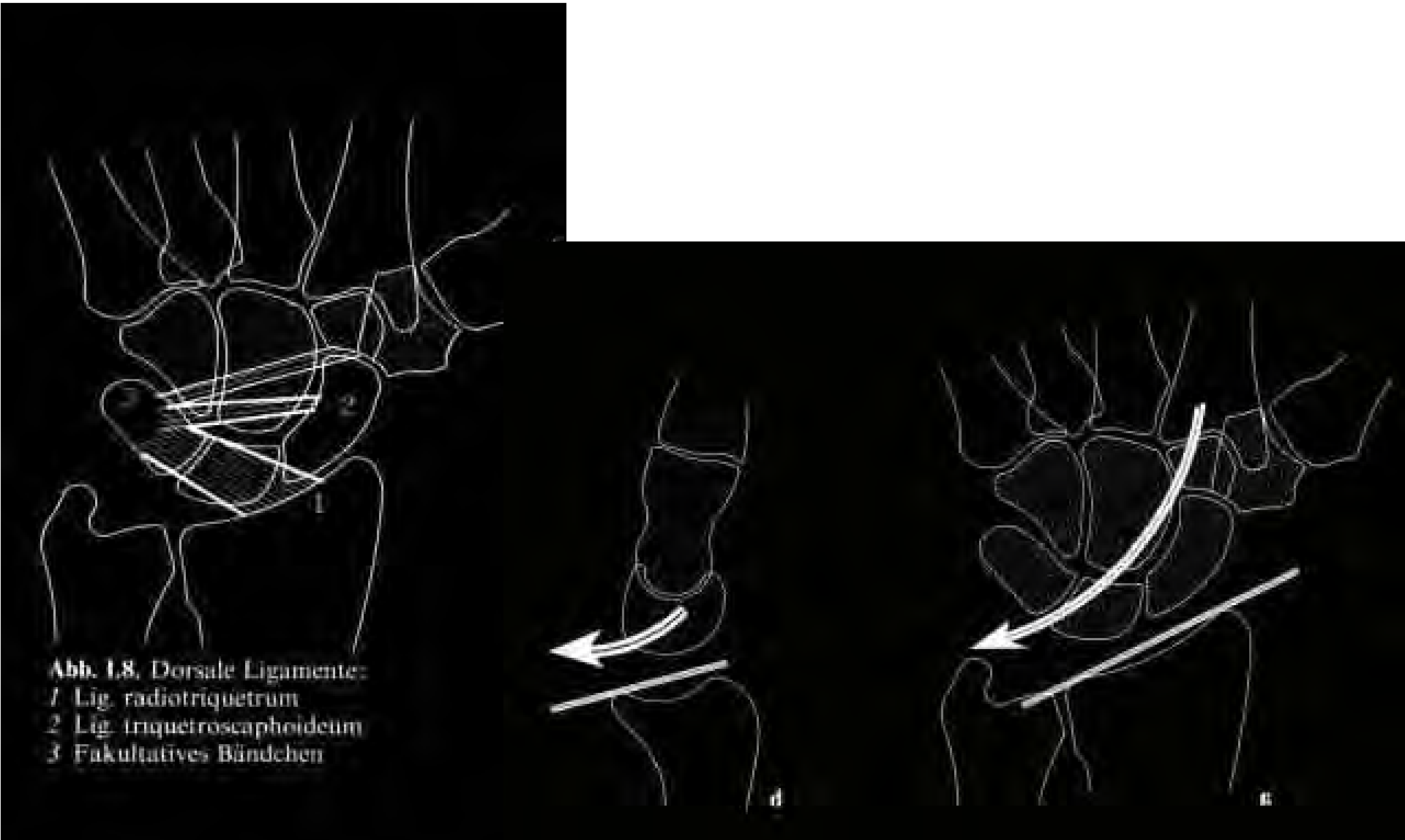

Abb. 1.8. Dorsale Ligamente:
1 Lig. radiotriquetrum
2 Lig. triquetroscaphoideum
3 Fakultatives Bändchen

Messgrößen

Carpaler Höhenindex nach Youm

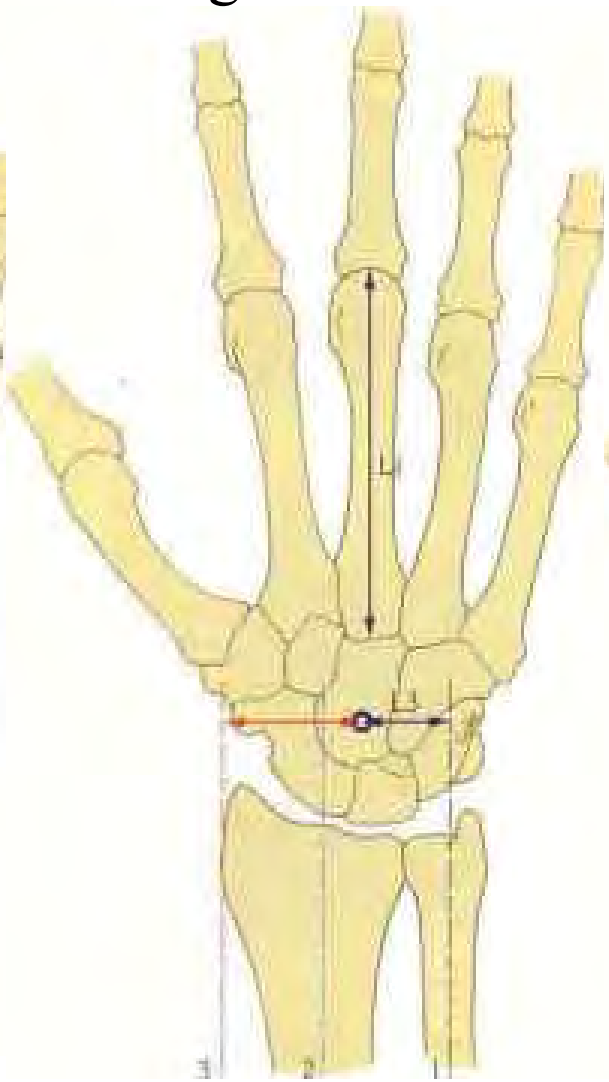

Ulnarer Drift nach
1) Youm
2) Dibendetto
3) Chamay

Handskoliose nach Shapiro

Carpaler Höhenindex nach Youm

Therapie

CU Resektion

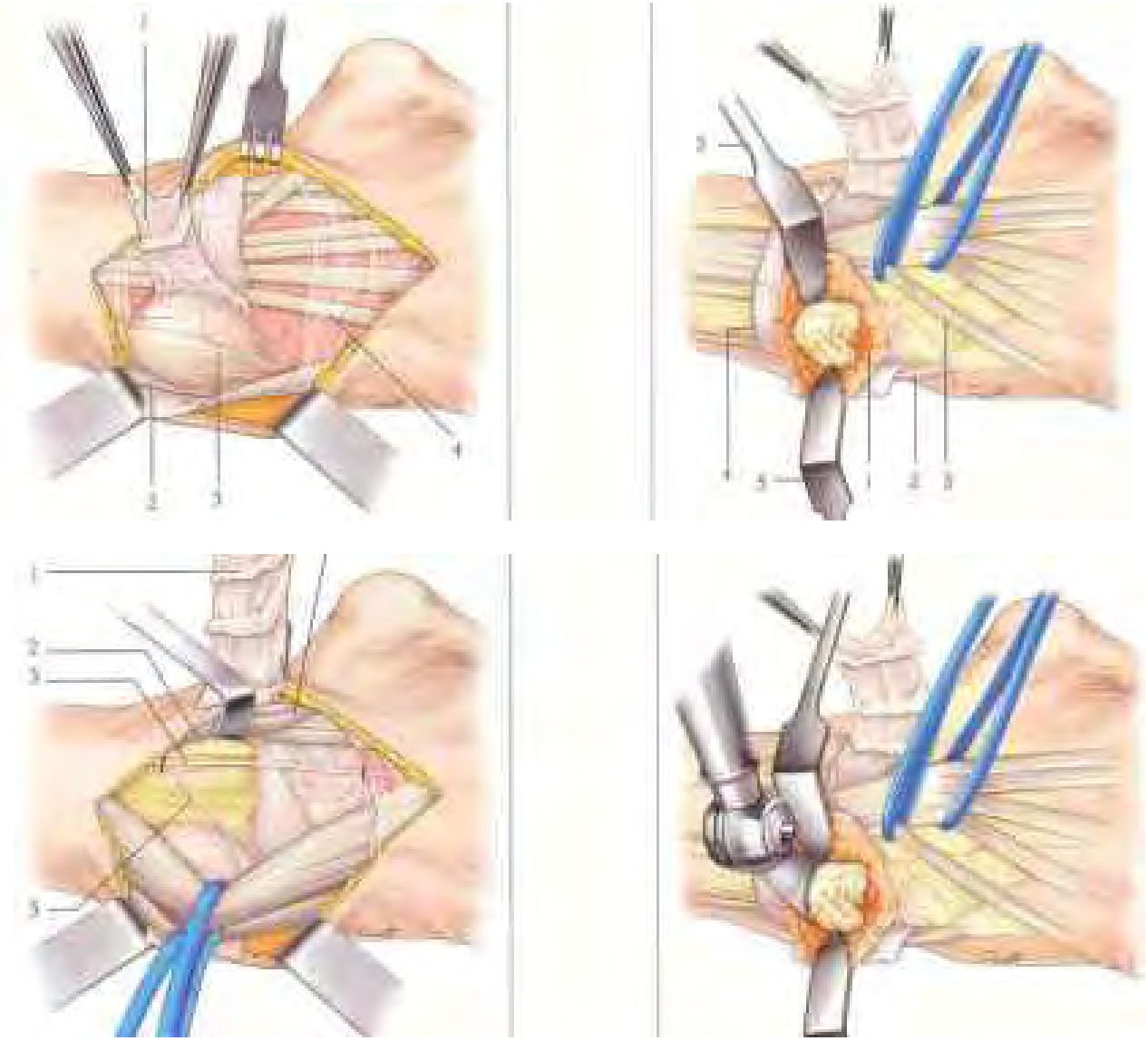

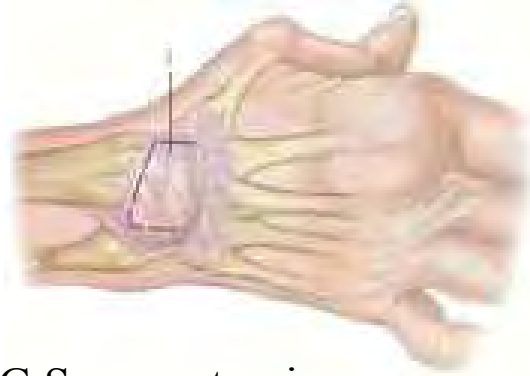

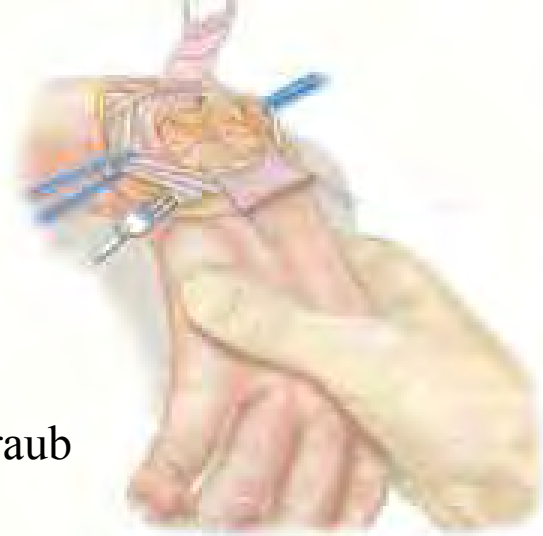

HG Synovectomie
Dorsal Wrist Stabilisation n. Straub

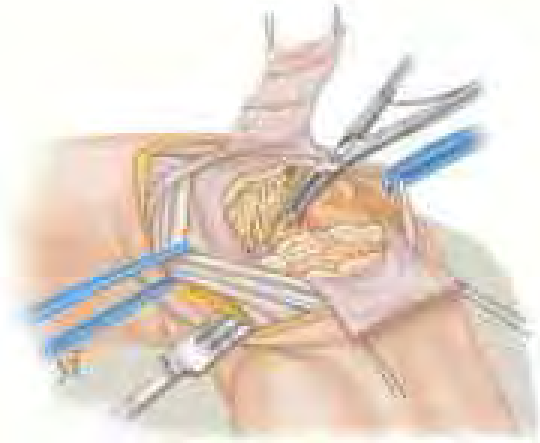

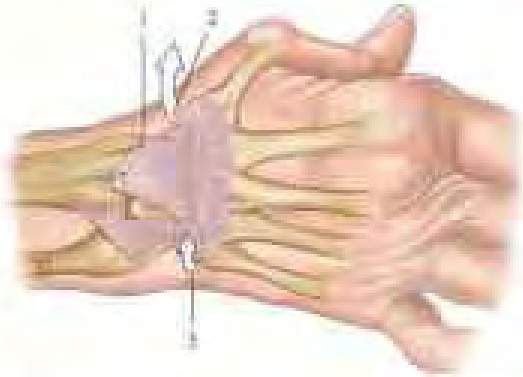

Reposition des Carpus durch
Radialversetzung der dorsalen Kapsel

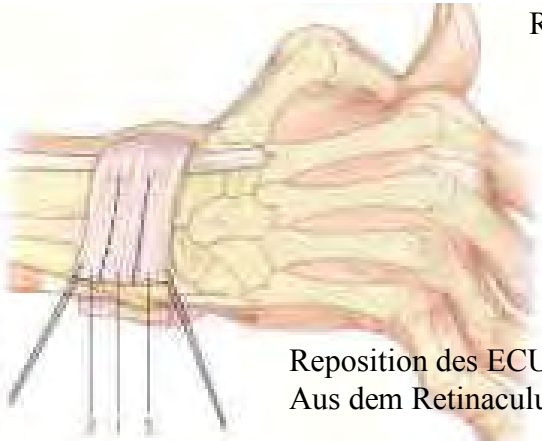

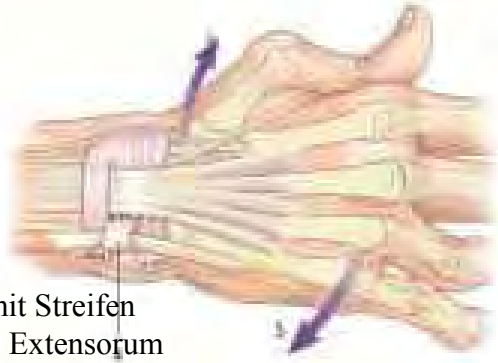

Reposition des ECU mit Streifen
Aus dem Retinaculum Extensorum

ECRl Transfer zur Korrektur des Ulnardriftes

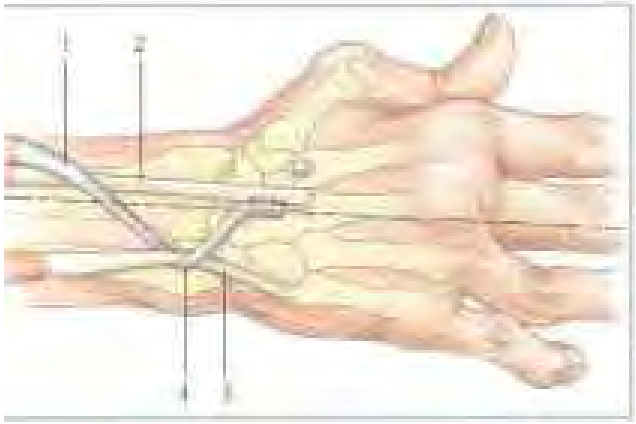

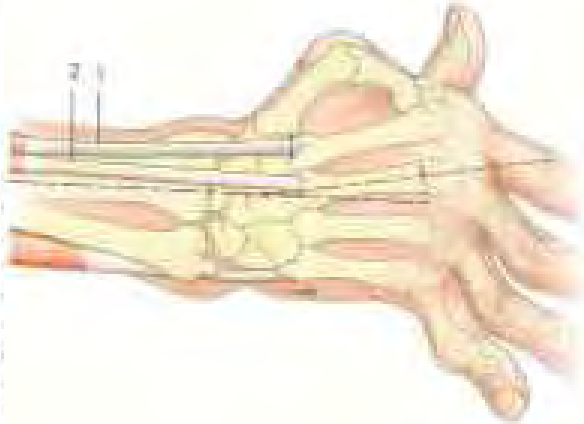

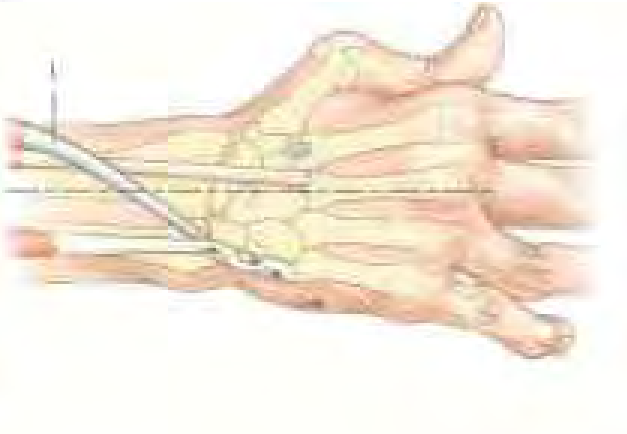

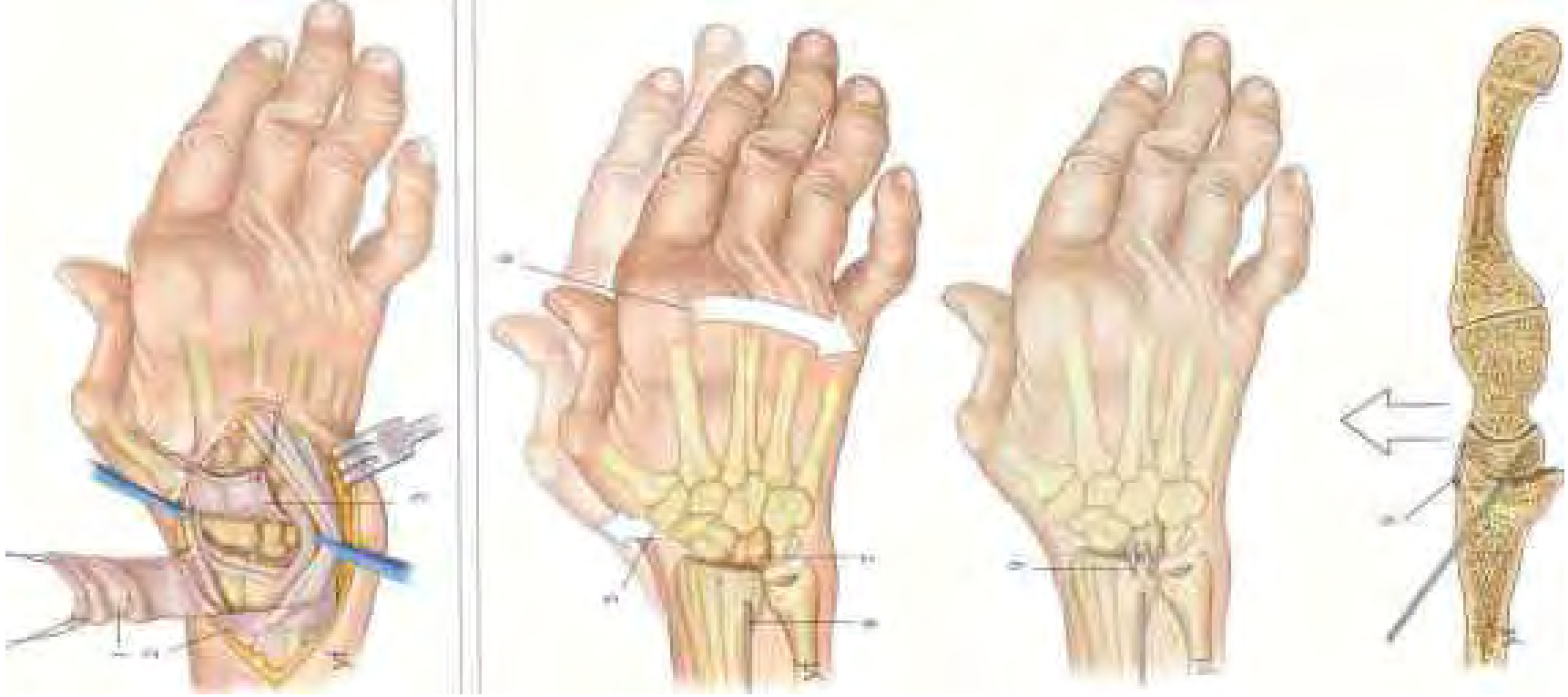

Verfahren zur Korrektur des Ulnardriftes:

1) Radiolunäre Teilarthrodese n. Chamay

•Bei guter Restbeweglichkeit des Restcarpus

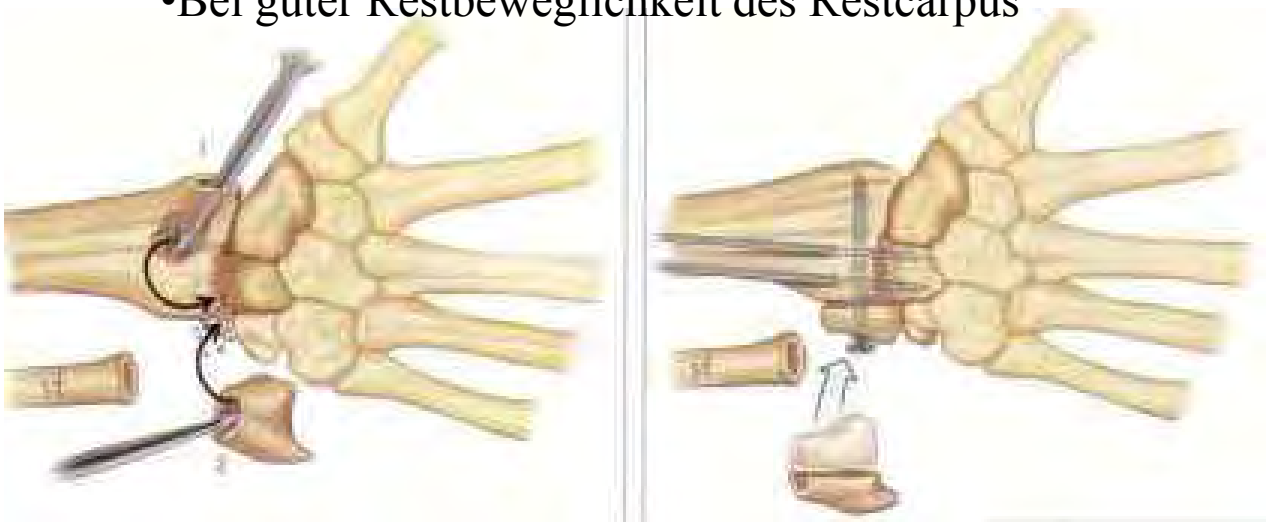

Verfahren zur Korrektur des Ulnardriftes:

2) Radioulnare Arthrodese nach Kapandji-Sauvé

•Bei intercarpaler Ankylose

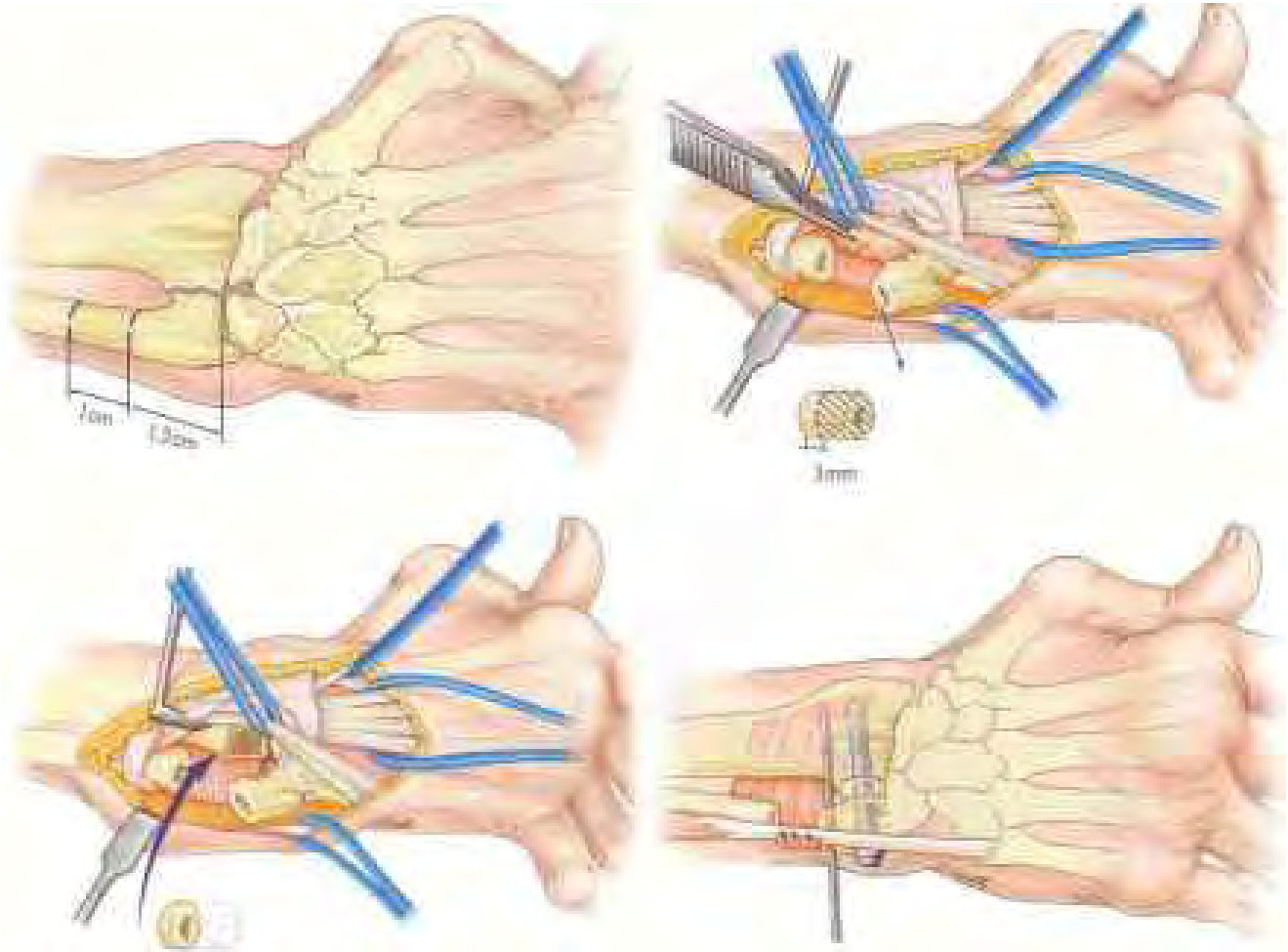

Verfahren zur Korrektur des Ulnardriftes:

1) Radiolunäre Teilarthrodese n. **Chamay**

•Bei guter Restbeweglichkeit des Restcarpus

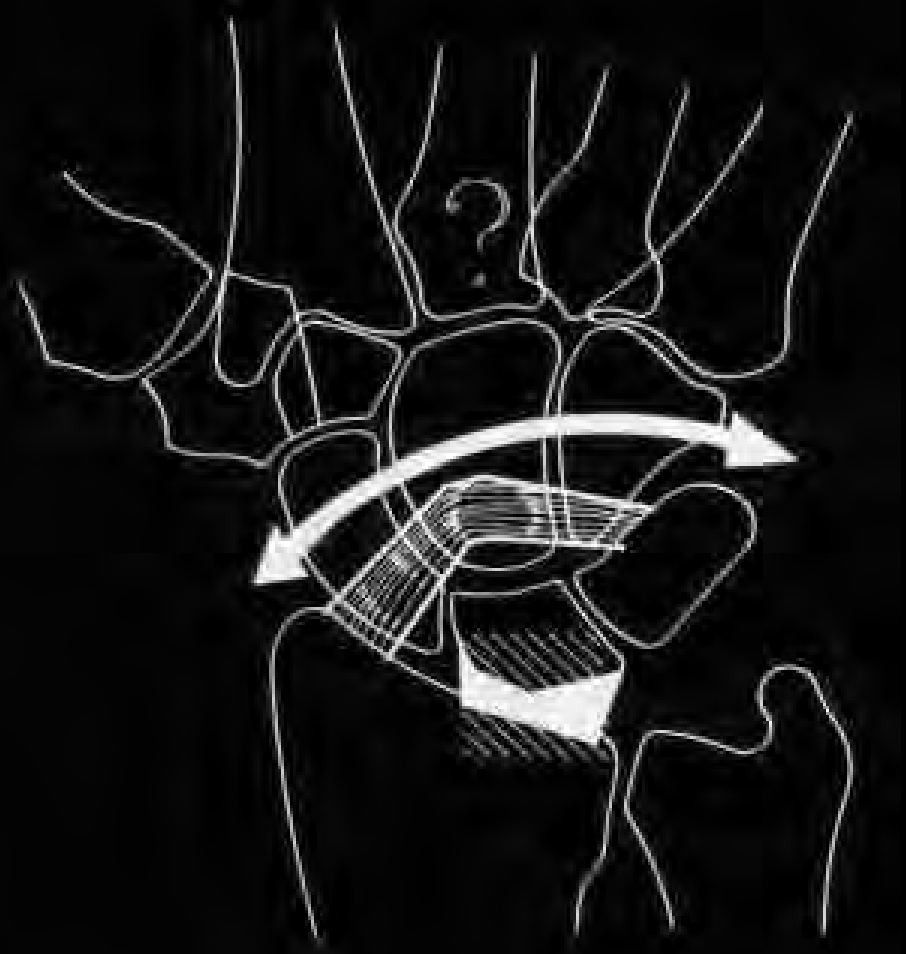

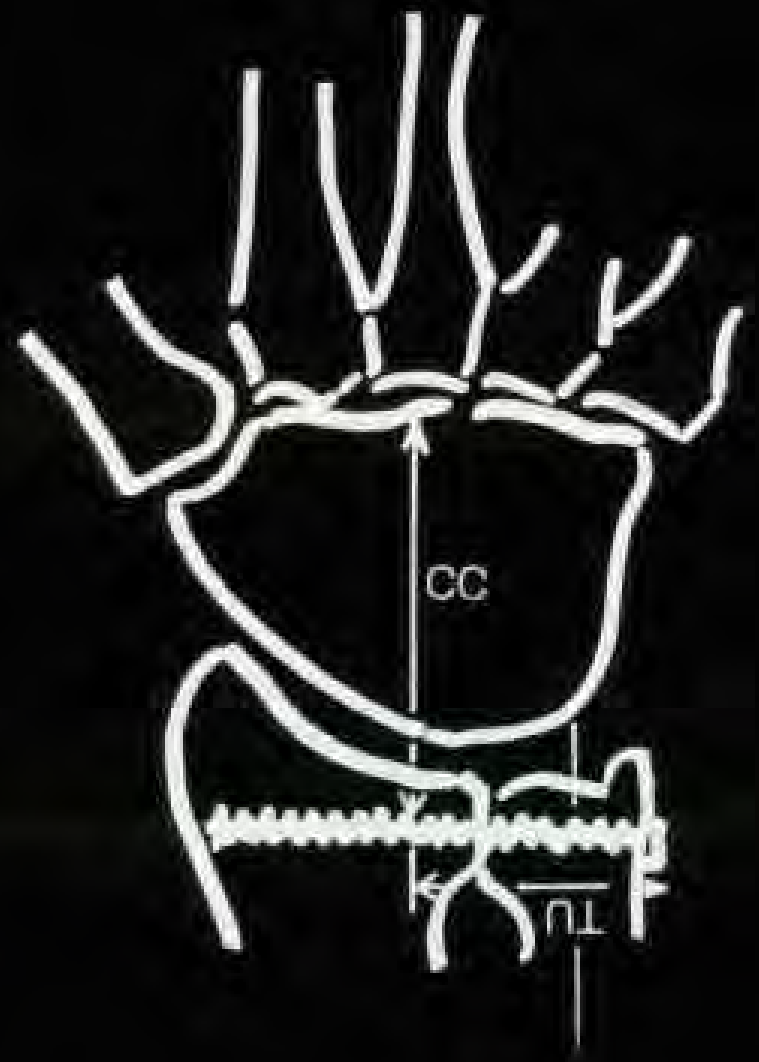

Verfahren zur Korrektur des Ulnardriftes:

2) Radioulnare Arthrodese nach **Kapandji-Sauvé**

•Bei intercarpaler Ankylose

Destruktionstyp nach *Simmen und Huber(1992)*

- TYP I (30%)
  - Ankylosierend
    - Rasche Ankylose mit Stabilisierung des Handgelenkes
    - Ähnlich dem Verlauf der juvenilen RA
    - Starke Bewegungseinschränkung
    - Ulnartranslation gering, Höhenverlust stark

Destruktionstyp nach *Simmen und Huber(1992)*

- TYP II (25%)
  - Osteoarthrose
    - Zeichen der RA und der Secundärarthrose
    - Alignement des Handgelenkes bleibt erhalten
    - Geringere Bewegungseinschränkung
    - Ulnartranslation gering, Höhenverlust mittel

Destruktionstyp nach *Simmen und Huber(1992)*

- TYP III (45%)
  - Desintegration
    - Mutilierend, Ligamentdestruktion, Alignementverlust
    - Radiale und volare Subluxation
    - Ulnartranslation stark!, Höhenverlust gering

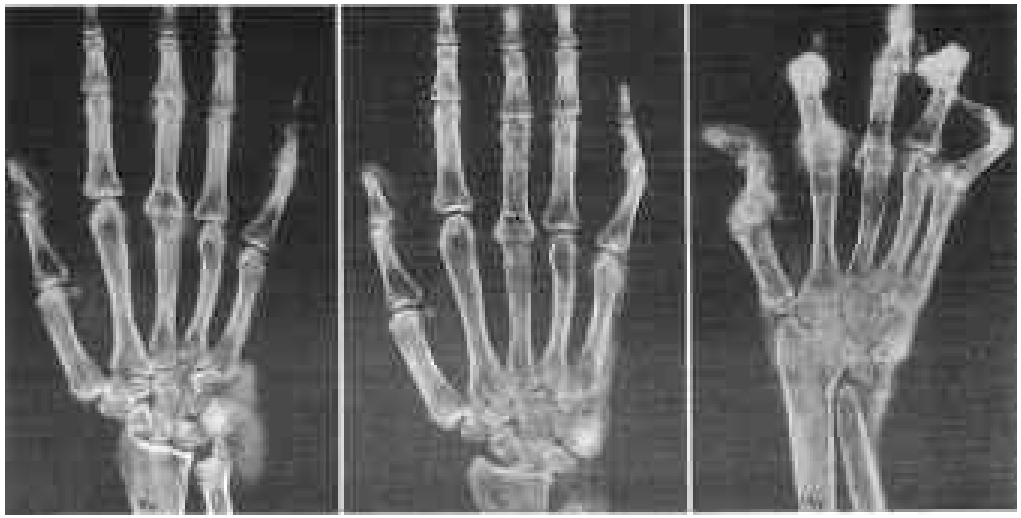

Therapie

- TYP I
  - Rasche Stabilisierung des HG, oft schmerzarm, ev. Endoprothese
- TYP II
  - Synovectomie und CU-Resektion führen zu keiner Dastabilisierung des HG
- TYP III
  - Frühe Synovectomie und Stabilisierung des Carpus erforderlich
  - Weichteileingriffe (ECU Transfer, dorsal wrist stabilisation) nicht ausreichend
  - Radiolunäre, radioscapholunäre und distale ulnocarpale Fusion erforderlich

TYP III n. Simmen

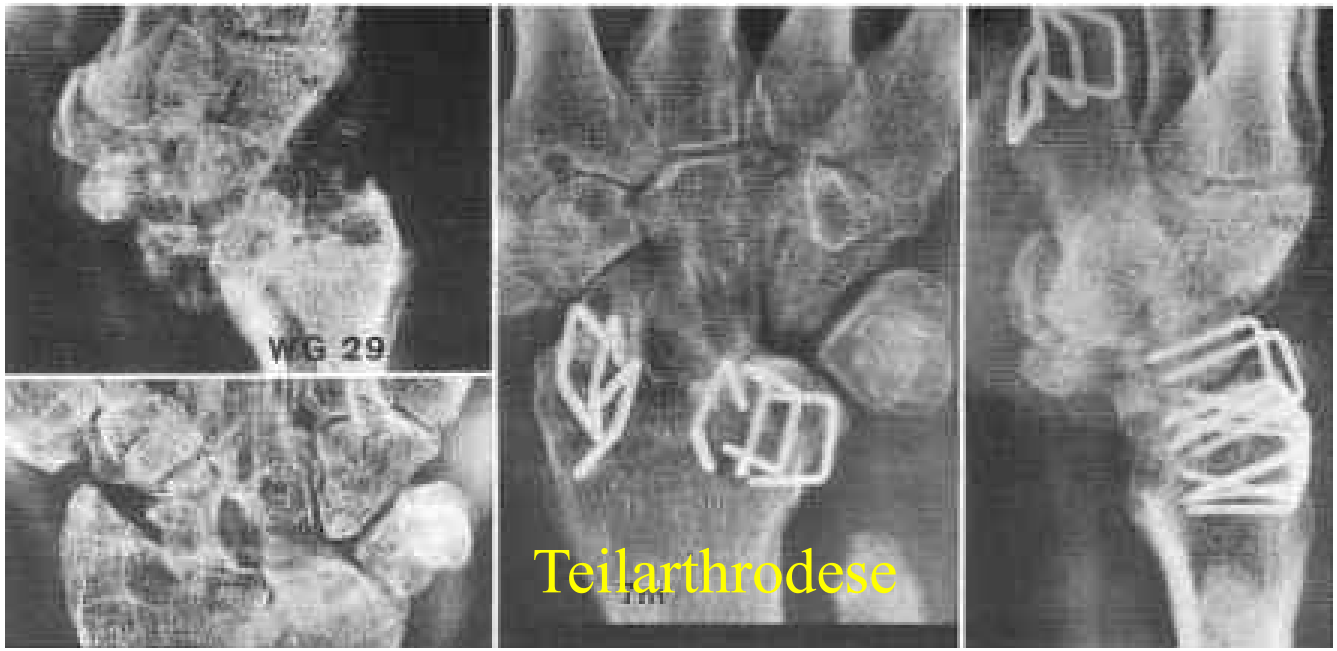

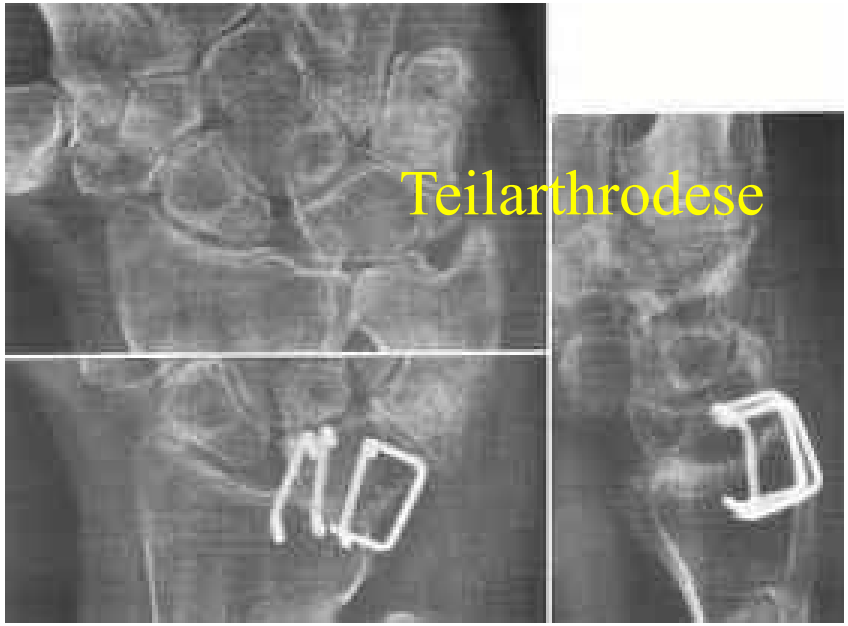

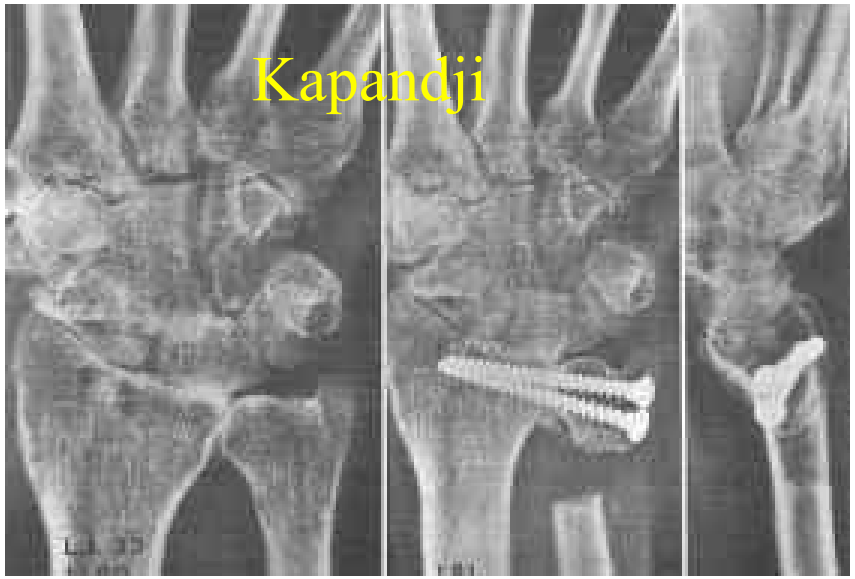

RadioScaphoLunäre Teilarthrodese

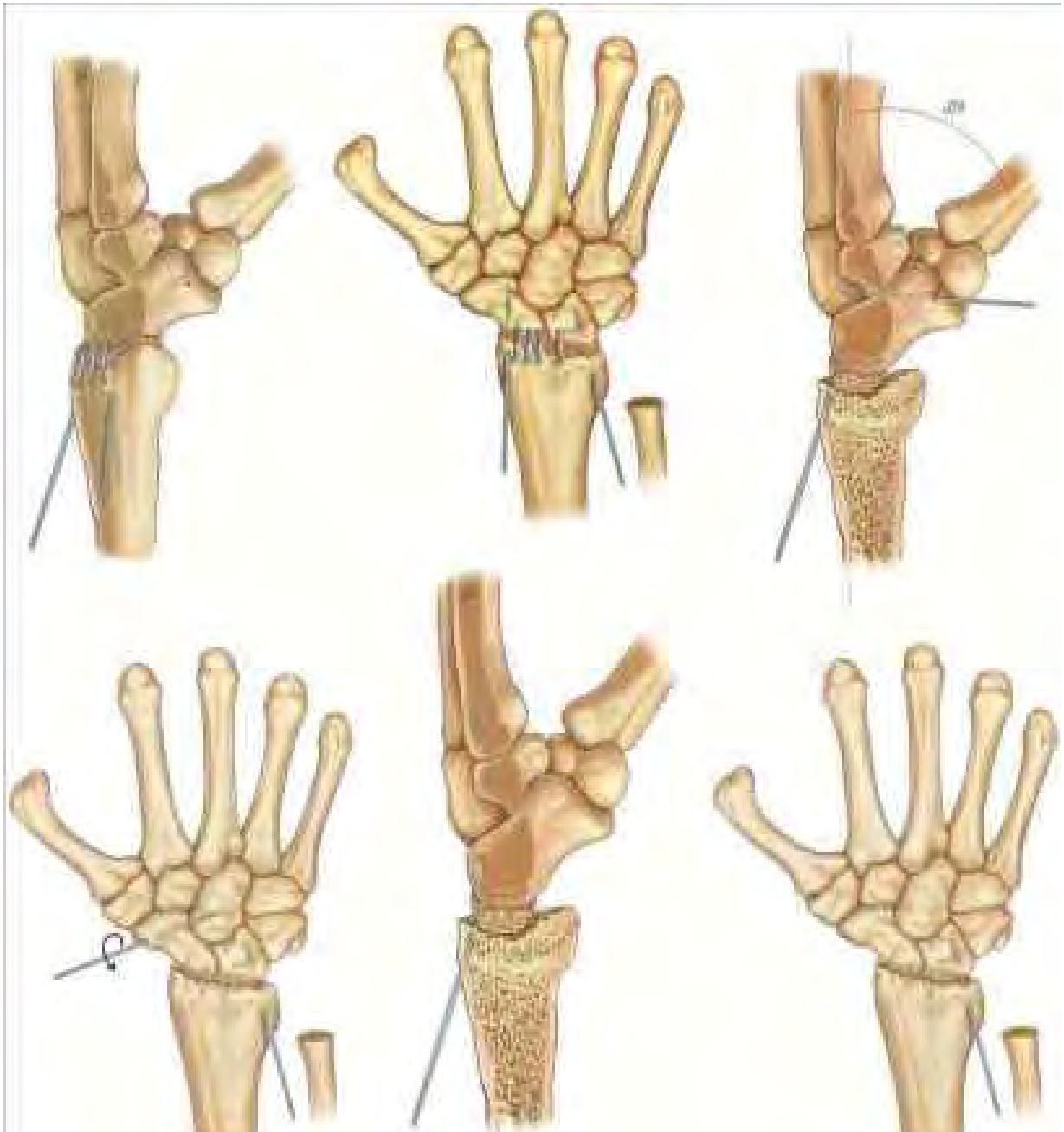

In allen fortgeschrittenen Stadien stell sich die Indikation zur Hangelenksarthrodese

- 1)-Mannerfeltarthrodese
- Vorteil
  - Sichere Fixation in schwierigen Fällen, Hohe Durchbaurate
  - Keine Irritation durch das Osteosynthesematerial
- Nachteil
  - Distraktion unsicher

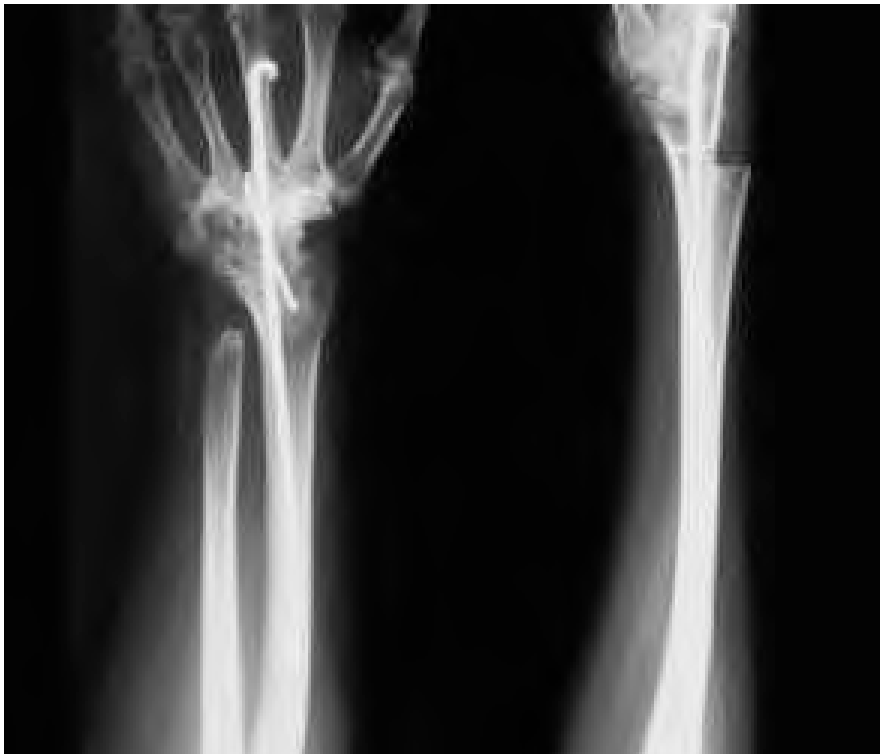

2)-Plattenarthrodese

- Vorteil
  - Distraktion des Carpus mit Beckenkammtransplantat
- Nachteil
  - Platzbedarf: Sehnenirritation, Haut!

Alternativ stellt sich die Indikation zur Handgelenksendoprothese

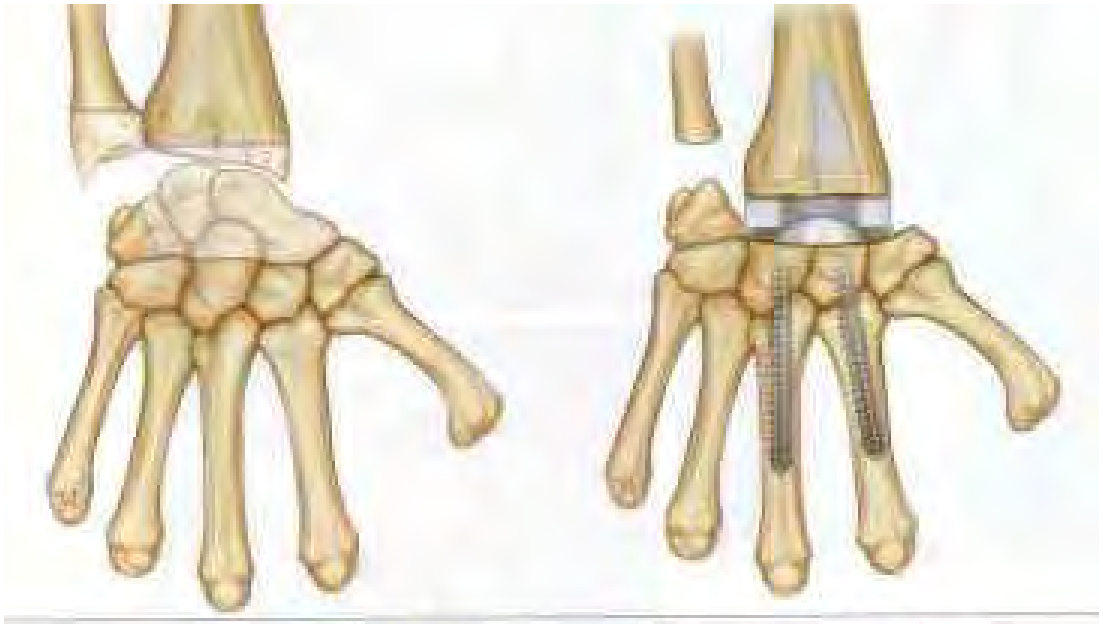

Differentialindikation

Arthrodese

- Bei allen Destruktionsgraden der Weichteile möglich
- Knochenqualität irrelevant
- Dauerhaftes Langzeitresultat
- Hohe Belastbarkeit
- Keine Revision erforderlich
- Beidseits ungünstig
- Steif

Endoprothese

- Ausreichende Weichteil- u. tendomuskuläre Balancierung
- Gute Knochenqualität notwendig
- Lockerung/Instabilität/Infekt
- Reduzierte Belastbarkeit
- Revisionen wahrscheinlich
- Beidseits möglich
- Beweglich

Tendovaginitis der Beugesehnen häufige Ursache für ein CTS

•Dringliche Indikation durch Nervenschädigung und Gefahr der Beugesehnenrupturen

•Offen Spaltung des lig. c. transv. und Tenosynovectomie erforderlich

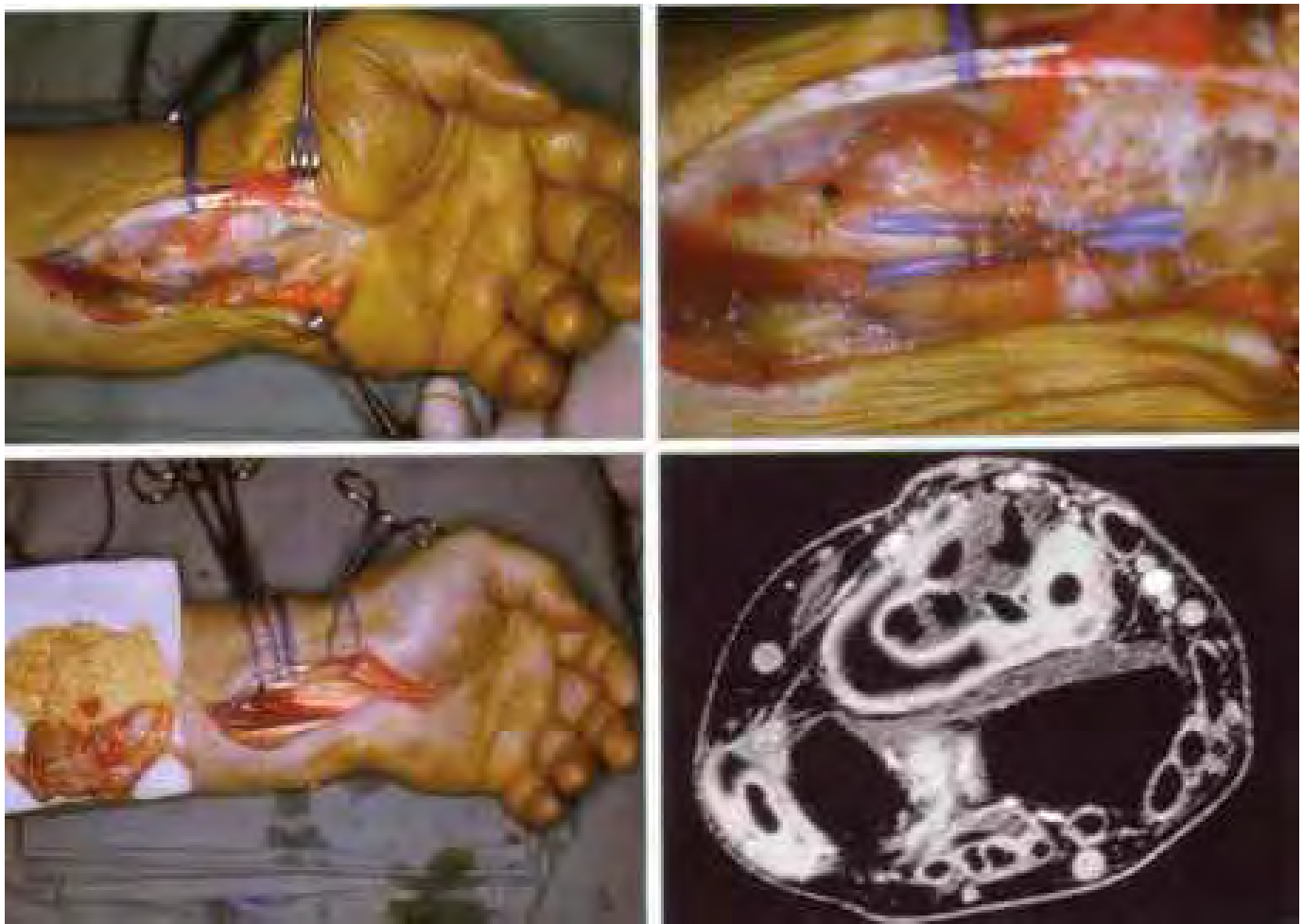

- Strecksehnenrupturen
  - Ext. poll. Long.
  - Rekonstruktion durch Indicis proprius Plastk

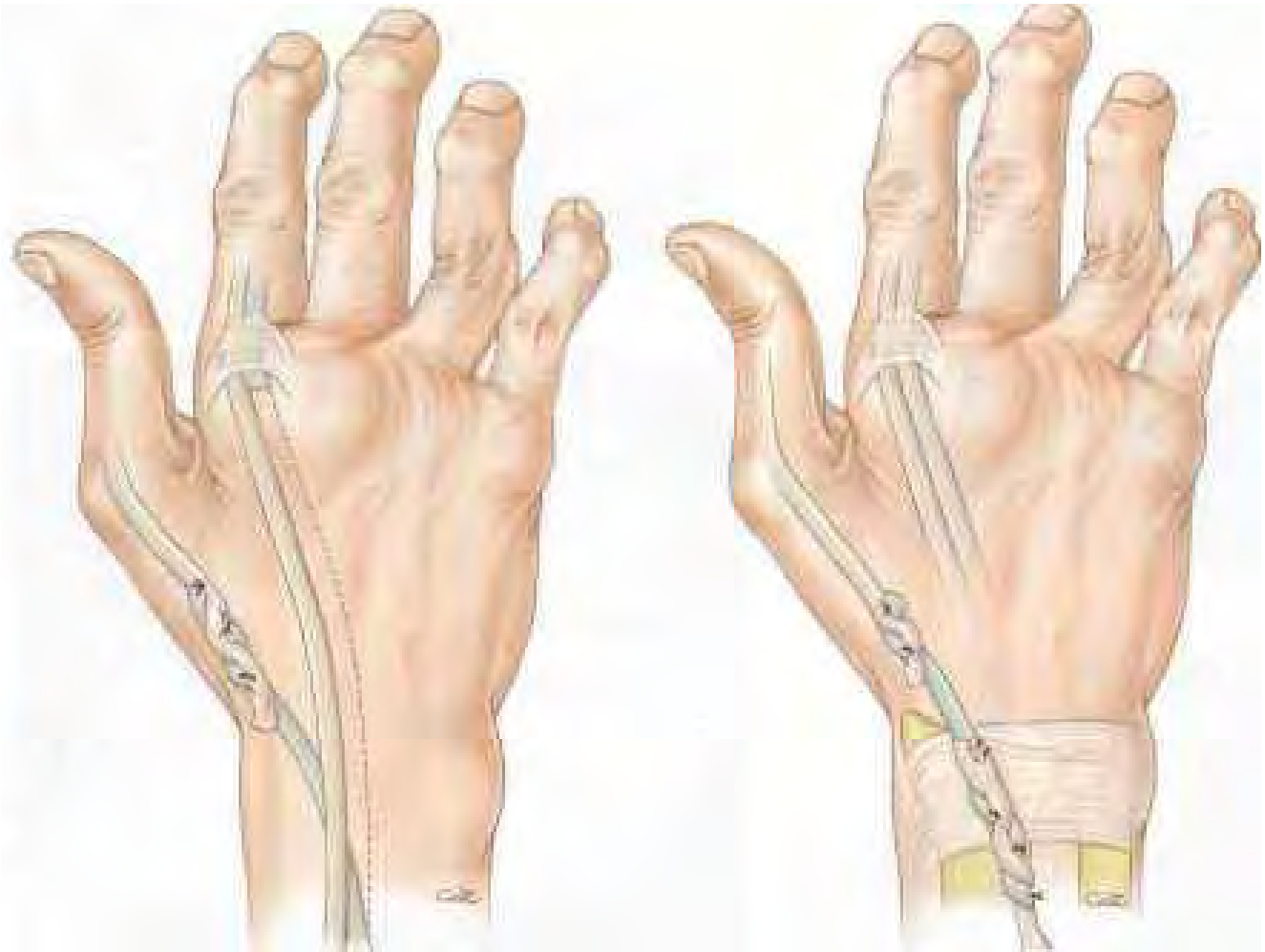

- Beugesehnenrupturen
  - Flex. poll. Long.
  - Rekonstruktion durch freies Transplantat des M. palm. longus

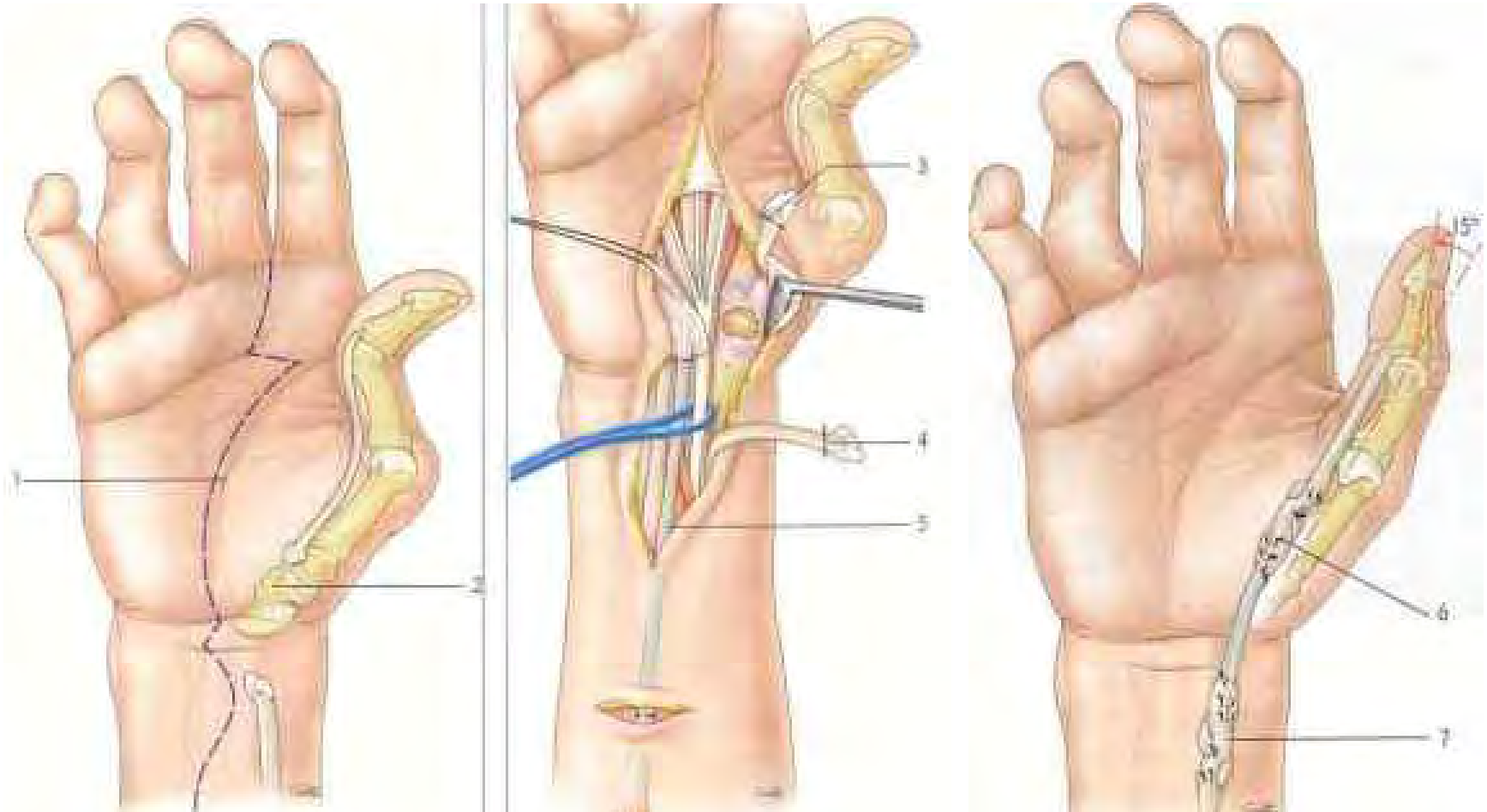

- Strecksehnenrupturen
  - Am häufigsten ext. Dig. 5 + 4 (caput ulnae Syndrom
  - Alle Strecksehnen können miteinbezogen sein

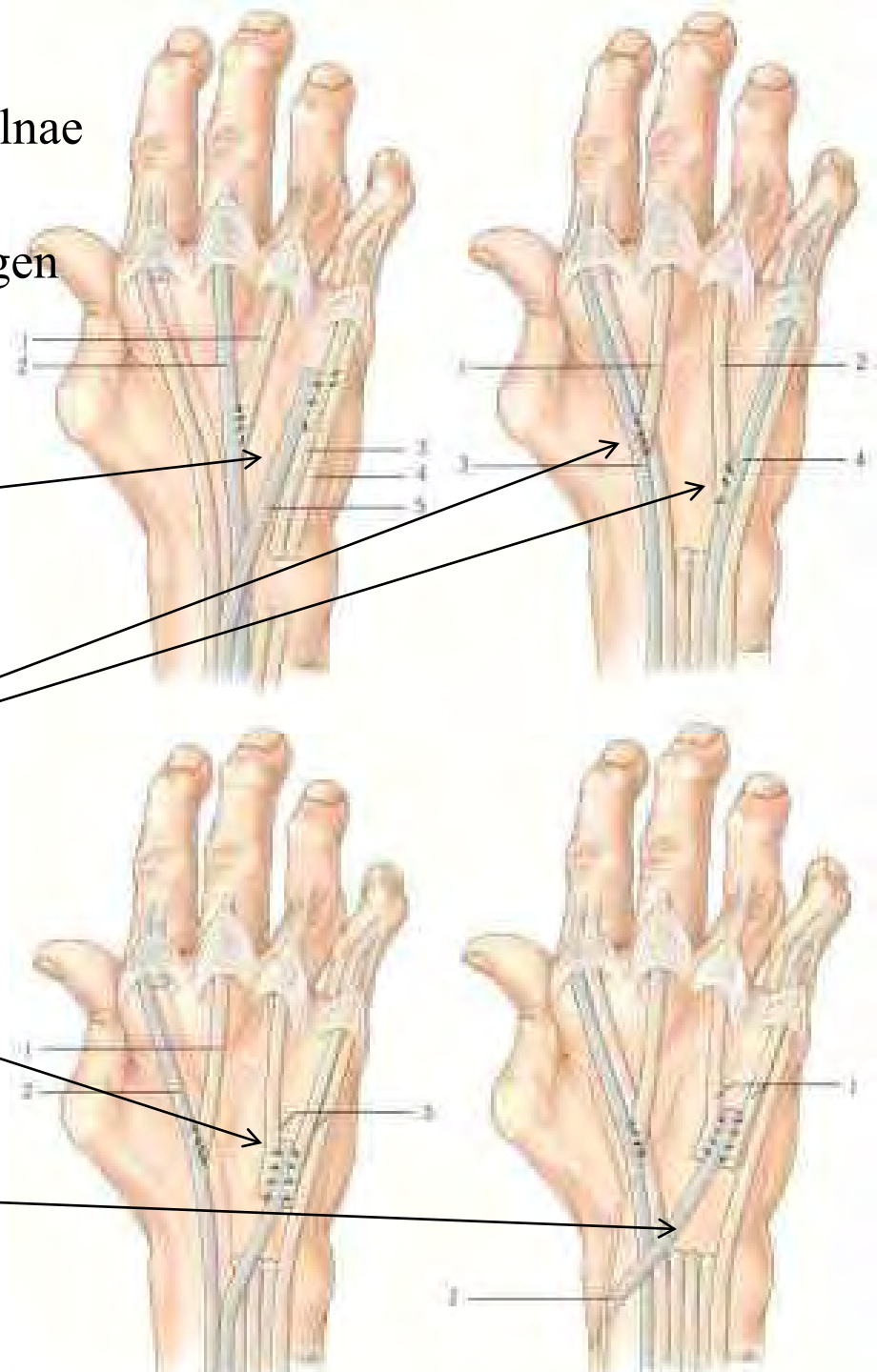

Index proprius Plastik

Seit zu Seit Rekonstruktion

Index proprius Plastik

ECR (long. od. brevis) Plastik

C P - HAND

Adaptierte Fehlstellung

OP - Indikation

Frühstadium:

eindeutig

Fortgeschrittenes Stadium:

Variabel: Die Patienten sind oft trotz vielfacher Schädigungen gut adaptiert und kommen mit der Behinderung weitestgehend zurecht

Weitgehende Zerstörung:

eindeutig

MCP

LÄSION

Synovitis	Ulnardeviation
Gelenksdestruktion	Ulnardeviation volare Subluxation Luxation

THERAPIE

Synovitis	Synovectomie, Zentralisierung des Streckapparates
Gelenksdestruktion	Oberflächenersatz, Spacer, Zentralisierung des Streckapparates, Seitenbandrekonstr. Intrinsic Release Abd. Dig. V Release

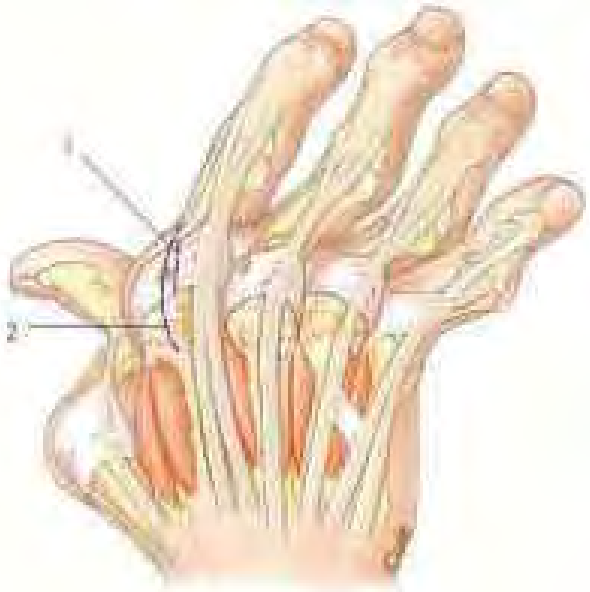

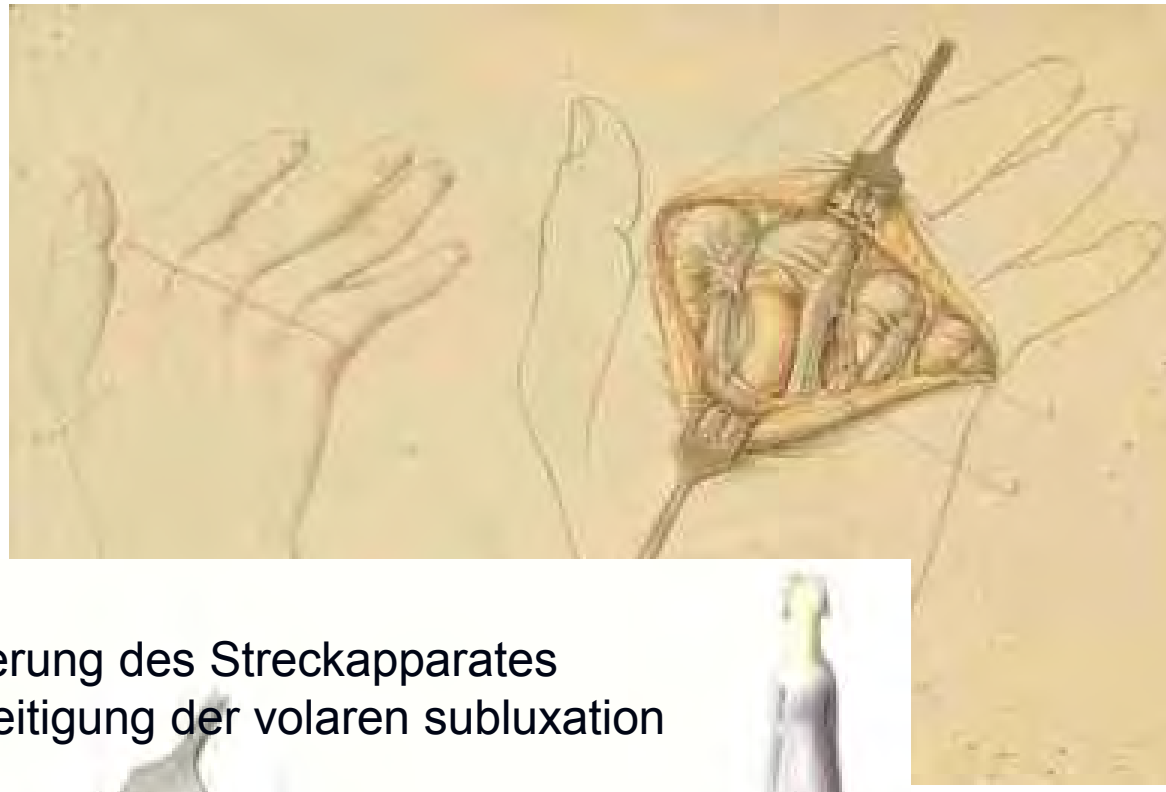

Synovectomie MCP + Zetralisierung des Streckapparates
Dorsale Kapselraffung zur Beseitigung der volaren subluxation

Oberflächenersatz der MCP

Swanson Spacer

Swanson Spacer

State of the Art zur Rekonstruktion der destruierten MCP

Behebung der ulnaren Deviation und volaren Subluxation möglich

Das Implantat aus Silikon wird als Platzhalter implantiert

Die Fixation des Implantates erfolgt durch kapsuläre Umscheidung

Langzeitergebnisse >20 a dokumentieren die Haltbarkeit dieser Implantate

Komplikationen

- Luxation
- „Silikonitis“: Knochenresorption durch Granulationsgewebebildung
- Lockerung, Bruch, Infektion

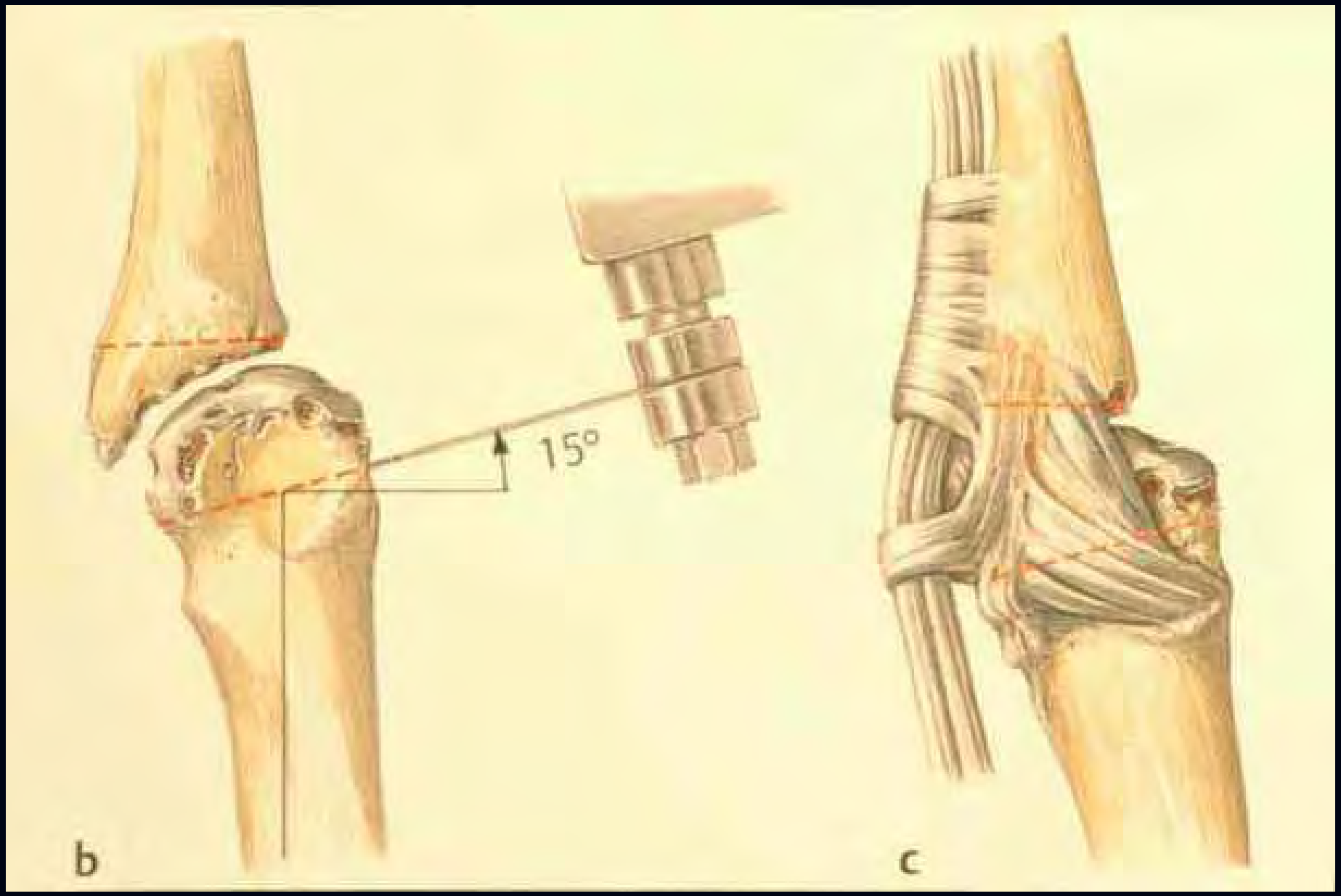
15°
b
c

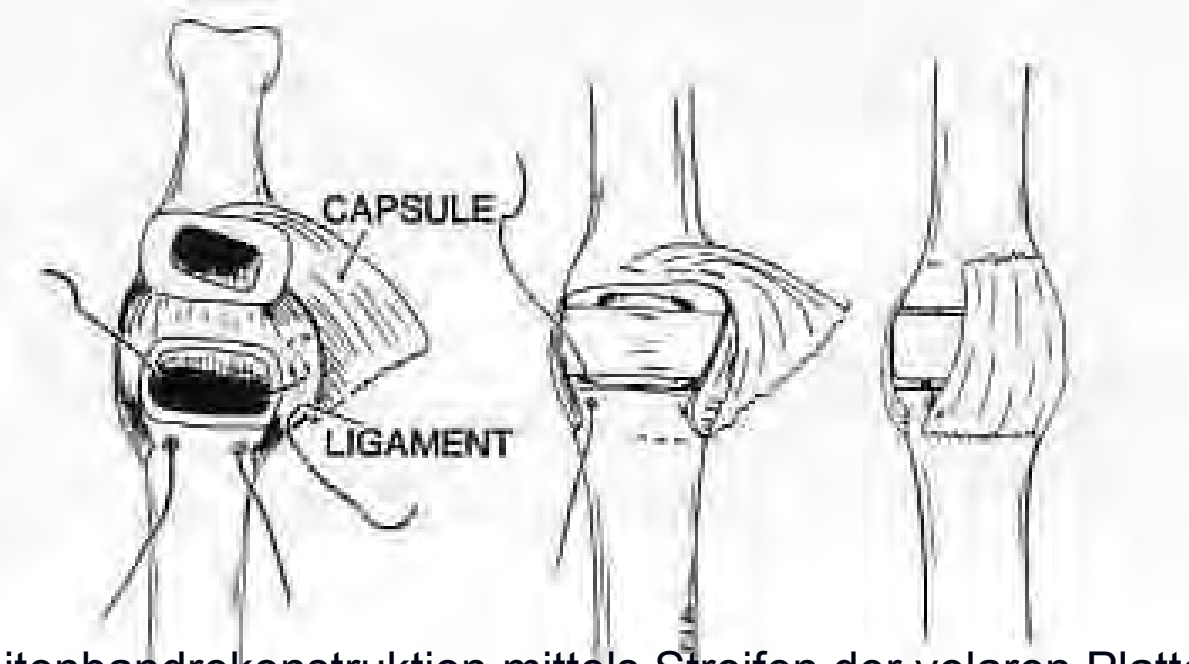

Seitenbandrekonstruktion mittels Streifen der volaren Platte v. a. radial am Zeigefinger

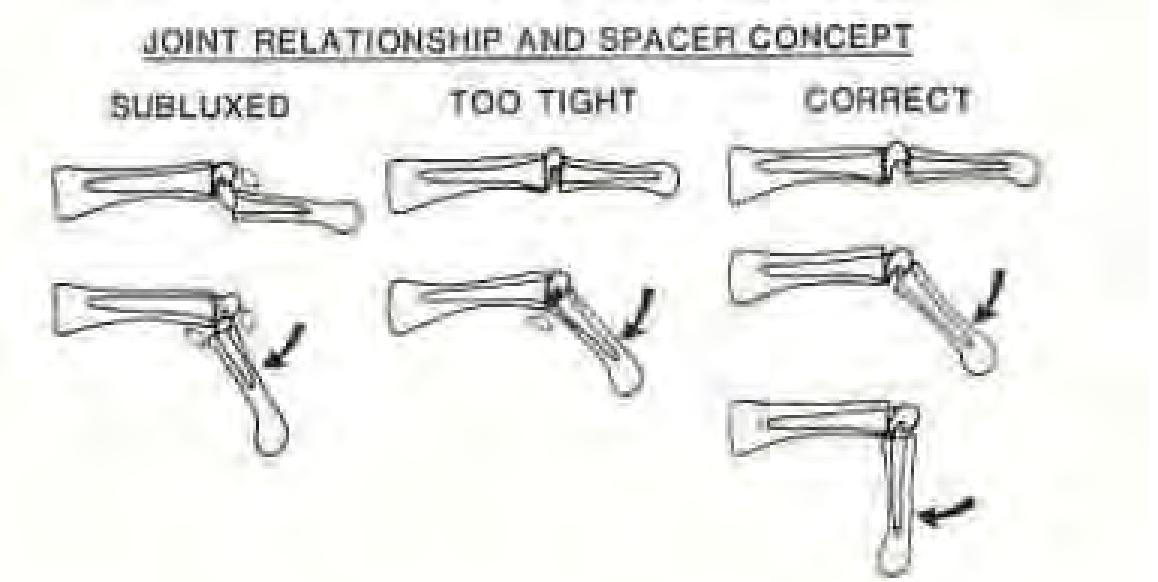

KNOPFLOCHDEFORMITÄT

CHARAKTERISTIK

Flexionsfehlstellung PIP

Hyperextension DIP

PATHOGENESE

Synovitis PIP-Gelenk

Insuffizienz des überdehnten tractus intermedius

Verdrängung des seitl. Streckapparates nach volar

STADIENEINTEILUNG

Stadium I:	*aktive Überwindung, PIP Kontraktur 10-15º*
Stadium II:	*passive Überwindung, PIP Kontraktur 30-40º*
Stadium III:	*Kontrakt*

THERAPIE

Stadium I:	*Kons., Synovectomie PIP*
Stadium II:	*SE PIP, Raffung Tractus intermedius, Reposition Tractus lateralis, Release/Reposition ligg. Retinac.Landsmeer*
Stadium III:	*Arthroplastik, Arthrodese PIP, DIP*

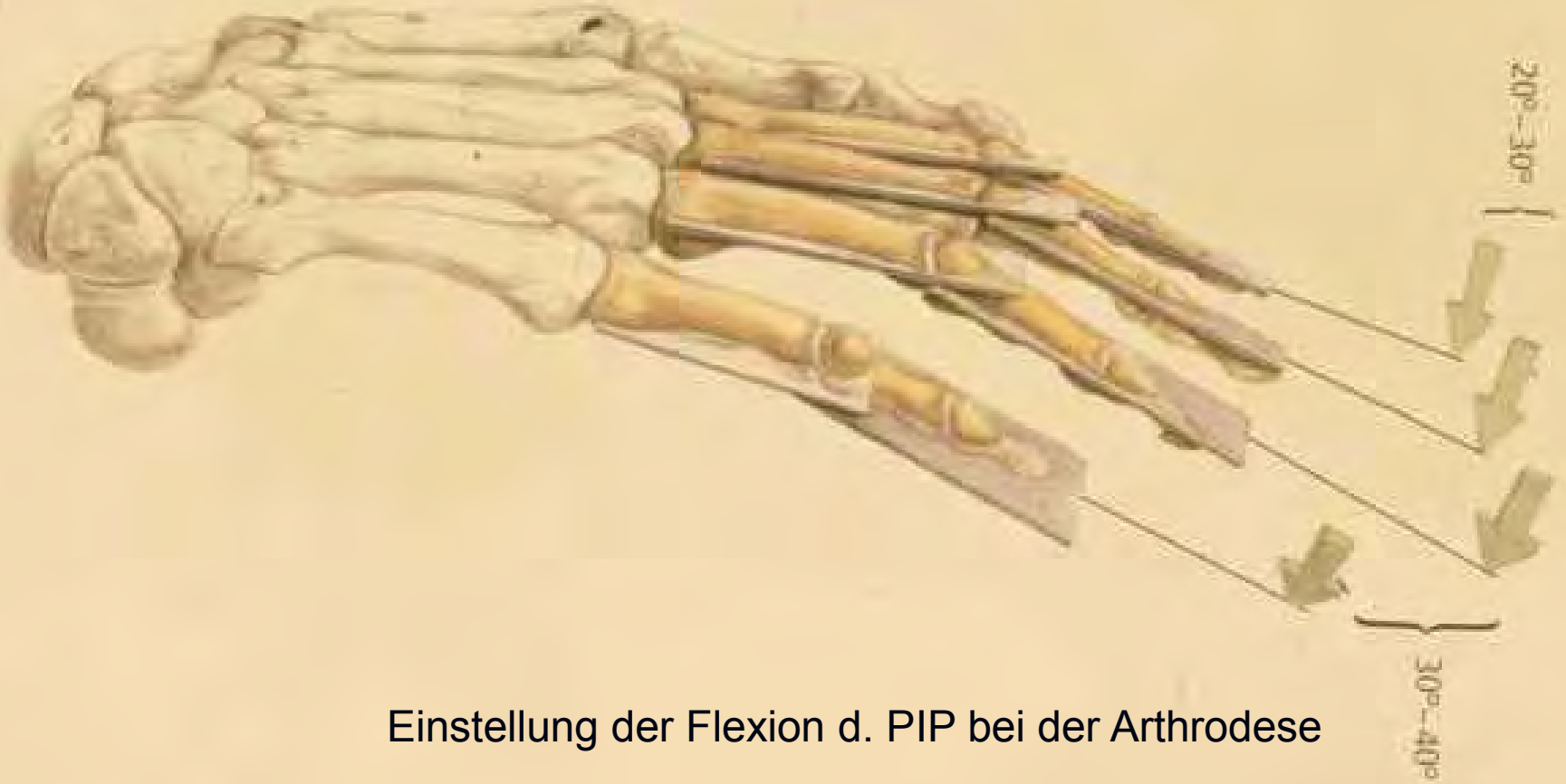

Einstellung der Flexion d. PIP bei der Arthrodese

SCHWANENHALSDEFORMITÄT

CHARAKTERISTIK

Hyperextension PIP

Flexionsfehlstellung DIP

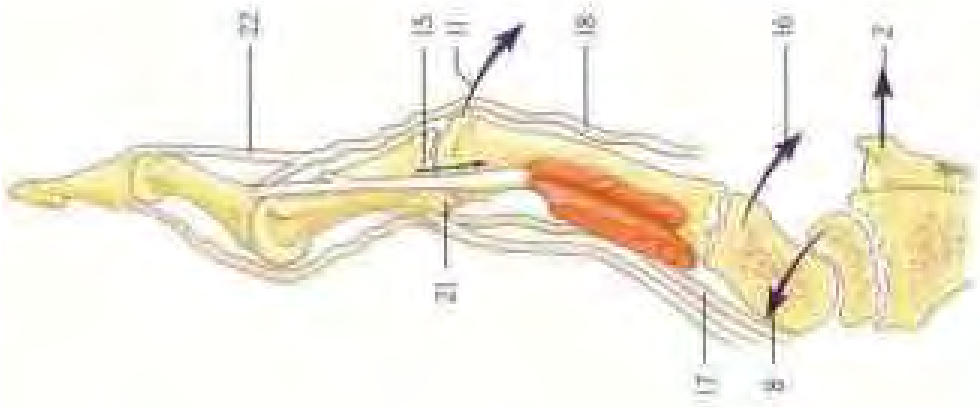

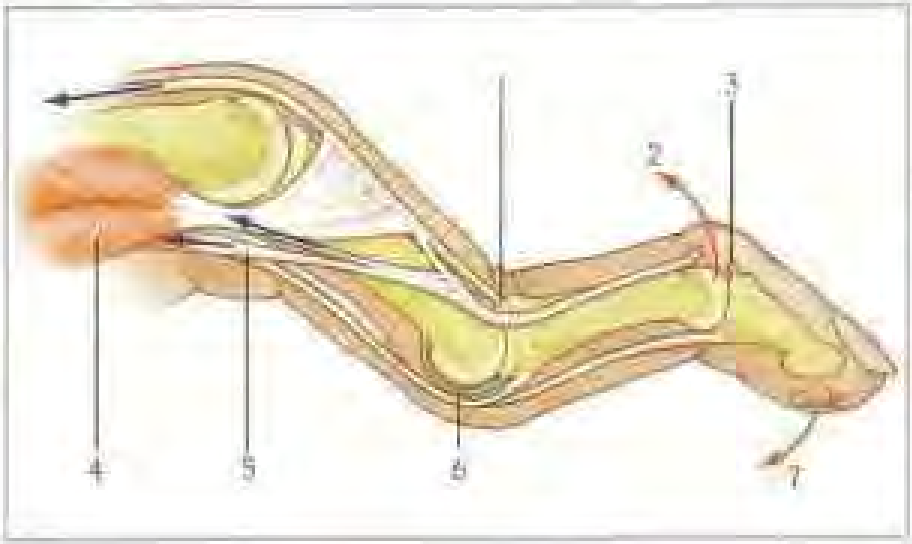

Intrinsic Plus

Ist die Ursache für die Entstehung der SH-Def.

1. Durch volare Subluxation der MCP
2. Durch Höhenminderung des Carpus, relative Insuffizienz der langen Beuger und Strecker

Finochietto Test:

Passive Beugung PIP in Streckstellung MCP wegen der angespannten Intrinsic Muskulatur nicht möglich

Nach Beugung im MCP und Entspannung der Intrinsics ist eine passive Beugung PIP möglich

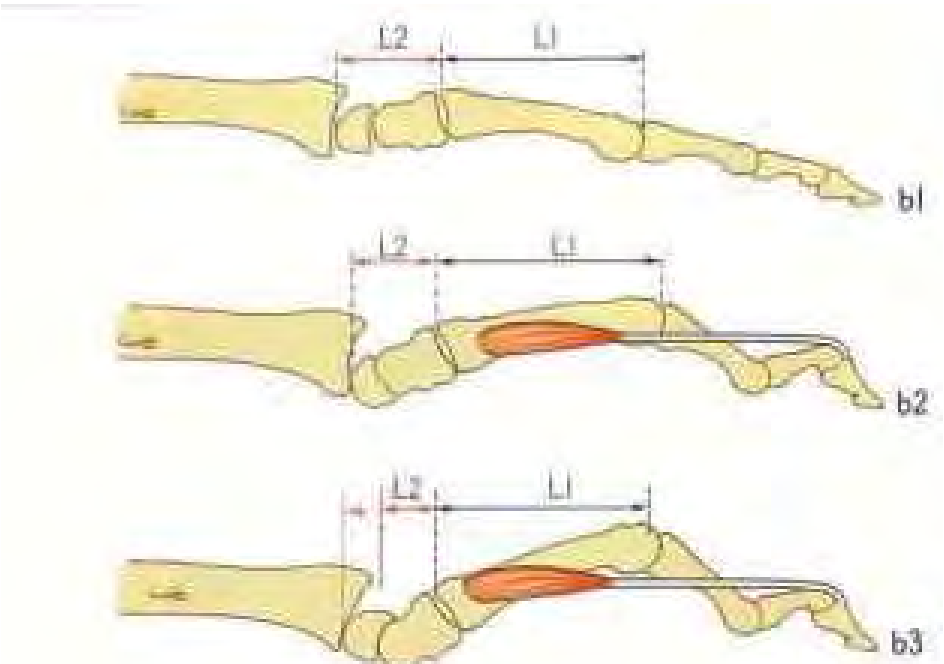

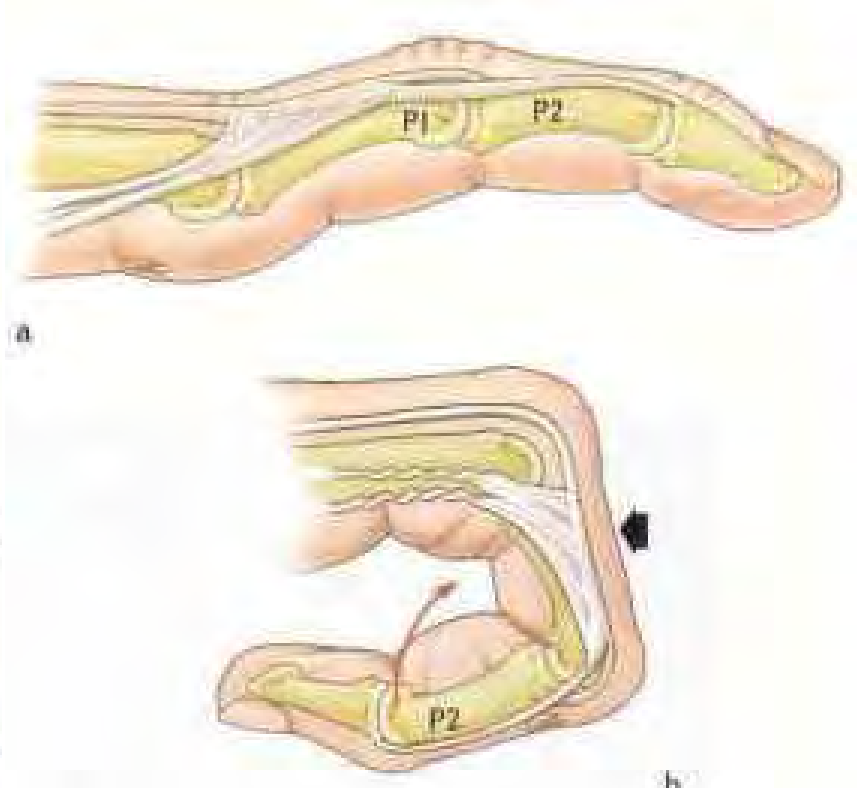

9,10) Extension des Metacarpale 2+3

11,12) Flexion des Metacarpale 4+5

13,14) Knopfloch PIP 5 durch Ruptur des tractus intermedius und Palmarisierung des tractus lateralis durch die chron. Synovitis des Gelenkes

15) Schwanenhals PIP3 durch Intrinsic plus des m. interosseus ausgelöst durch carpalen Kollaps (16) und rel. Insuff. der mm. flex. (17) u. ext. (18)

19) Ulnardeviation d. Langfinger

20) Daumenknopfloch durch Plantarverlagerung des ext. Poll. Longus (ausgelöst durch Synovitis MCP 1)

21) Volare Sublux der MCP begünstigt die Schwanenhalsdef. Durch Dorsalisation der tractus laterales (22)

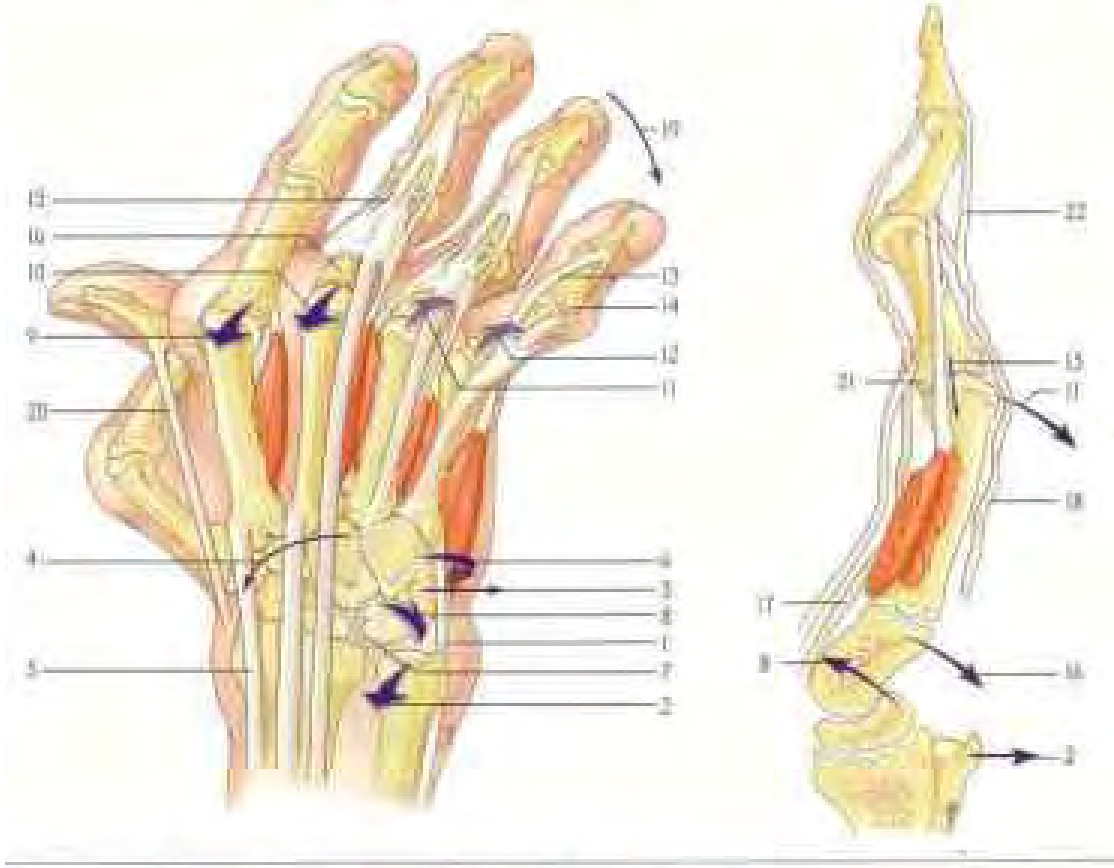

Schwanenhals

Typ I. PIP aktiv beugbar

Therapie:

•Schiene

•Bei distaler Extensor Insuffizienz: DIP Arthrodese

•PIP Tenodese mit einem Zügel des FDS

Typ II. . PIP Flexion limitiert in bestimmten Positionen

Therapie:

•Intrinsic Release n. Littler

•Wiederherstellung des Landsmeer-Bandes nach Littler-Tenodese mit Streifen des Tractus lateralis

Typ III. PIP Flexion limitiert in allen Positionen

Therapie:

(Verlängerung des Streckermittelzügels

Lösung der Seitenbänder (Tonkin, Hughes, Smith))

Silastic Prothese - Spacer

Arthrodese

Typ IV. PIP steif; Gelenksveränderungen

Therapie:

Silastic Prothese - Spacer

Arthrodese

THERAPIE:

Stadium I: Intrinsic (Littler) Release

Resektion eines dreieckigen Teiles des Tractus lat.

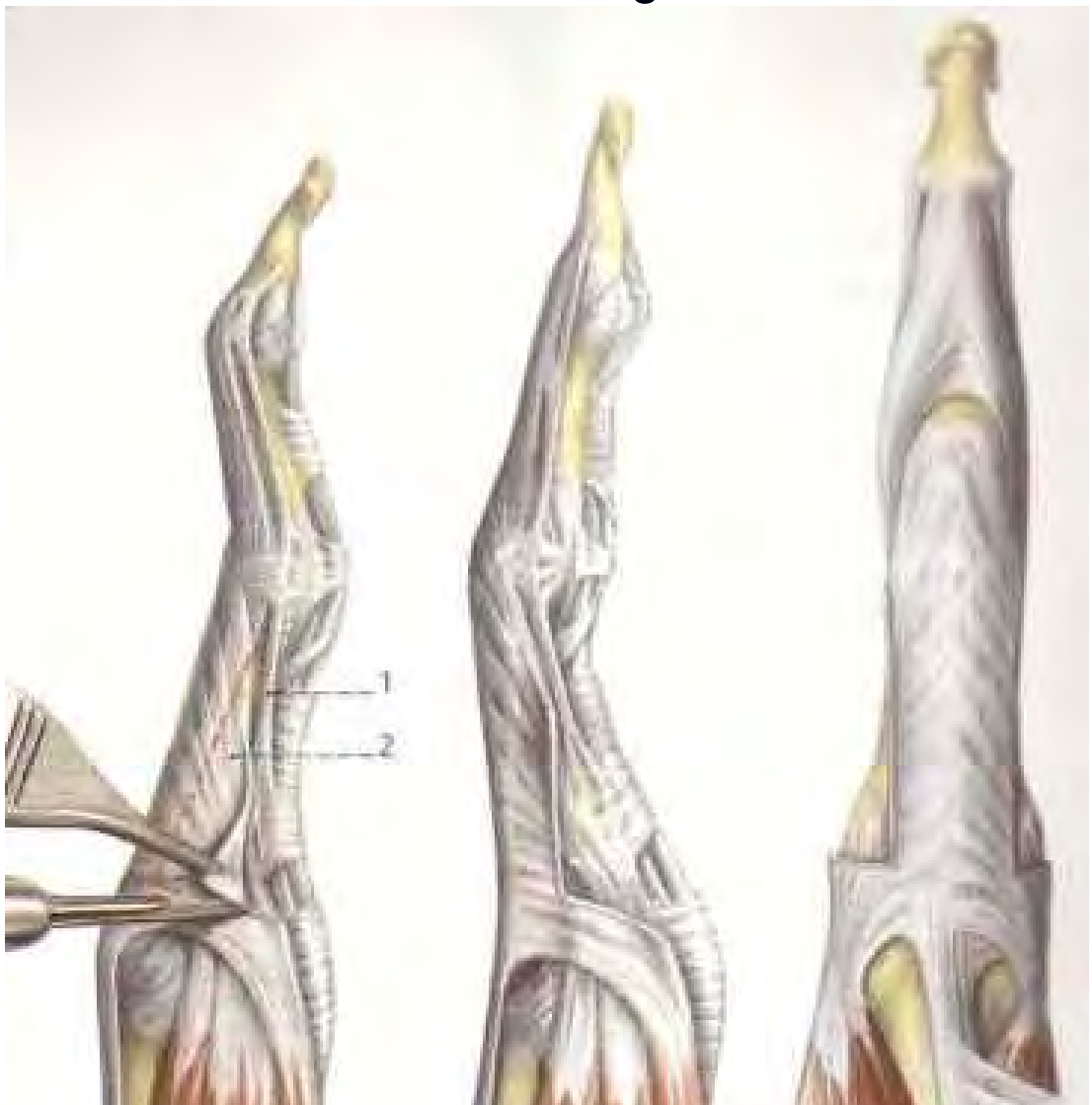

Littler Release

Volare Dermodese als Zusatzeingriff
zur temporären Fixation in 10-20 Grad Flexion
Alternativ Kirschnerdrahtfixation f. 4 Wo

THERAPIE:

Stadium II: Tenodese des PIP durch Faszienstreifen des Tractus lateralis (Landsmeerrekonstruktion)

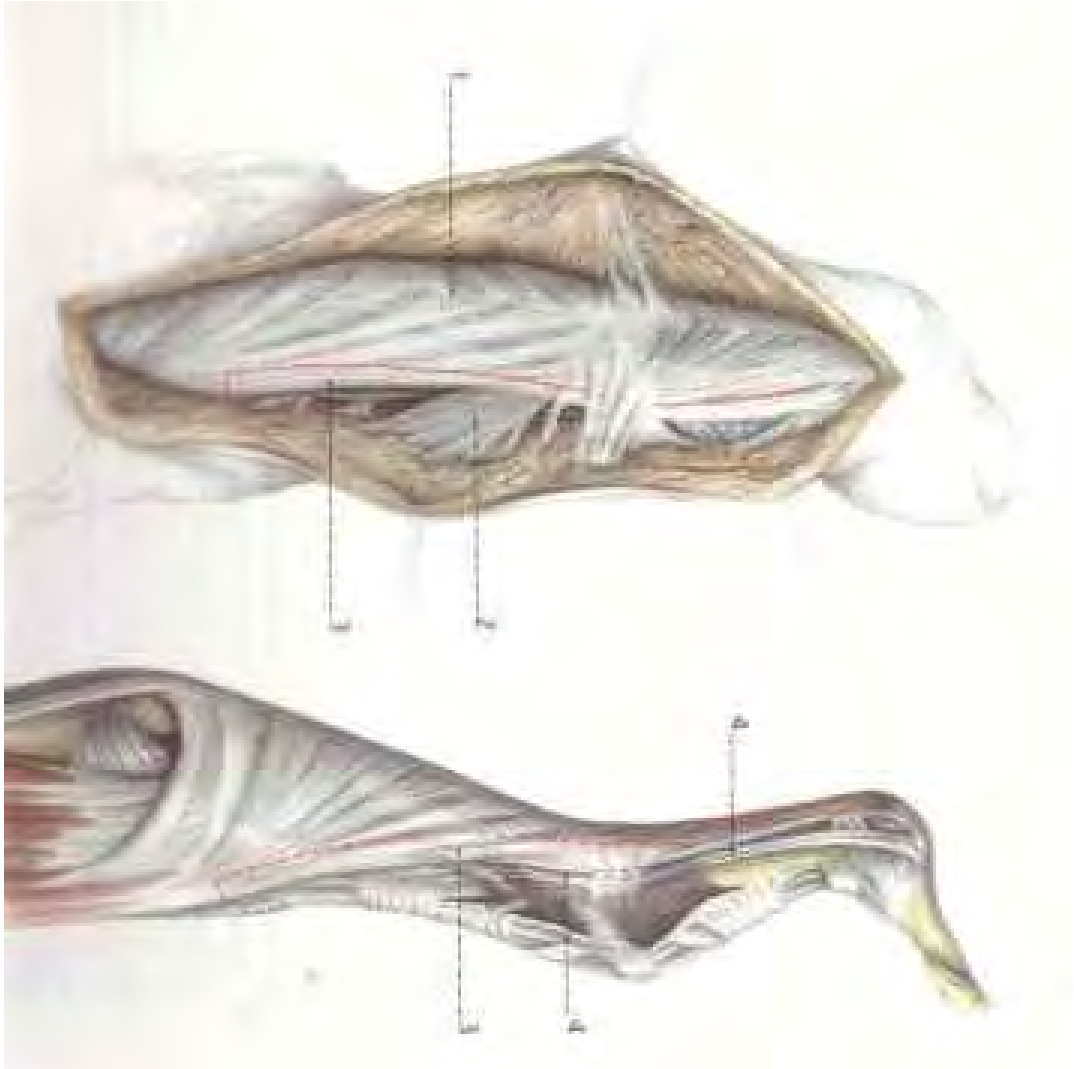

1) Streifen aus dem tractus lateralis wird unter dem
2) Cleland Band durchgezogen (flektiert nun passiv das PIP)
3) Queres Landsmeer Band
4) N. digitalis
5) Der Streifen wird durch das Ringband A2 durchgezogen und mit sich vernäht

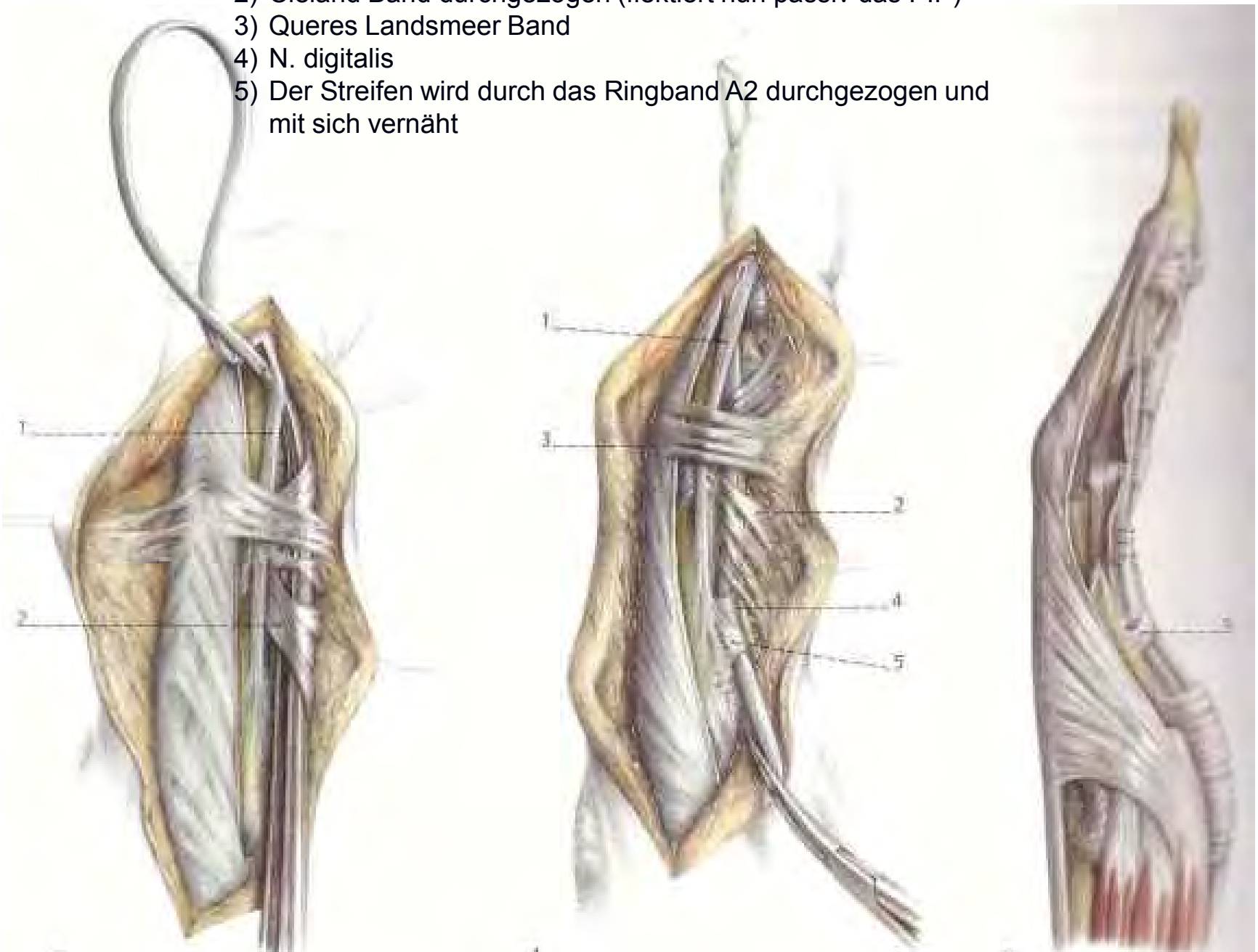

Tenodese des PIP in Flexion mittels eines teiles des m. flex. superficialis

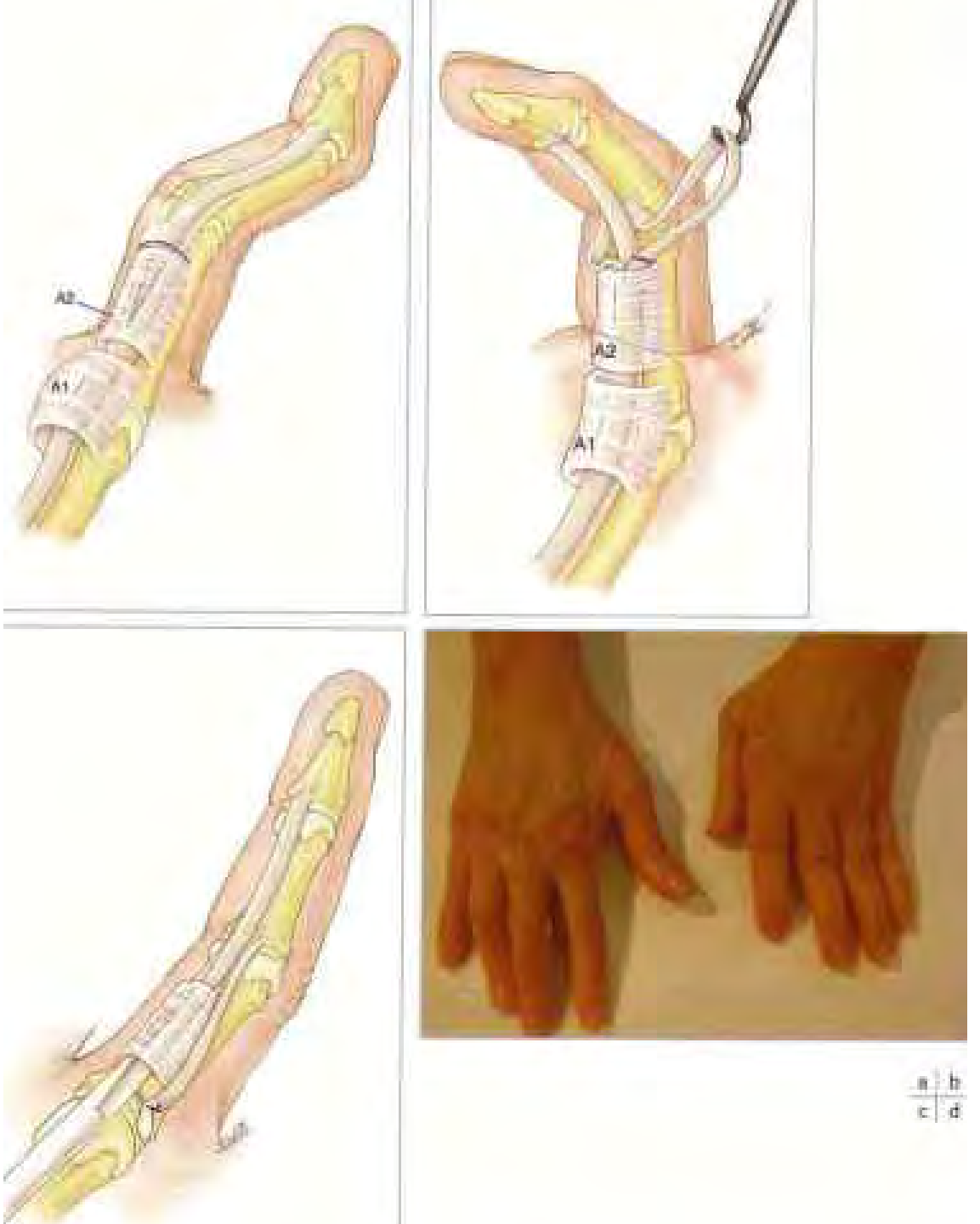

THERAPIE:

Stadium III/IV: Arthrodese PIP, DIP

Daumenveränderungen

- Synovialitis MCP > CMC1 > IP

- Tendovaginitis / Ruptur
  - Ext. Poll. Long. Im 3. Strecksehenfach
  - Flex. Poll. Long. Im Karpalkanal

- Z - Deformität
  - „Daumenknopfloch“

- Deformität II
  - „Daumenschwanenhals“

Daumenknopfloch

Daumenknopfloch

- Überdehnung der Gelenkskapsel, des ext. brev. u. tract. Lat.
- Uln. Und volare disloc. des ext. long.
- Flektiert das MCP und hyperext. das IP

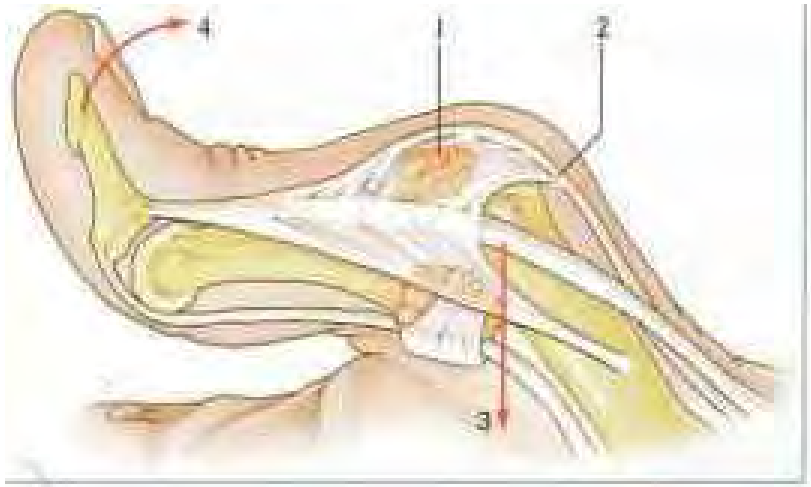

Daumenknopfloch

- Therapie im korrigierbaren Stadium
- Rückversetzung der Sehne des Ext. Poll. Longus auf die Mittelphalange

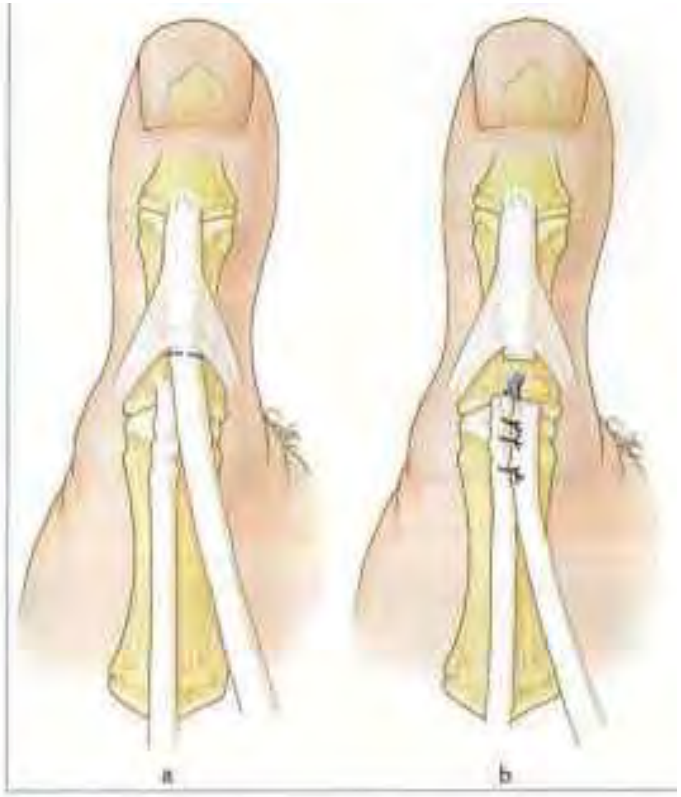

Traitement du pouce en boutonnière, stade I.
a. Correction du déficit d'extension de P1 du pouce par ténotomie du long extenseur en arrière de l'expansion des extenseurs et de l'expansion des muscles thénariens.

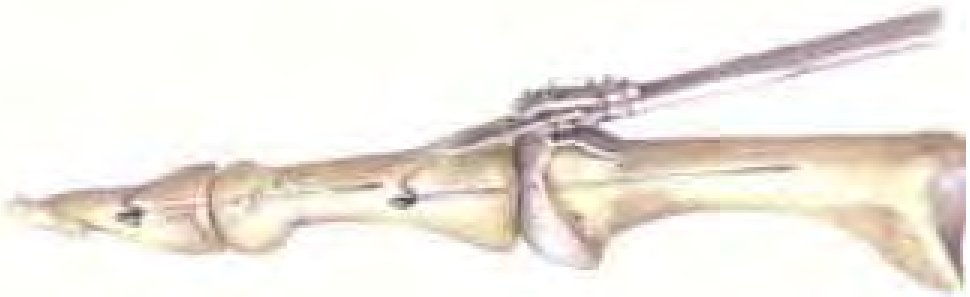

- Therapie im Spätstadium
  - Arthrodese MCP
  - u. ev. IP

- Pronation im versteiften MCI um15 Grad:
- Oppositionsstellung des Daumens für den griff zum Zeigefinger

Daumenschwanenhals

Daumenschwanenhals

- Synovialitis des Daumensattelgelenkes und Kontraktur des m. add. poll
- Kompensatorische hyperext. der prox. phal. - MCP, flex. im IP

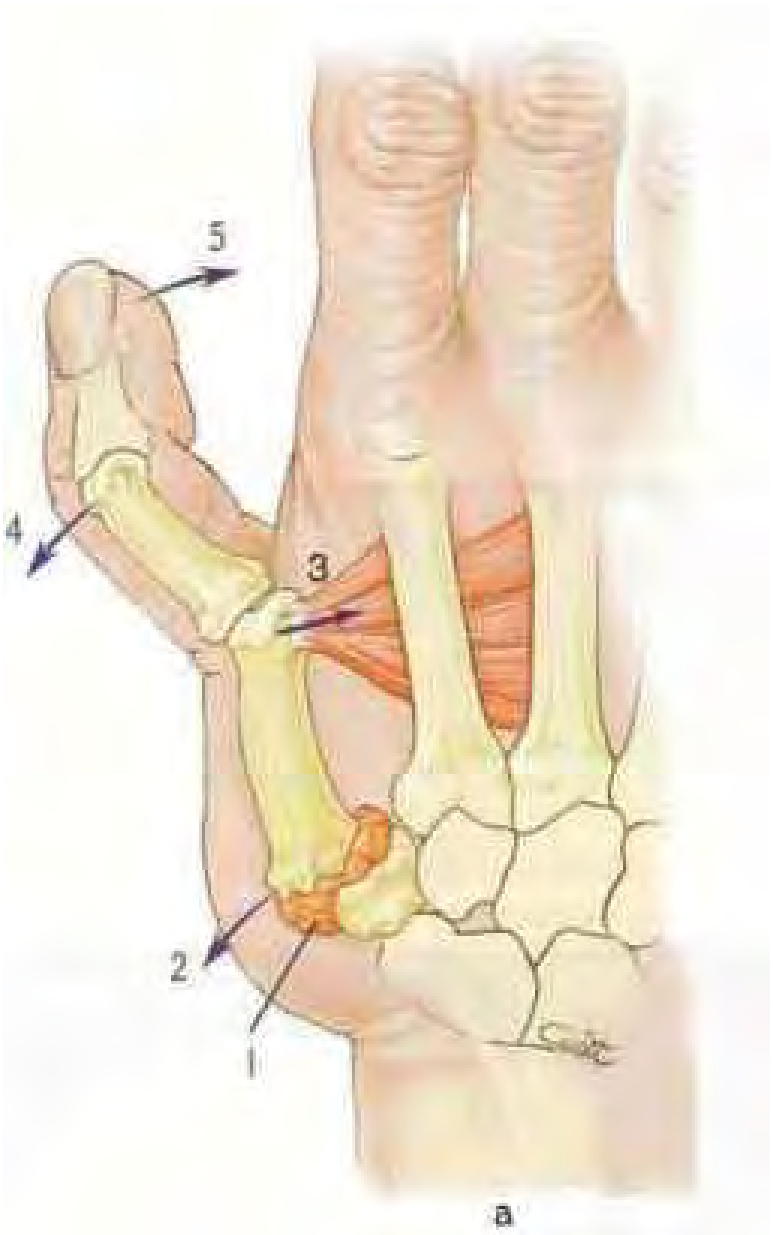

Daumenschwanenhals

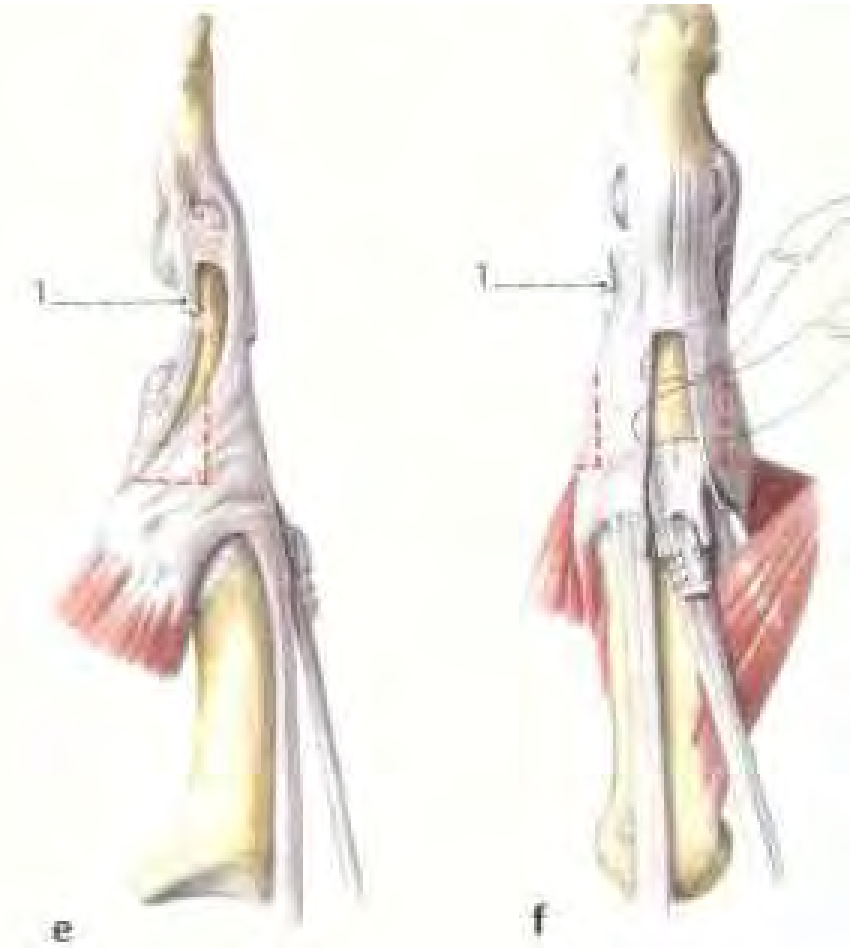

- Therapie im Frühstadium
  - Rückversetzung des ext. poll. Brevis auf das Metacarpale I
  - Intrinsic Release
  - Synovectomie CMC 1

Daumenschwanenhals

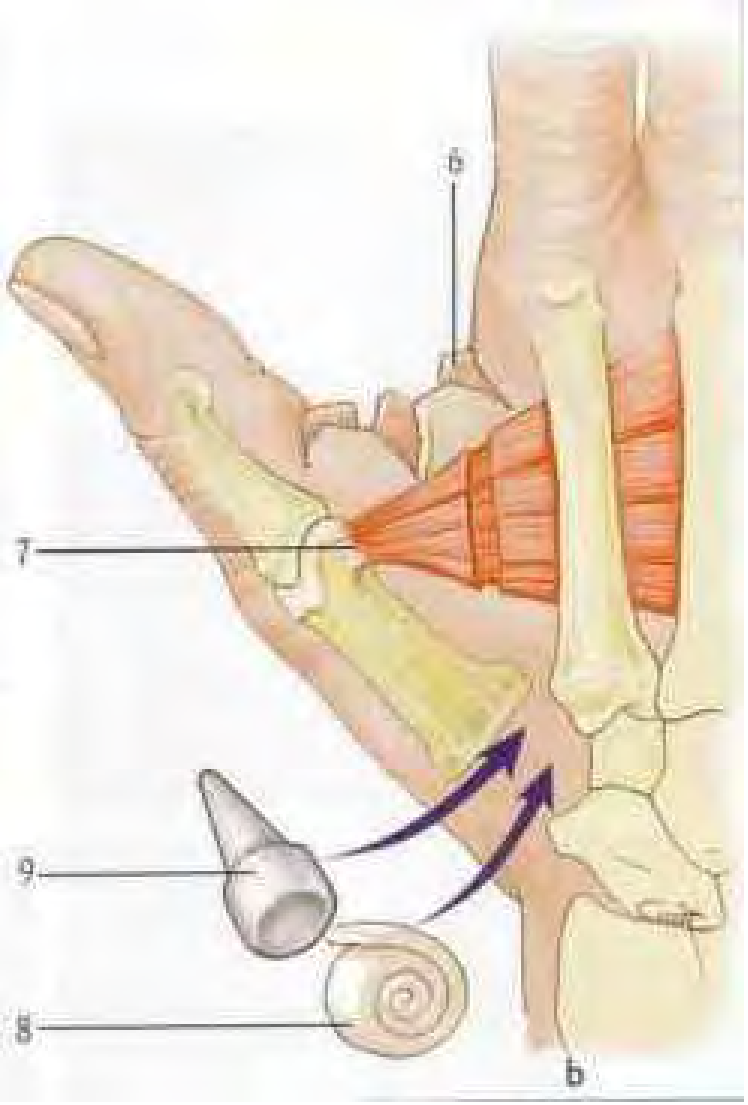

- Therapie im mittleren Stadium
  - Arthroplastik CMC I
  - Adduktorenrelease (7)
  - Z-Plastik (6)

Daumenschwanenhals

- Therapie im fortgeschrittenen Stadium
  - Arthrodese CMC I

Sehnenläsionen

- Strecksehnen
- Beugesehnen
  - Tenosynovitis
    - Para- u. intratendinöse Granulome
  - Attrition
  - Ruptur

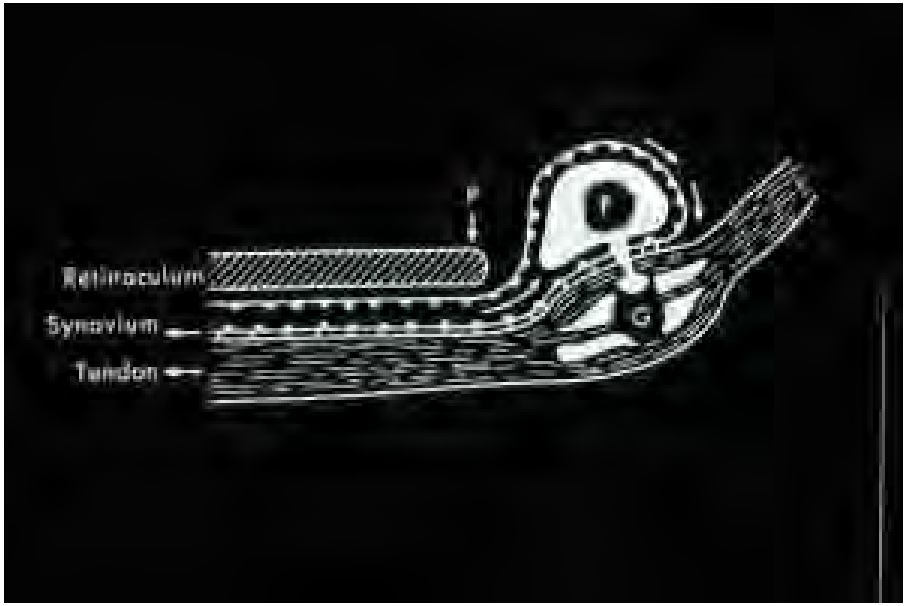

- Lokalisation in Engpässen
  - Lig. Carpi dorsale
  - Carpalkanal
  - Fingerkanal

Beugesehnenläsionen

Profundus
Superficialis

FLEXOR TENDON LESIONS

	CRITICAL AREA		
	A	B	C
Adhesions	+	-	+
Nodules	(+)	+	+
Necrosis	(+)	+	+
Attrition	+	-	-
Rupture	+	+	-

Therapie

- Tenosynovectomie
- Rekonstruktion
  - Überbrückung (Interponat, Palmarissehne)
  - Transposition (Flexor superficialis)
  - Ersatz durch gleichsinnigen Motor (Nachbarsehne)

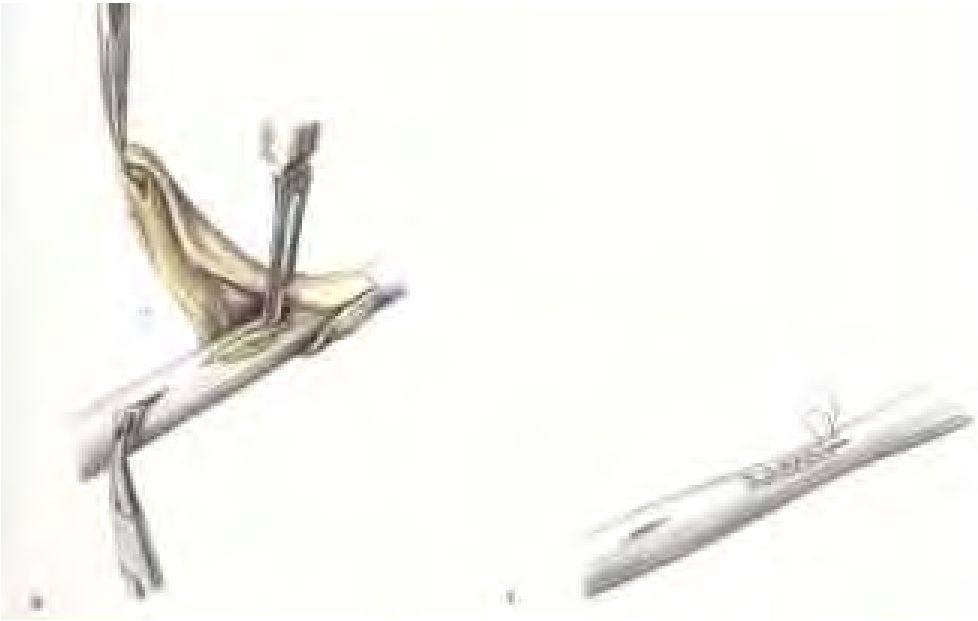

Beugesehnensynovectomie

Rekonstruktion der Ringbänder A2 + A4
unbedingt erforderlich

Palmaris longus Überbrückungsplastik

Tenosynovectomie im Carpalkanal

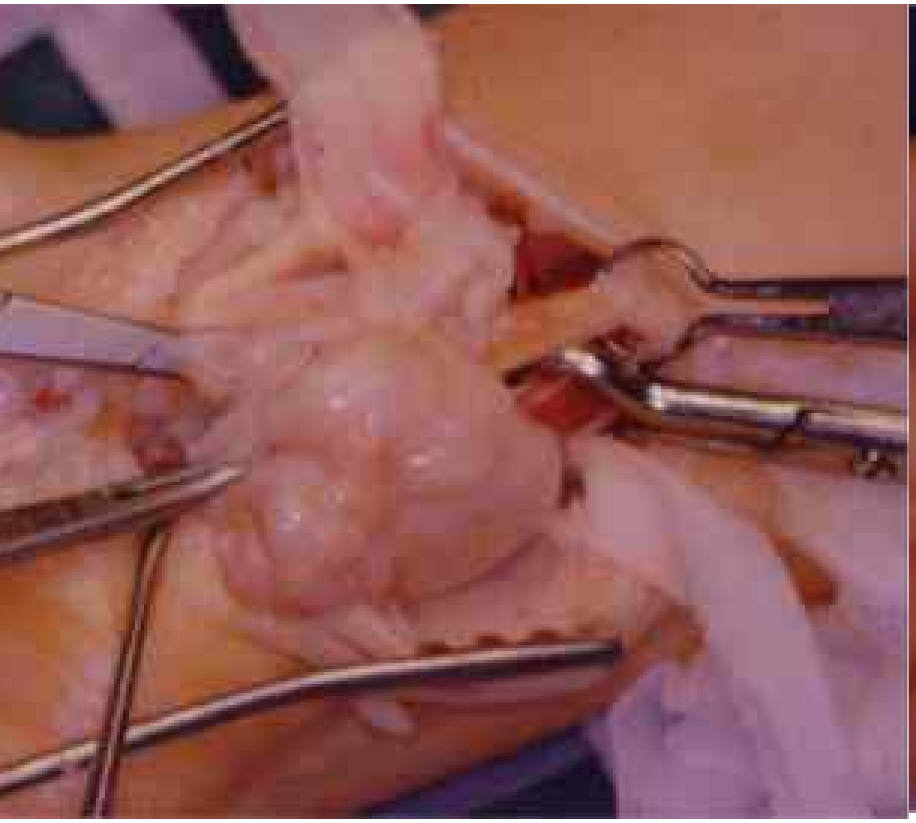

Operative Therapie des rheumatischen Ellbogens

Rheumaknotenentfernung

Synovectomie

- einfache Frühsynovectomie
- erweiterte Spätsynovectomie
  - -Radiusköpfchenresektion
  - -Debridement
  - -Neurolyse des N. ulnaris

Endoprothese

Ellbogensynovectomie Larsen Stadium 0 – 4

Trotz fortschreiten der Secundärarthrose ist ein sehr gutes und stabiles Langzeitergebnis zu erwarten

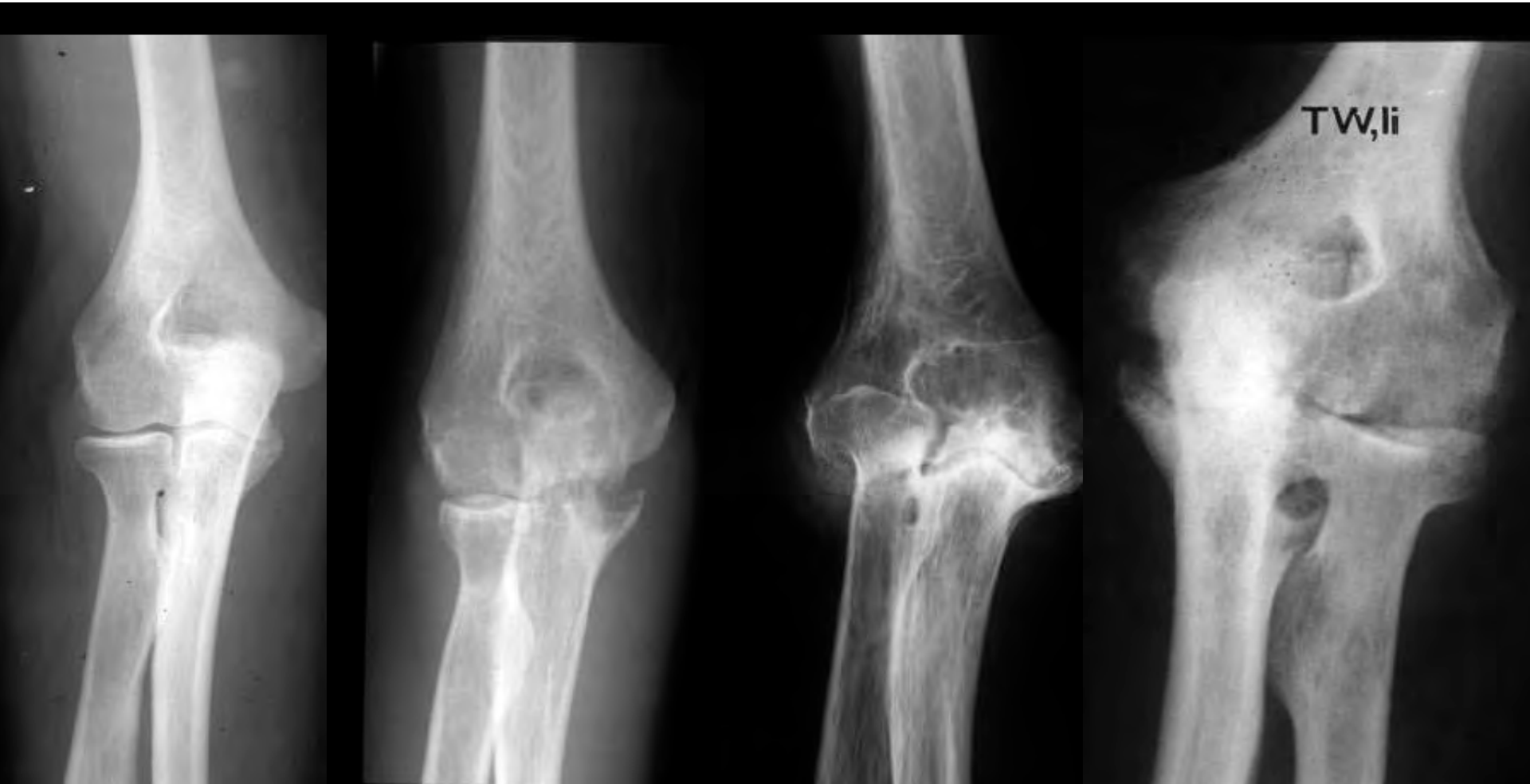

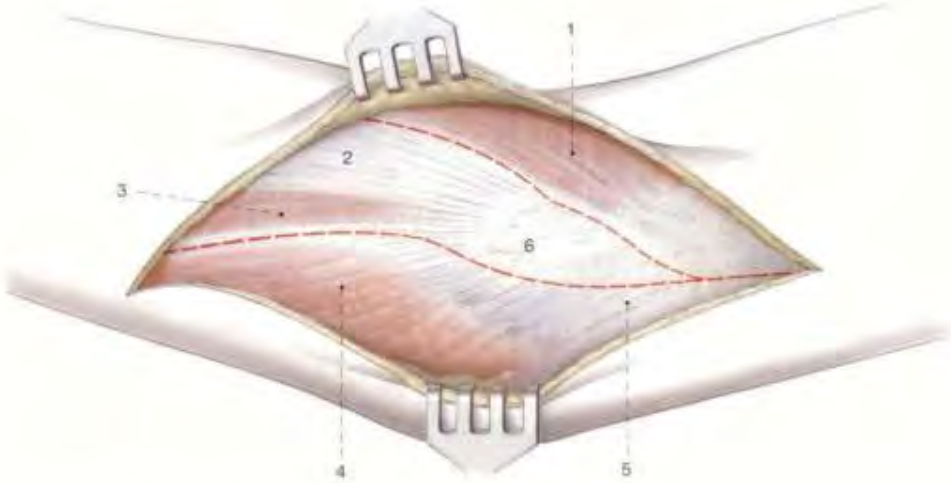

Abb. 1.**38** Inzision zwischen M. extensor carpi ulnaris und M. anconeus zur Darstellung der hinteren Gelenkanteile. Inzision zwischen M. extensor digitorum und radialen Streckmuskeln zur Darstellung der vorderen Gelenkanteile.

1 M. extensor carpi radialis longus
2 M. extensor digitorum
3 M. extensor carpi ulnaris
4 M. anconeus
5 Tendo m. tricipitis brachii
6 Epicondylus lateralis humeri

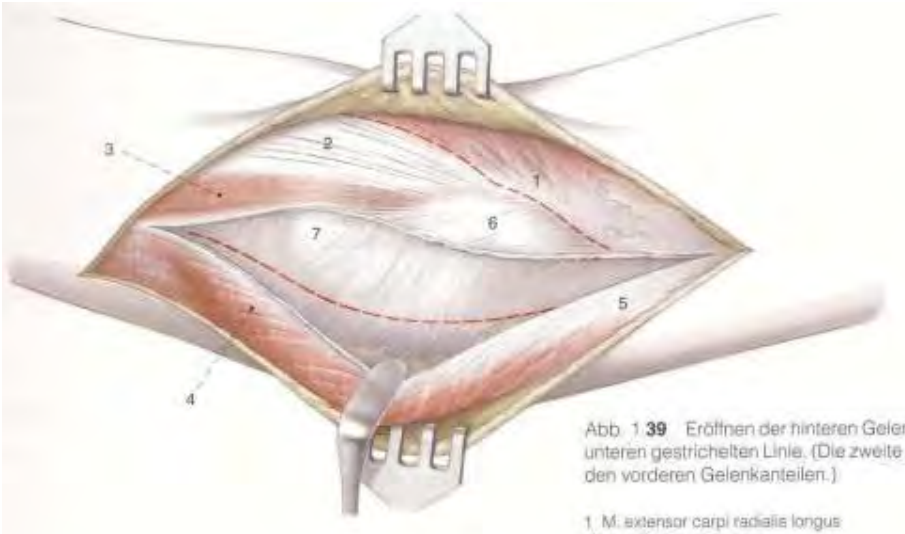

Abb. 1.**39** Eröffnen der hinteren Gelenkkapselanteile entlang der unteren gestrichelten Linie. (Die zweite Linie betrifft den Zugang zu den vorderen Gelenkanteilen.)

1 M. extensor carpi radialis longus
2 M. extensor digitorum
3 M. extensor carpi ulnaris
4 M. anconeus
5 Tendo m. tricipitis brachii
6 Epicondylus lateralis humeri
7 Caput radii

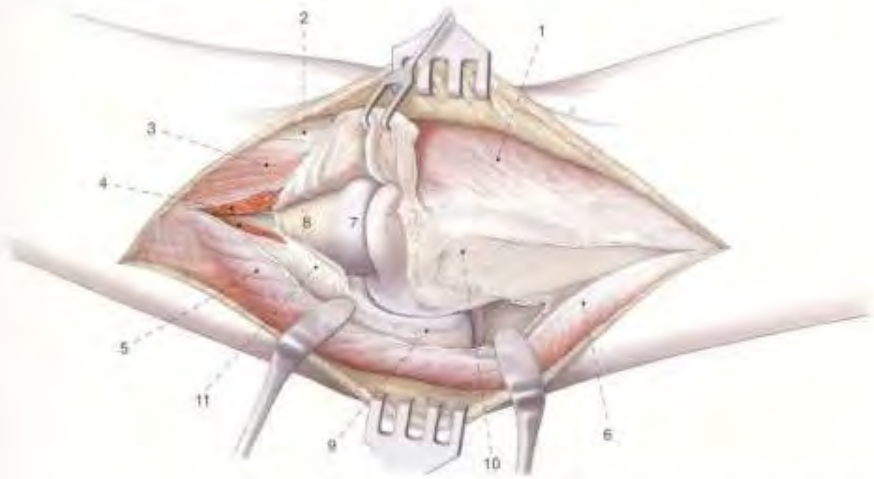

Abb. 1.**40** Darstellung des Radiusköpfchens, des Capitulum humeri, des Olekranons und der Fossa olecrani. Das radiale Seitenband wurde nicht abgelöst.

1 M. extensor carpi radialis longus
2 M. extensor digitorum
3 M. extensor carpi ulnaris
4 M. supinator
5 M. anconeus
6 M. triceps brachii
7 Caput radii (Circumferentia articularis)
8 Collum radii
9 Olecranon
10 Epicondylus lateralis humeri
11 Lig. anulare radii

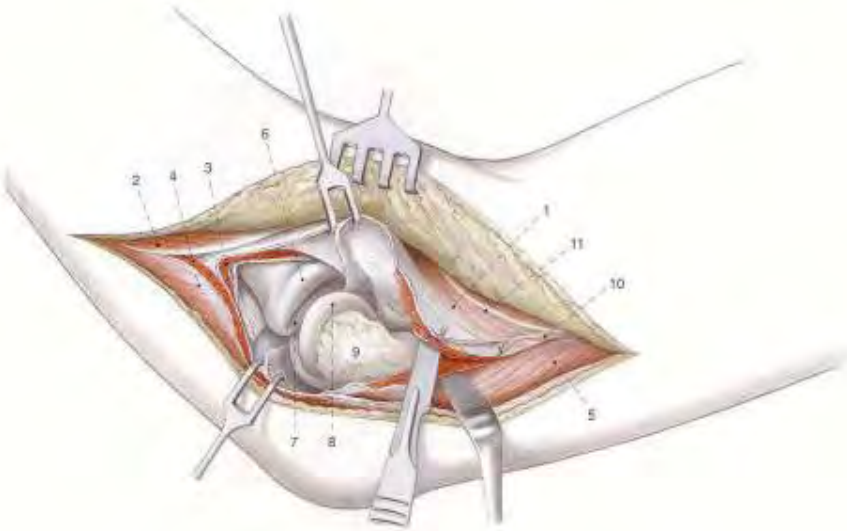

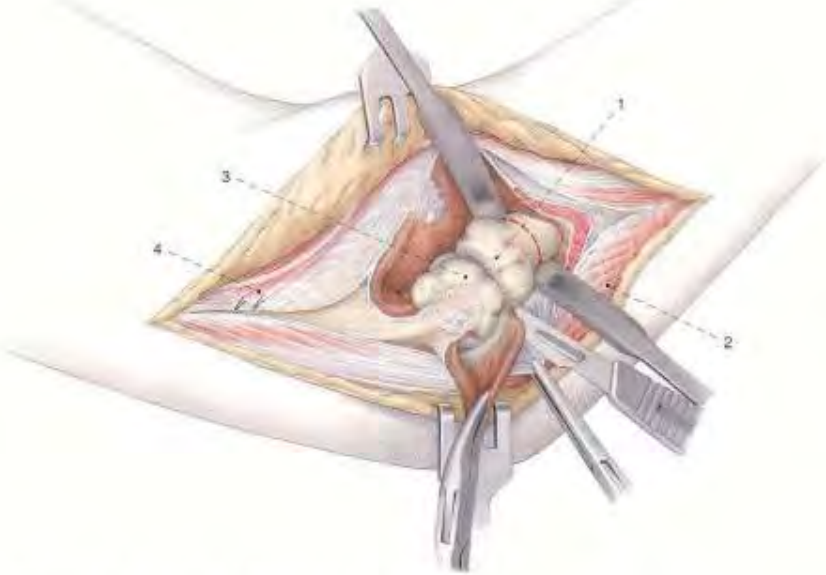

Abb. 4.**76** Darstellung des Caput radii, Osteotomie und Resektion desselben (gestrichelte Linie), Synovektomie der dorsoradialen Gelenkabschnitte.

1 Caput radii
2 M. anconaeus
3 Capitulum humeri
4 M. brachioradialis

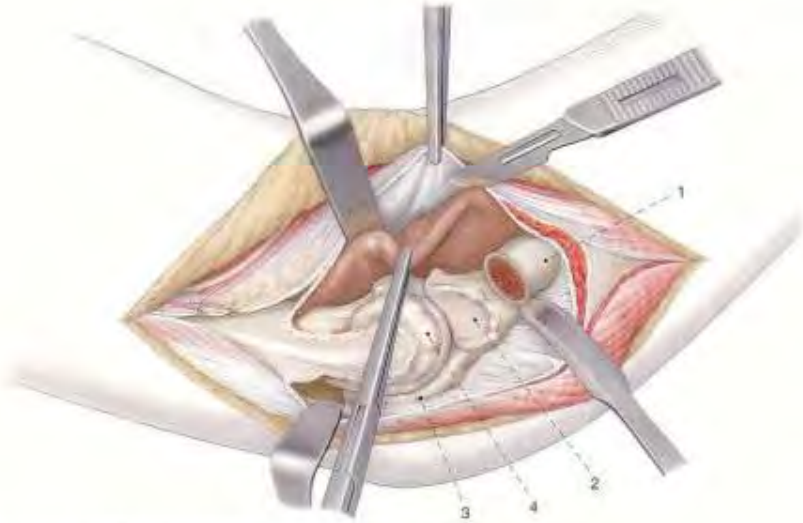

Abb. 4.**77** Zustand nach Radiusköpfchenresektion. Mobilisierung und Synovektomie der ventralen Synovialmembran bei gebeugtem Ellenbogen. Die dorsalen Gelenkanteile und das proximale Radioulnargelenk wurden bereits synovektomiert.

1 Radius
2 Incisura radialis ulnae
3 Olecranon
4 Capitulum humeri

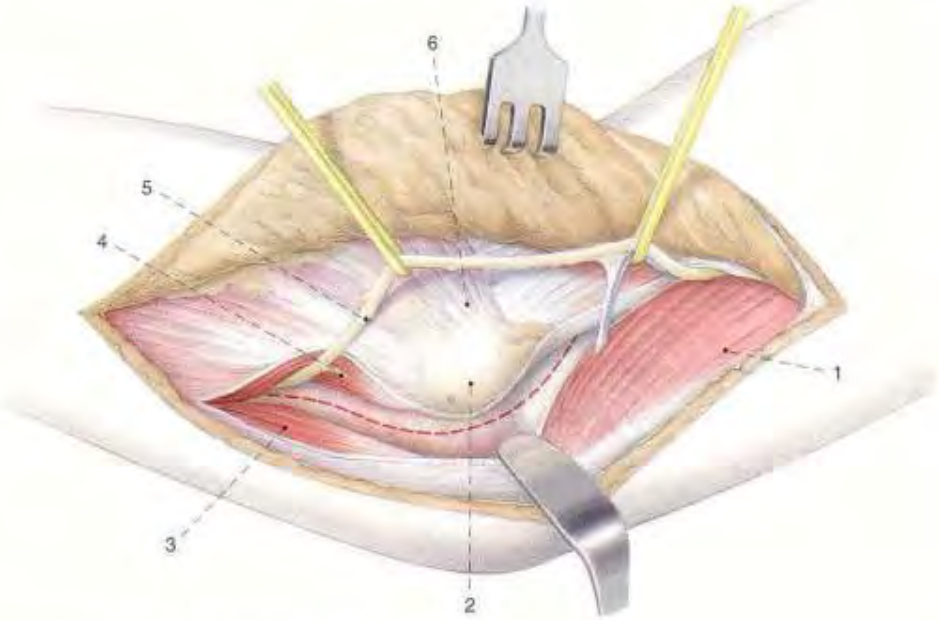

Abb. 4.**80** Neurolyse des N. ulnaris, der aus seinem Bett gehoben wird. Die gestrichelte Linie zeigt die Inzision der medialen Gelenkkapsel an.

1 M. triceps
2 Epicondylus medialis humeri
3 M. flexor carpi ulnaris
4 R. muscularis
5 N. ulnaris
6 M. pronator teres

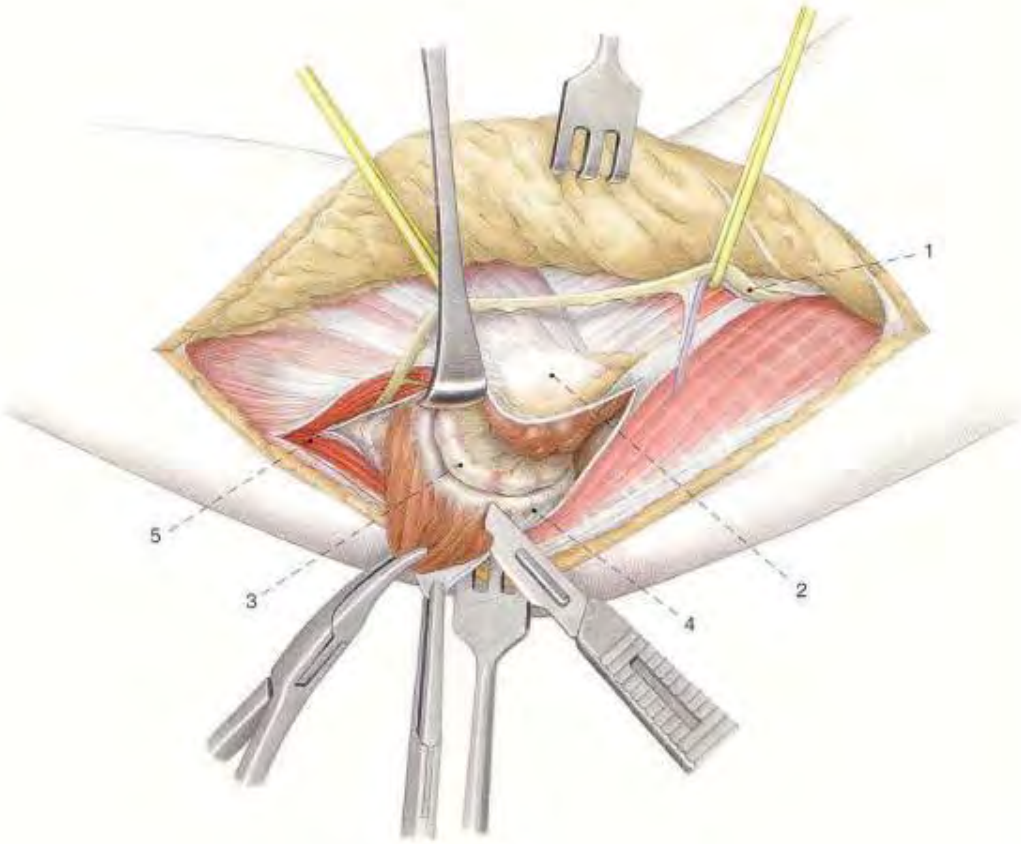

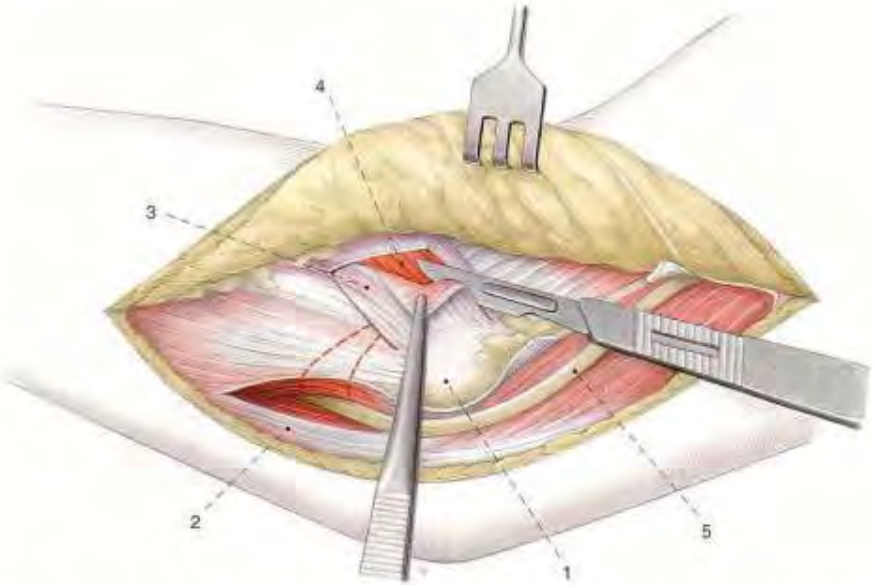

Abb. 4.**84** Präparation eines medial gestielten Faszienlappens aus dem M. pronator teres und Vertiefung der ulnaren Sehnengruppe (gestrichelte Linie).

1 Epicondylus medialis humeri
2 M. flexor carpi ulnaris
3 Faszienlappen
4 M. pronator teres
5 N. ulnaris

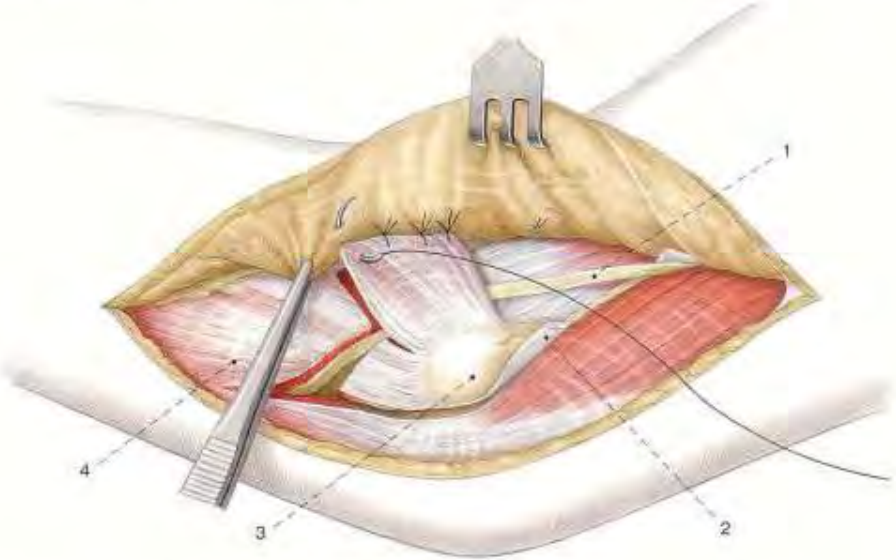

Abb. 4.**85** Zustand nach ventraler Verlagerung des N. ulnaris in einer Rinne der ulnaren Beugergruppe und Retention des Nervs mit einem Faszienlappen an der Subkutis nach Eaton. Proximal wurde das Septum intermusculare über mehrere Zentimeter reseziert.

1 N. ulnaris
2 Septum intermusculare brachii mediale
3 Epicondylus medialis humeri
4 M. flexor carpi ulnaris

Langzeitergebnis
nach SE

Langzeitergebnis nach SE

LARSEN STADIUM	VORGEHEN
1, 2	EINFACHE SYNOVEKTOMIE
3	ERWEITERTE SYNOVEKTOMIE
4	ERWEITERTE SYNOVEKTOMIE / TEP
5	TEP / (ARTHROPLASTIK)

Ellbogenendoprothese

- Indikation
  - Larsen Stadium 4, 5
  - Schmerzen
  - Instabilität
  - Ankylose

- Larsen Stadium 5

Typen

- Bandgeführt
  - Oberflächenersatz
- Teilverblockt
  - Kompensiert destruierten Bandapparat

Bei den teilverblockten Prothesen sind längere Stiele erforderlich, um die Scherkräfte abzufangen

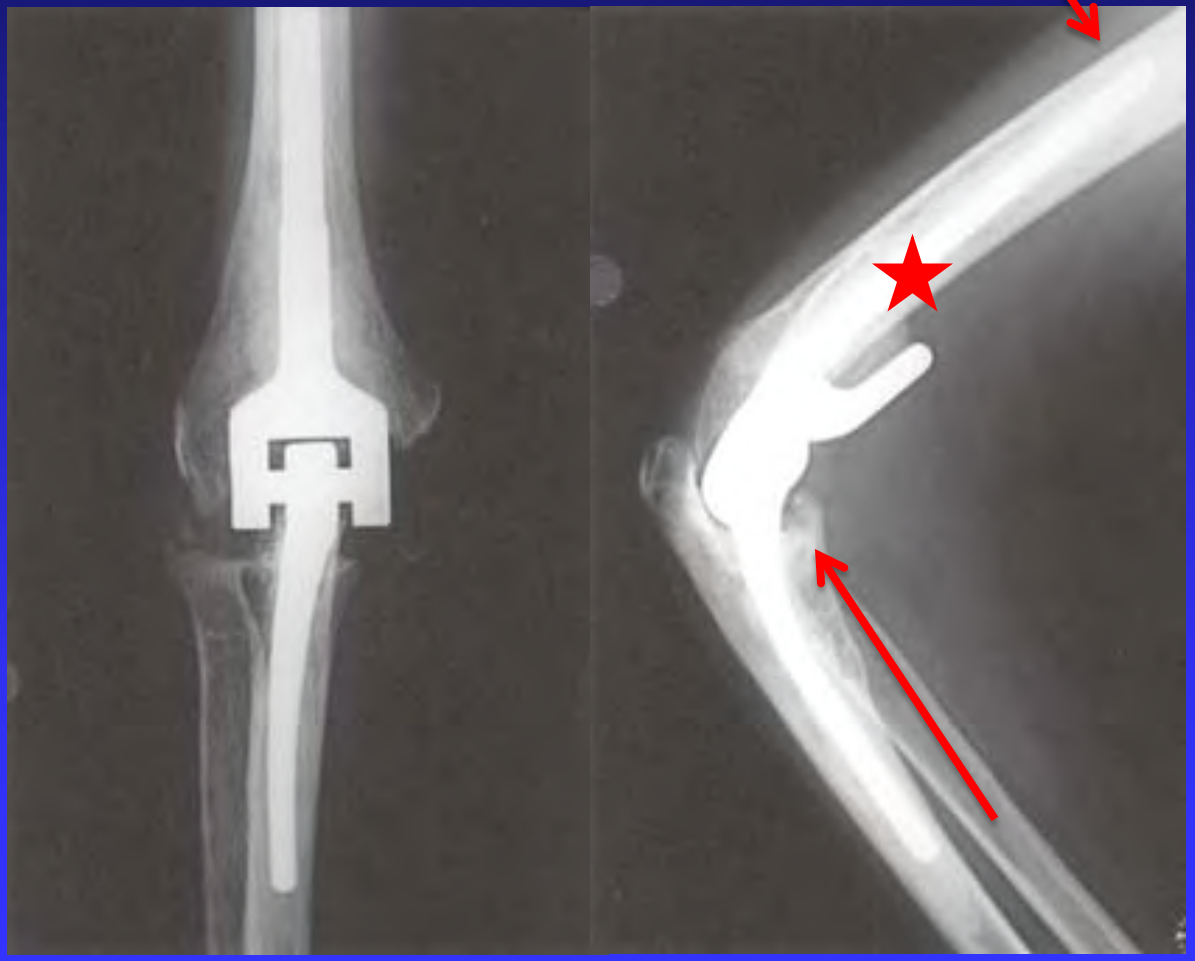

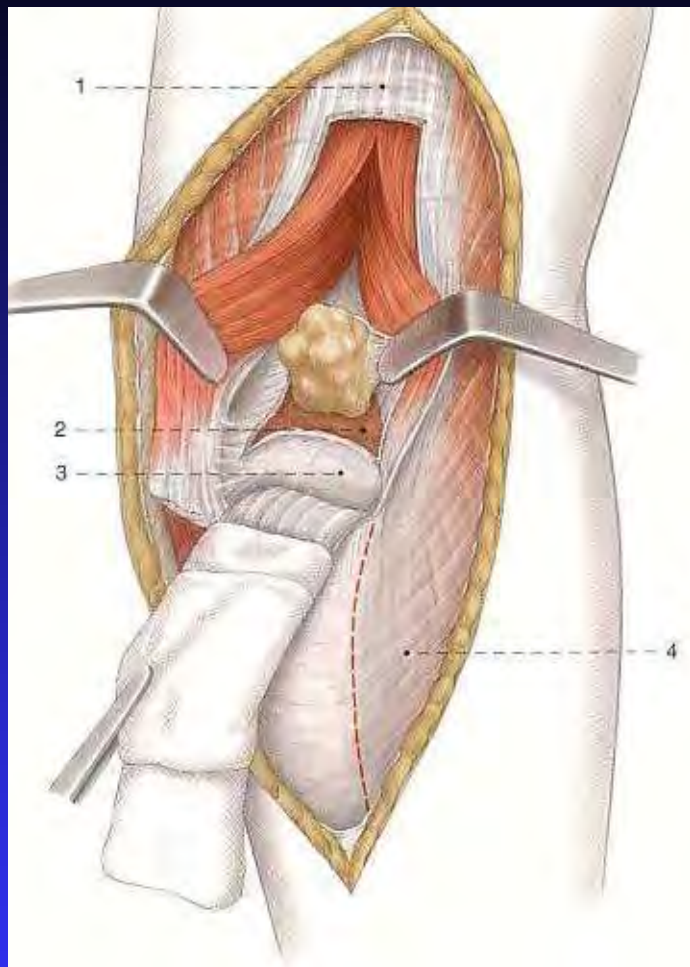

Abb. 4.**105** Die abgelöste Trizepssehne wird mit einer feuchten Kompresse gefaßt, damit sie nicht trocknet. Es folgt die Ablösung der radialen Anteile des M. triceps vom Olekranon und des M. anconeus von der Ulna (gestrichelte Linie).

1 Tendo m. tricipitis brachii
2 Capsula articularis
3 Olecranon
4 M. anconaeus

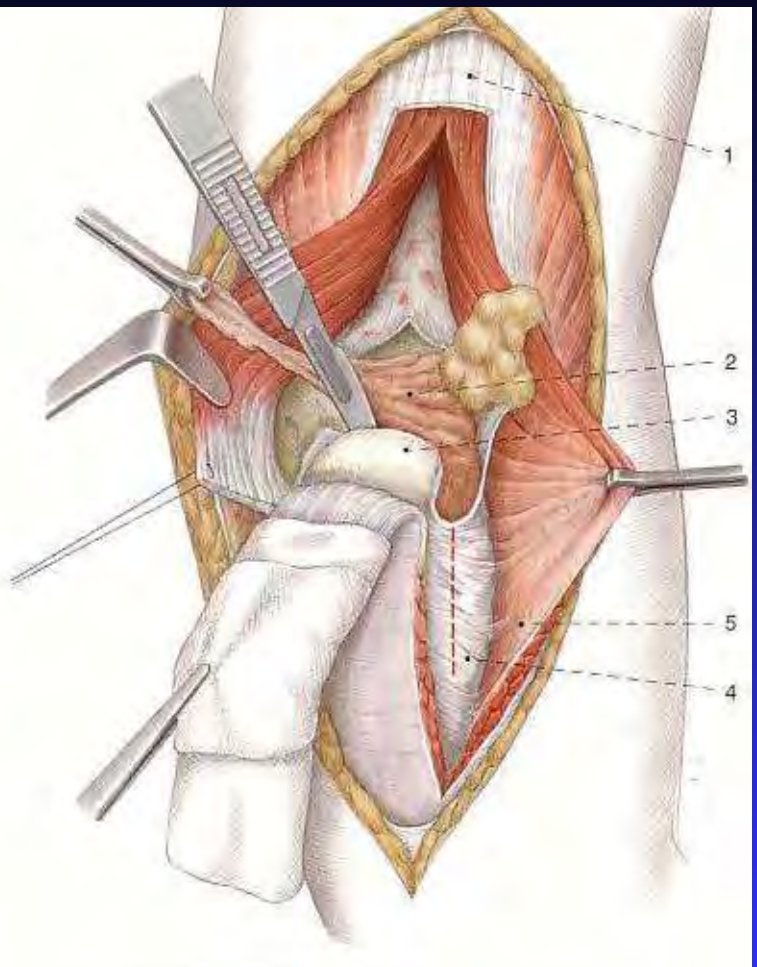

Abb. 4.**106** Die Gelenkkapsel wird reseziert und dorsal synovektomiert. Danach werden die radialen Kapselanteile und das Lig. anulare radii inzidiert (gestrichelte Linie).

1 M. triceps brachii
2 Capsula articularis
3 Olecranon
4 Lig. anulare radii
5 M. supinator

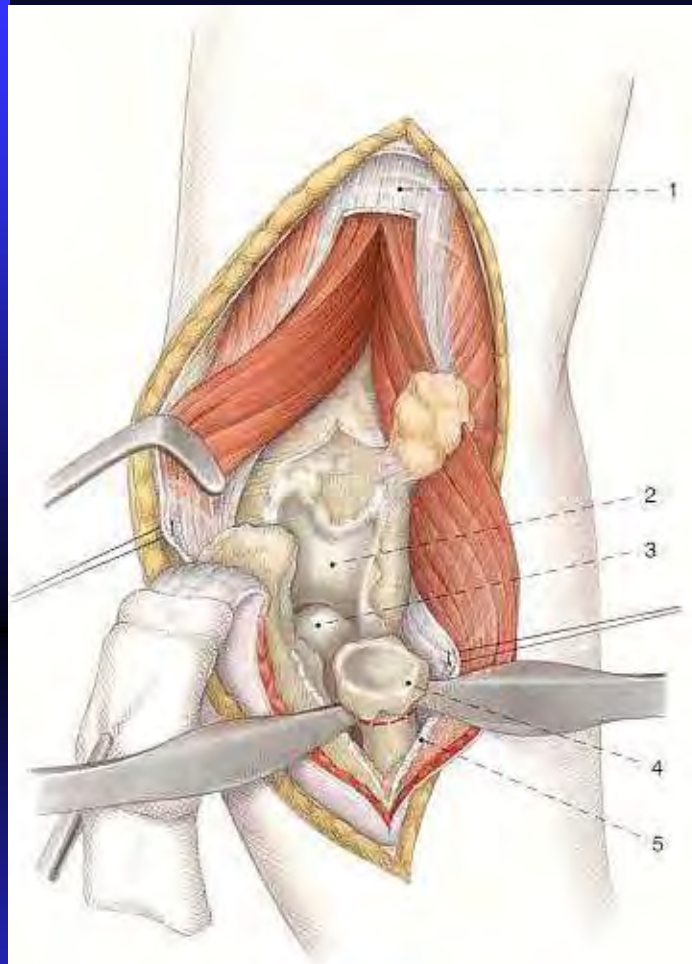

Abb. 4.**107** Nach der dorsalen Synovektomie werden die Reste des Radiusköpfchens luxiert und zwei Hohmann-Hebel eingesetzt. Osteotomie und Resektion des Radiusköpfchens (gestrichelte Linie).

1 Tendo m. tricipitis brachii
2 Trochlea humeri
3 Incisura trochlearis ulnae
4 Caput radii
5 Lig. anulare radii

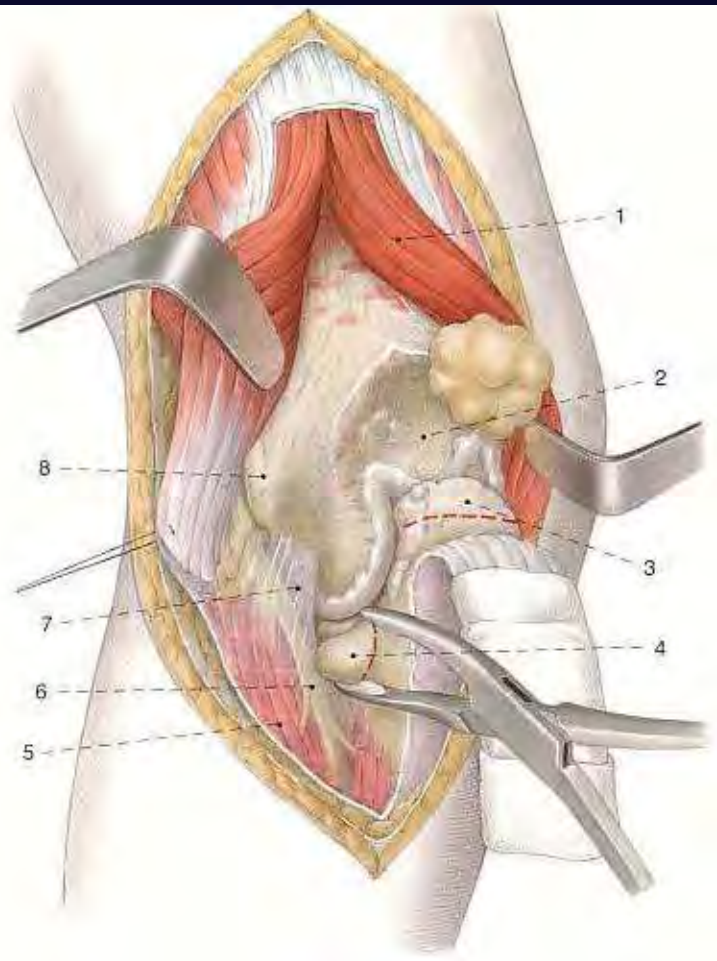

Abb. 4.**108** Die medialen Anteile der Trizepssehne werden vom Olekranon abgelöst. Falls erforderlich, kann der N. ulnaris vorher aufgesucht und dargestellt werden. Es folgen die Ablösung der humeralen und ulnaren Anteile des M. flexor carpi ulnaris, wobei auch hier die Schonung des N. ulnaris zu beachten ist. Osteophyten im medialen Bereich der Incisura trochlearis können mit Meißel oder Luer-Zange abgetragen werden. Die Spitze des Olekranons wird aus Gründen der besseren Übersicht osteotomiert und reseziert (gestrichelte Linie).

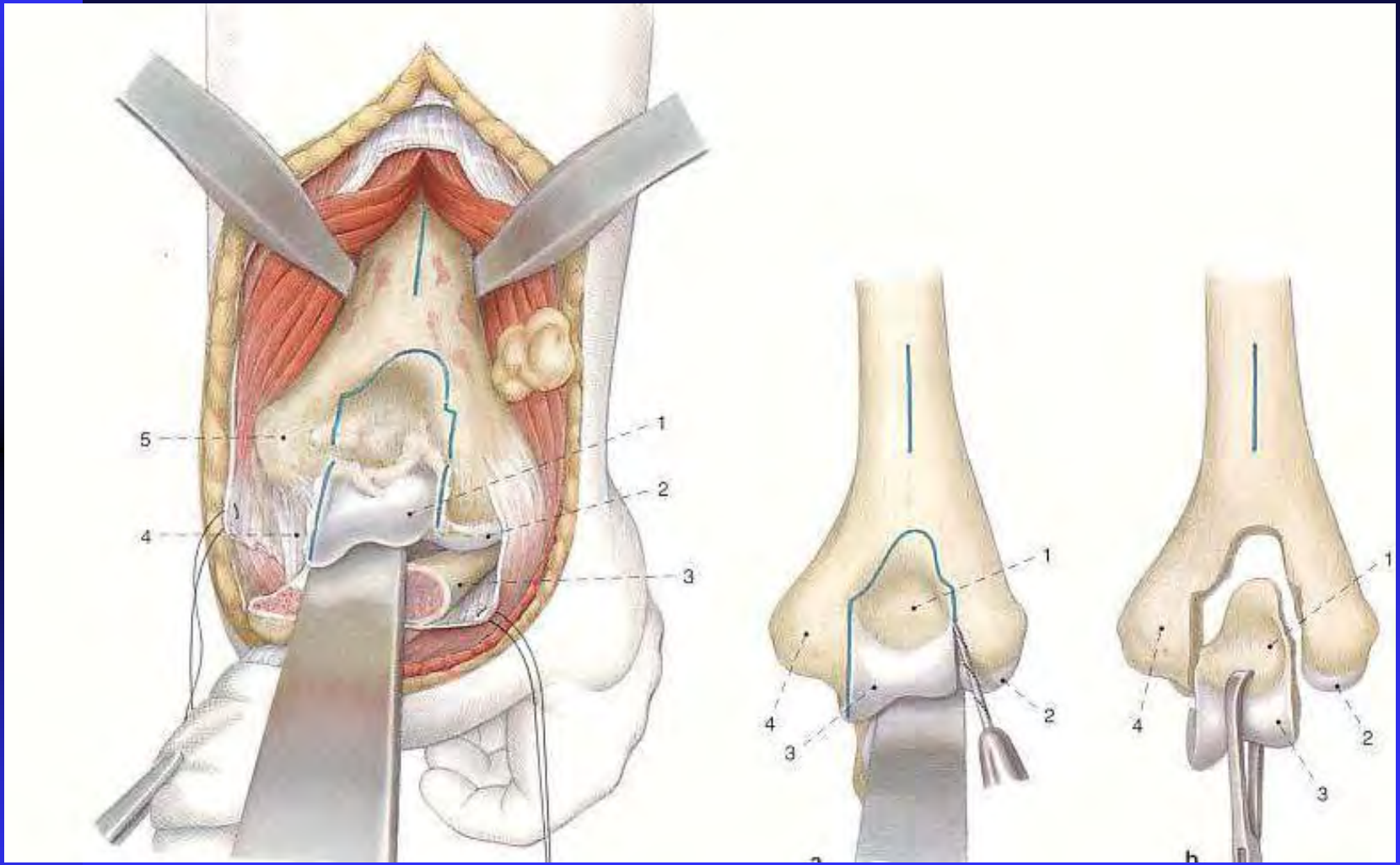
5
4
1
2
3
1
4
3
2
1
4
2
3

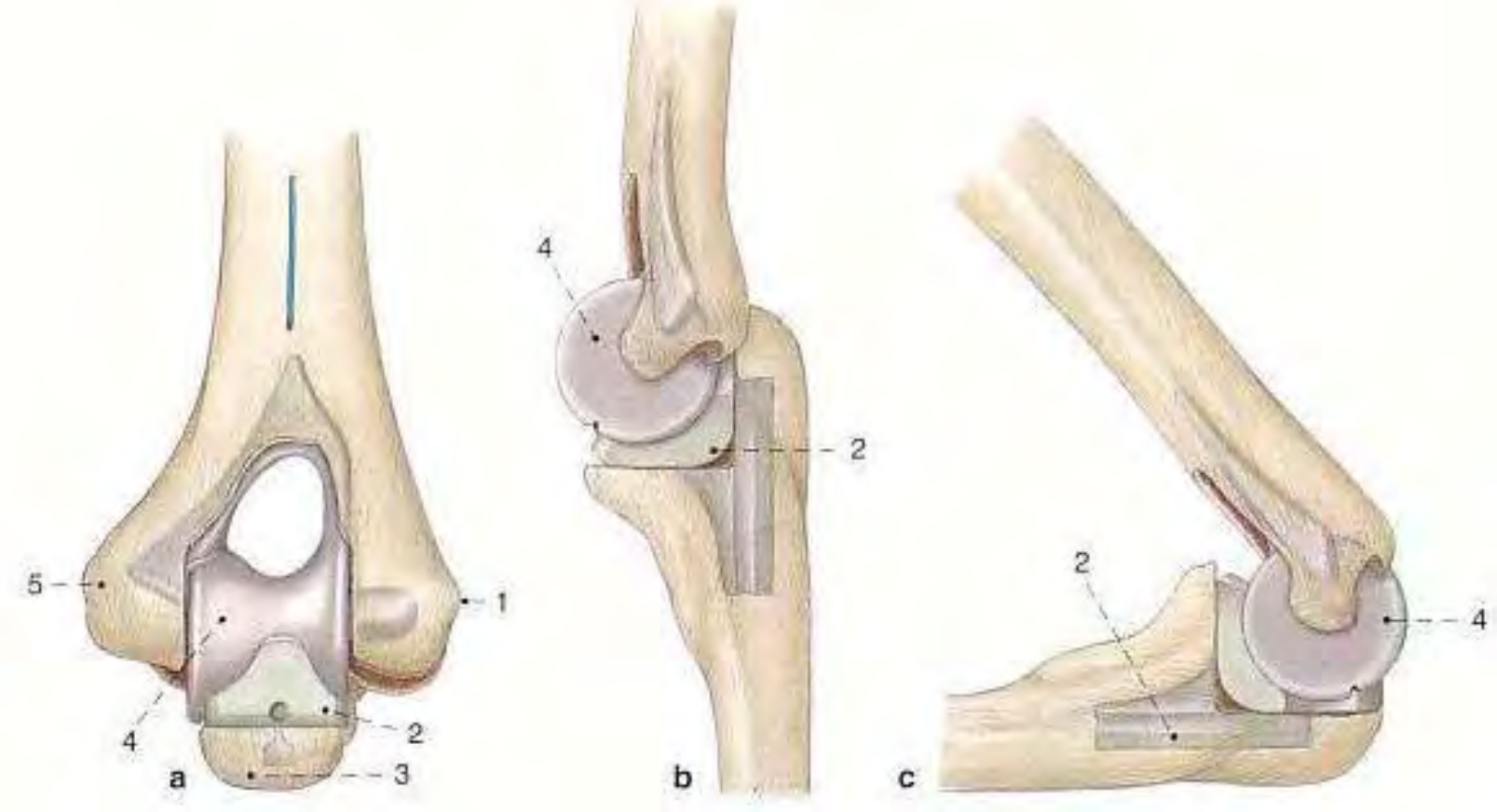
5
1
4
2
3
a
4
2
b
2
4
c

Komplikationen

- Intraoperativ
  - Läsion des N. ulnaris
  - Fissur/Fraktur Epicondylen, Humerus, Ulna

- Postoperativ
  - Infekt, Lockerung, Instabilität, Luxation
  - Achsbruch
  - PE-Abrieb
  - Fraktur
  - Ossifikationen - Bewegungsverlust

Intraoperativer Abbruch des epicond. humeralis

Saumbildung am Humerusstiel

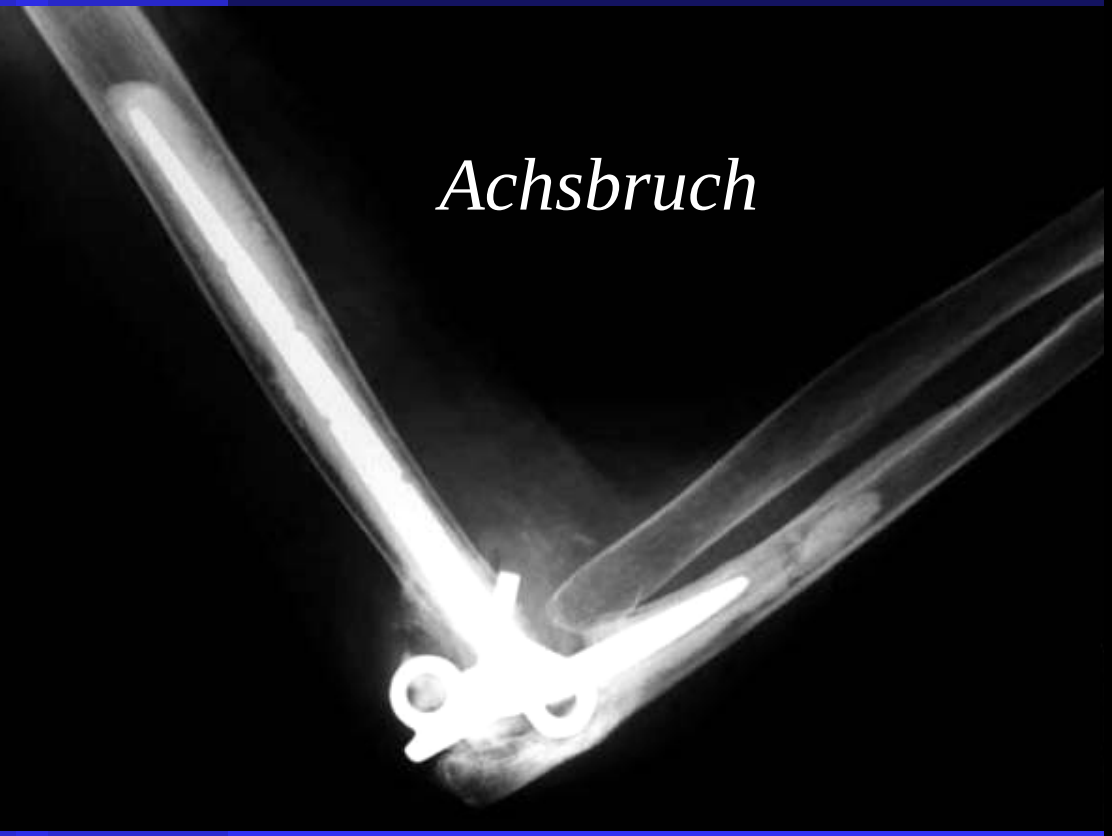

Achsbruch

Pe-Abrieb, Osteolyse und Lockerung

Prognose

- **Long-term results of the GSB III elbow arthroplasty**
- **N. Gschwend, MD, Professor of Orthopaedics; and N. H. Scheier, MD, Professor of Orthopaedics**
- Between 1978 and 1986, 59 patients received a GSB III elbow prosthesis, six of them in both elbows. Rheumatoid arthritis (RA) was the underlying cause in 51 of the patients and post-traumatic osteoarthritis (PTOA) in eight. Of these, 24 patients (28 prostheses) have since died; two, both operated on bilaterally, had had their implants for more than ten years and had already been assessed for inclusion in the long-term follow-up. Two patients, each with one elbow prosthesis, have been lost to follow-up and three males who are still living (two with PTOA, one with juvenile RA) had their prosthesis removed before ten years had elapsed.
- The remaining 32 patients (28 RA, 4 PTOA) with 36 GSB III elbows were examined clinically and radiologically after a mean period of **13.5 years**. Pain was considerably reduced in 91.6%. Mobility was increased by 37° in those with RA and by 67° in those with PTOA.
- There were three cases of aseptic loosening and three of deep infection. The main complication was disassembly of the prosthetic component in nine elbows (13.8%). This last group included two patients with postoperative fractures unrelated to the operative technique and one with neuropathic arthritis. Ulnar neuritis occurred in two patients.
- **Since 87.7% of all the GSB III prostheses implanted in this period remained in situ, our results are comparable with those for hip and knee arthroplasty.**

Fazit:

Subjektiv hohe Patientenzufriedenheit

Gute Funktionsverbesserung

RE – OP Rate im Langzeitverlauf von bis zu 30%

cP-Schulter

Rheumatoide Arthritis

• Bursa subdeltoidea	Entzündung
• Synovialis	Synoviale Hypertrophie Fibrose
• Kapsel	Verdickung Elongation Instabilität
• RM, BLS	Entzündung, Kontraktur Elongation, Ruptur
• Knorpel	Verlust - partiell, komplett
• Knochen	Osteoporose Erosion Sklerose Zyste Fraktur Resorption

Röntgen - Larsen Stadien

	Veränderungen	*Bevorzugter Eingriff*
0	normal	
I	juxtaart. Osteoporose Weichteilschwellung Gelenkspaltverschm.	Frühsynovektomie
II	+ Erosionen	Spätsynovektomie
III	+ geringe Destruktionen	
IV	+ starke Destruktionen	Endoprothese
V	Mutilation	

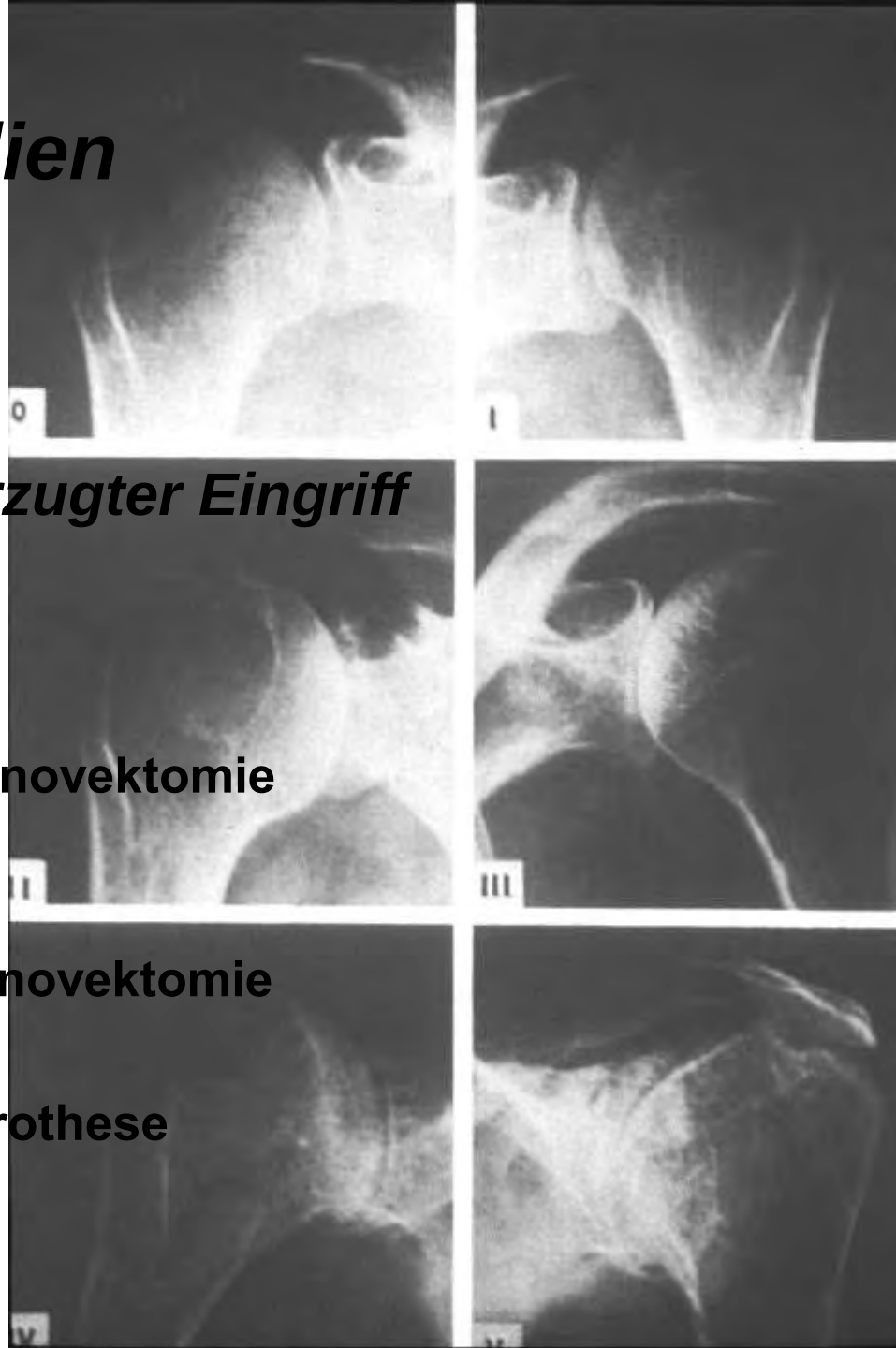

Natural corse

Natural corse

Natural corse

Befallsmuster

Neer

- Wet form
- Dry form
- Resorptive Form

- Secundärarthrose

Wet form

Bursitis subacromialis/deltoidea mit Reiskörnern

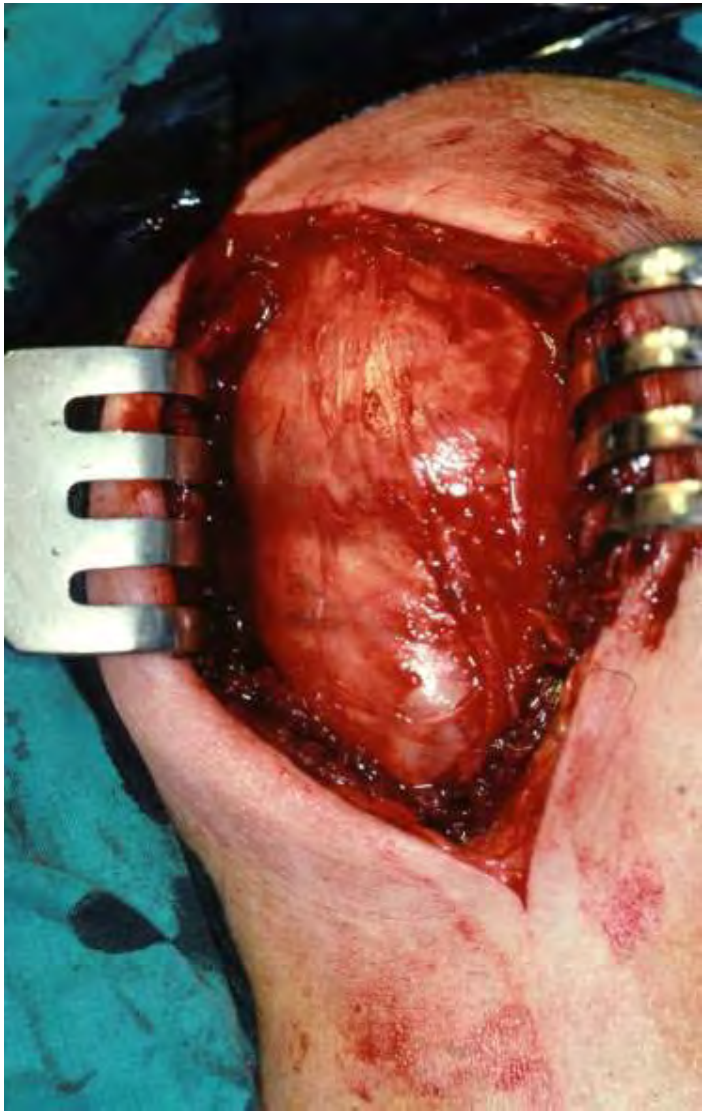

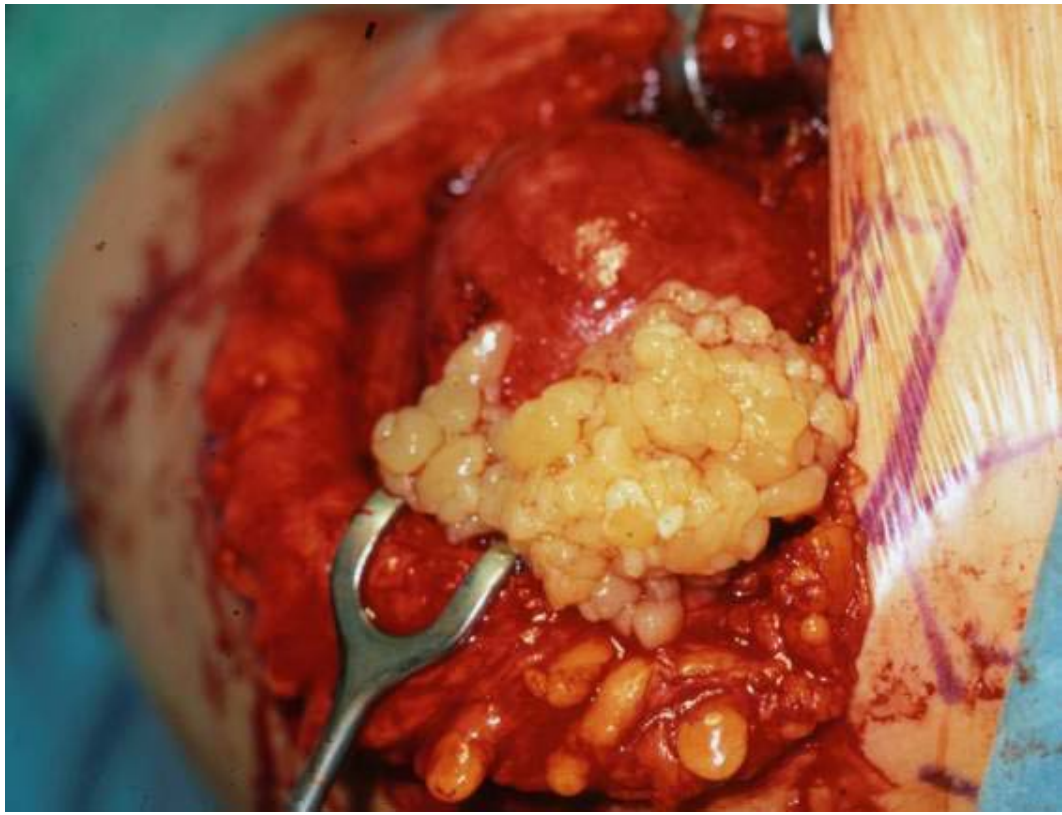

Wet form

Synovectomiepräparat

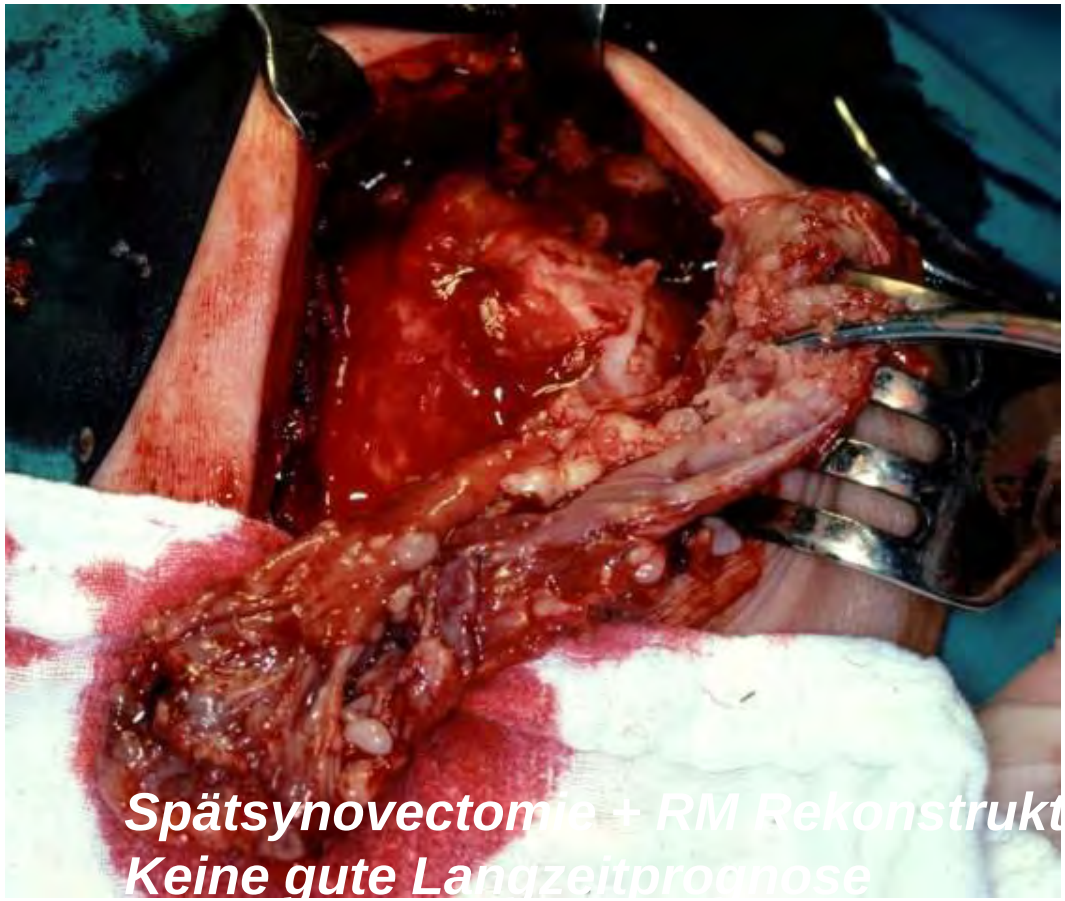

Befallsmuster

Klassifizierung inHinblick auf endoprothetische Versorgung

Levigne

Ascending (43%)
Concentric
Destructive

-Therapie
CTA Kopf/Delta Prothese

Befallsmuster

Klassifizierung inHinblick auf endoprothetische Versorgung

Levigne

Ascending
Concentric (27%)
Destructive

Versorgung wie bei primärer Osteoarthrose

Befallsmuster

Klassifizierung inHinblick auf endoprothetische Versorgung

Levigne

Ascending
Concentric
Destructive (28%)

Delta Prothese
Großkopfprothese
(palliativ)

Historisch, aber gut
Isoelastische Großkopfprothese, Langzeitergebnis

Konzentrische Form

Standardversorgung mit Hemi/Totalendoprothese

Aszendierende Form

Delta Prothese

Copyright © 2004 by The Journal of Bone and Joint Surgery, Incorporated

Hemi vs. Totalendoprothese beim Rheumatiker:

Shoulder Arthroplasty for the Treatment of Inflammatory Arthritis

By David N. Collins, MD, Douglas T. Harryman II, MD, and Michael A. Wirth, MD

Investigation performed at Arkansas Specialty Orthopaedics, Little Rock, Arkansas, University of Washington, Seattle, Washington, and University of Texas Health Sciences Center, San Antonio, Texas

- *36 Hemi, 25 TSA, 30 Mo FU*
- *Aktive Elevation besser in TSA, sonst klinisch kein Unterschied*
- *KorrektesGlenohumerales Alignement in 50% in beiden Gruppen*
    - *-korelliert mit besserem klinischem Ergebnis*
- *11% glenoid Erosion bei HA*
- *8% Saumbildungen Gleniod bei TSA*

TABLE 1 Factors Influencing Implant Selection

Factor	Hemiarthroplasty	Total Shoulder Arthroplasty
Age	Extremely young or old	Midrange
Activity level	Heavy use anticipated	Relatively sedentary
Bone quantity	Deficient	Sufficient
Upper-extremity dependency for assistance with walking	Full-time	None or occasional
Rotator cuff tear	Present, irreparable, poor-quality tendon	Absent, reparable, satisfactory-quality tendon
Systemic disease	Extensive, polyarticular, poorly controlled	Limited, oligoarticular, well-controlled

FAZIT

- *TSA in Fällen mit geringer Pathomorphologie, mittlerem Alter und geringen Ansprüchen empfohlen*
- *HA in fortgeschrittenen Fällen mit ausgeprägter Belastung u/o bei jungen Patienten*
- *CP – Hemi > TSA*

ENDOPROTHETIK

Differenziertes Vorgehen je nach Befallsmuster

Optionen bei Defektarthropathie/ascending form:

- ***CTA-Kopf***
- ***Großer Kopf***
- ***Delta Prothese***

cP-Hüfte – Larsen Stadium

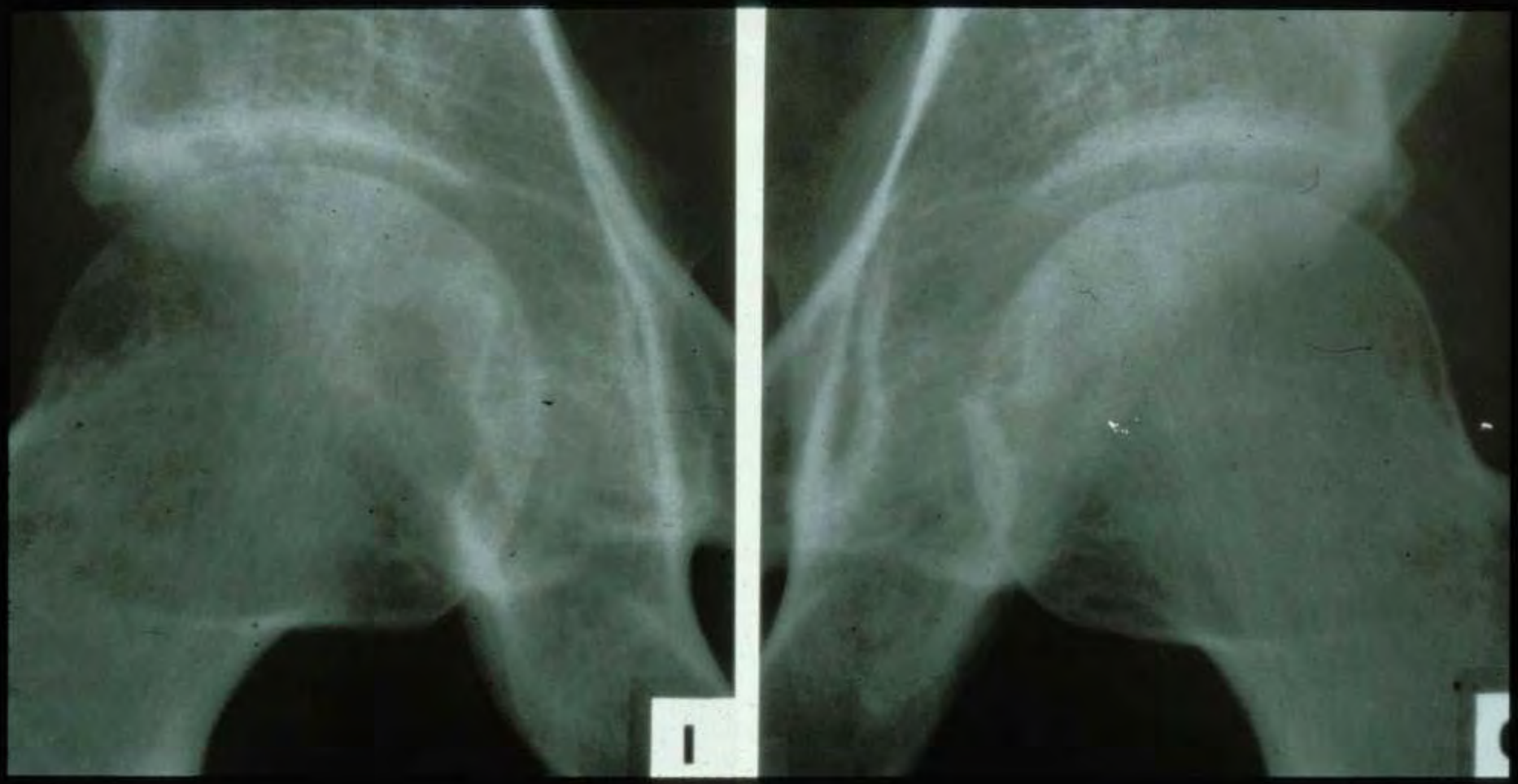

cP-Hüfte – Larsen Stadium

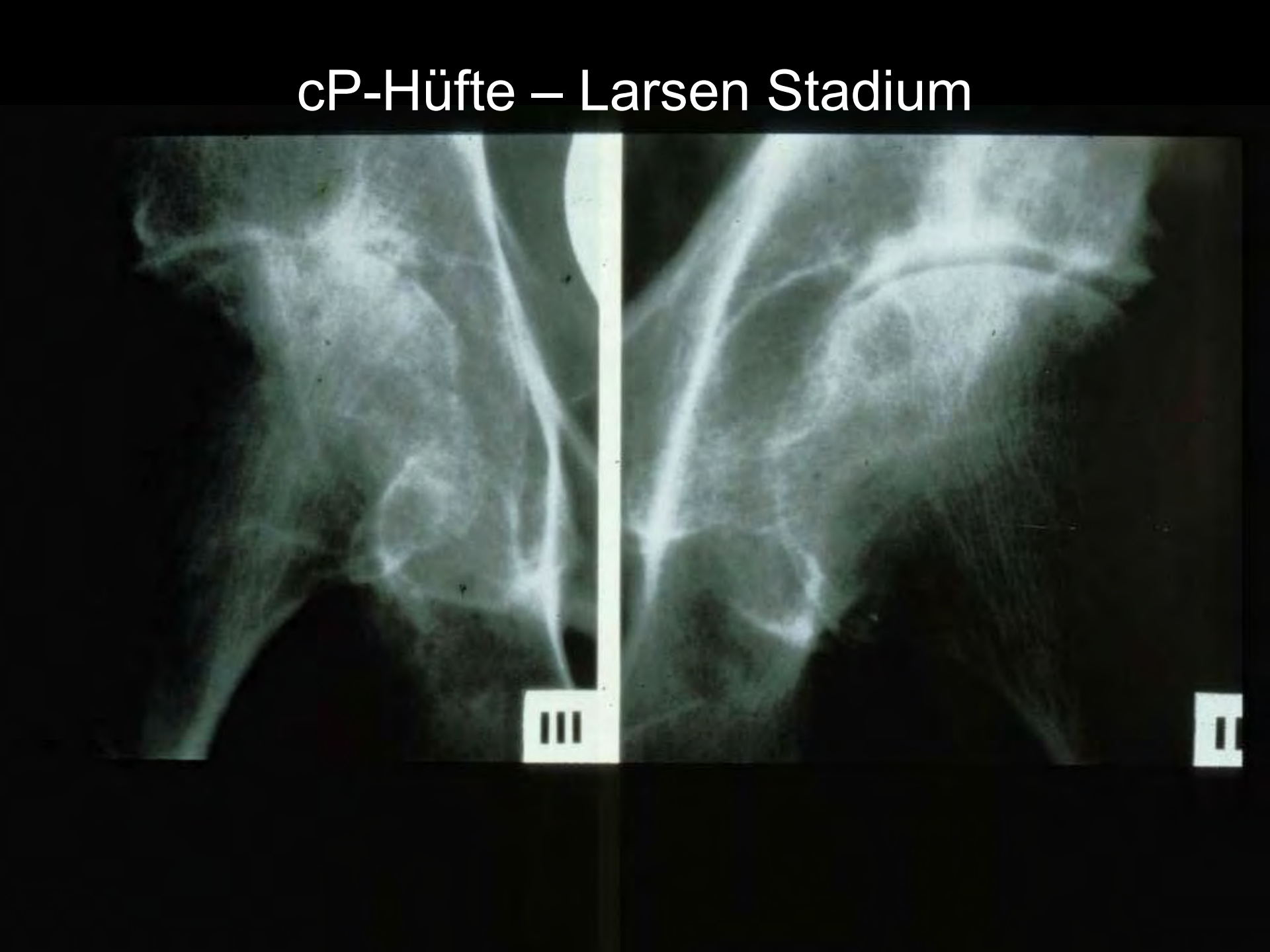

cP-Hüfte – Larsen Stadium

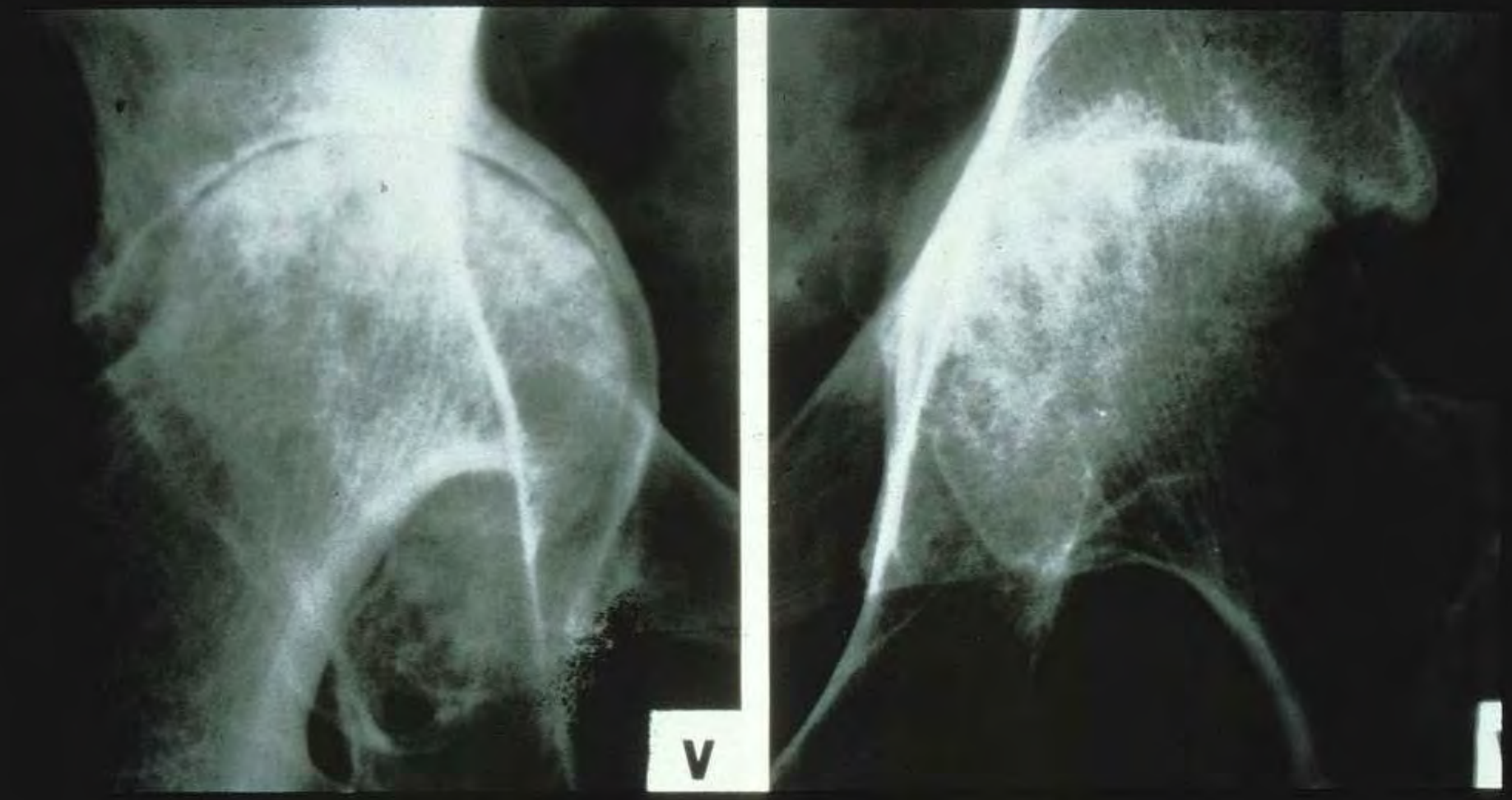

RA-Hip: Classification

Type I <u>Centralization</u>

- Protrusion
- Perforation
- Necrosis Head

1970 PRAEOP.

RA-Hip: Classification

Type II <u>Decentralization</u>

- Necrosis Head
- Destruction Rim
- Migration - upwards
  - lateral

G.E.♀ 4.2.82

RA-Hip: Classification

Type III <u>Combination</u>

- Protrusion
- Migration (upwards)
- Self-Stabilization ?

RA-Hip: Characteristics

- Osteoporosis
- Bone-defects
- Small Dimensions
- Contracture
- Polyartic. Involvement

RA-Hip: Aims of Surgery Acetabulum

- Augmentation
- Rim-Reconstruction
- Restoration Center of Rotation
- Primary Stability

RA-Hip: Demands on Implant

- Undersized Implant
  - ev. special miniature
- Diameter Head 22-36mm
- Primary Stability
- Cementless Implantation
- Accurate Planning (Templates)

R

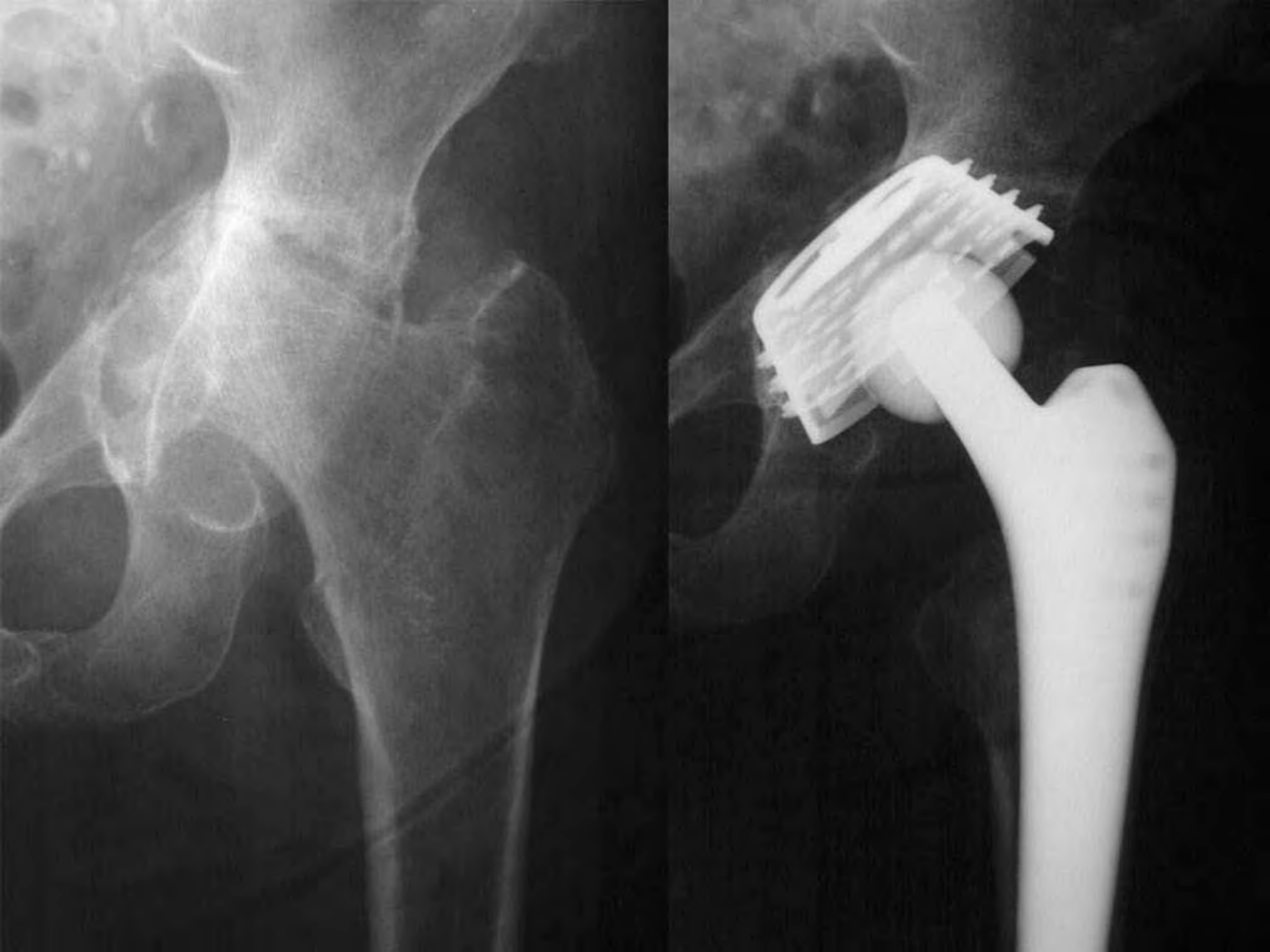

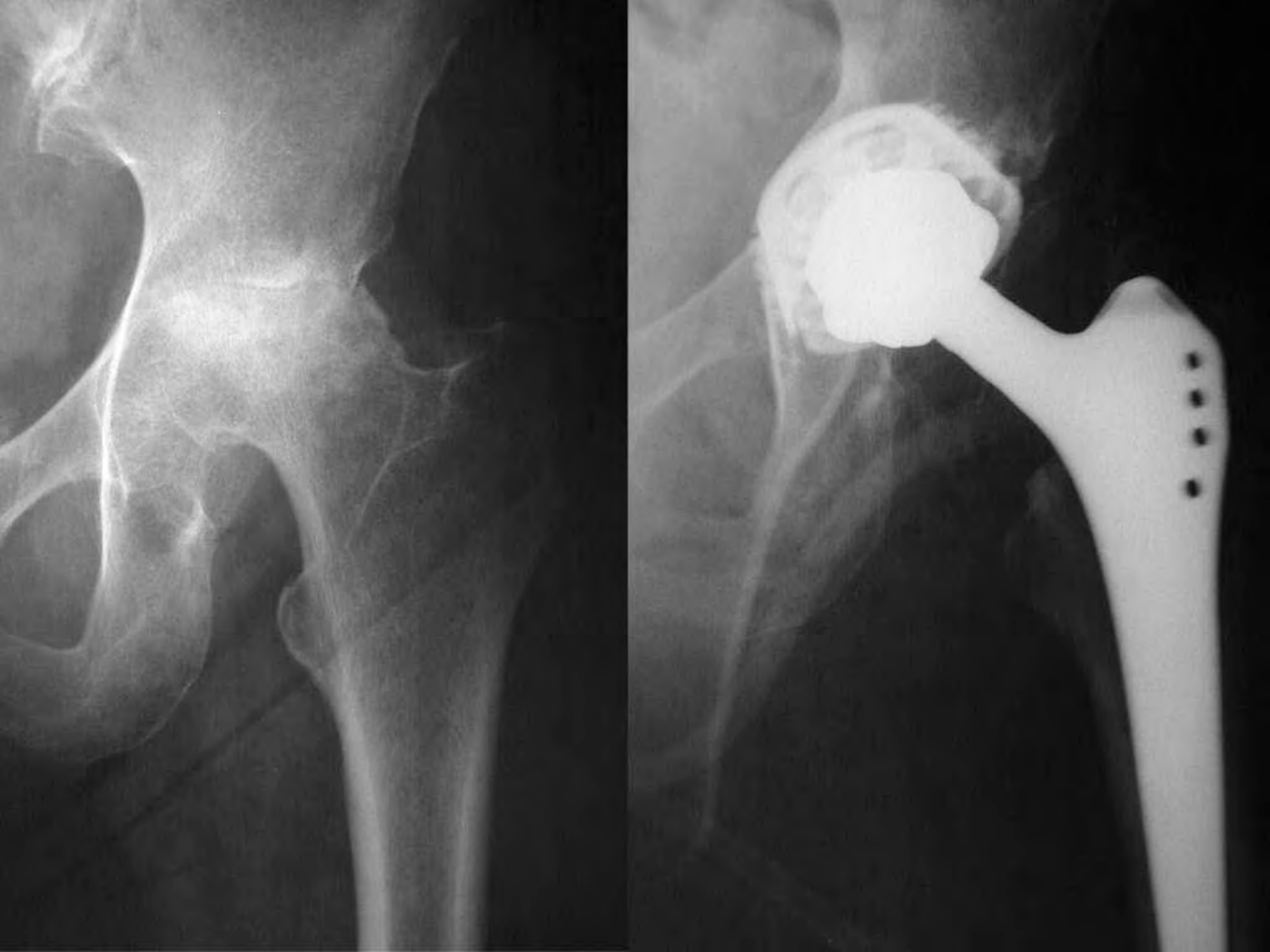

RA-Hip in JRA

- Acetabular Dysplasia
- Osteopenia
- Torsional Deformity Femur
- Narrow Femur
- Contractures

JRA: Surgical Procedure

- Complete Capsulectomy
- Tenotomies (Psoas, Adduct., Rot.)
- Osteotomy Greater Trochanter ?

RA-Hip: Aims of Surgery Femur

- Small Implant
- Limb Length Reconstruction
- No Trochanteric Osteotomy

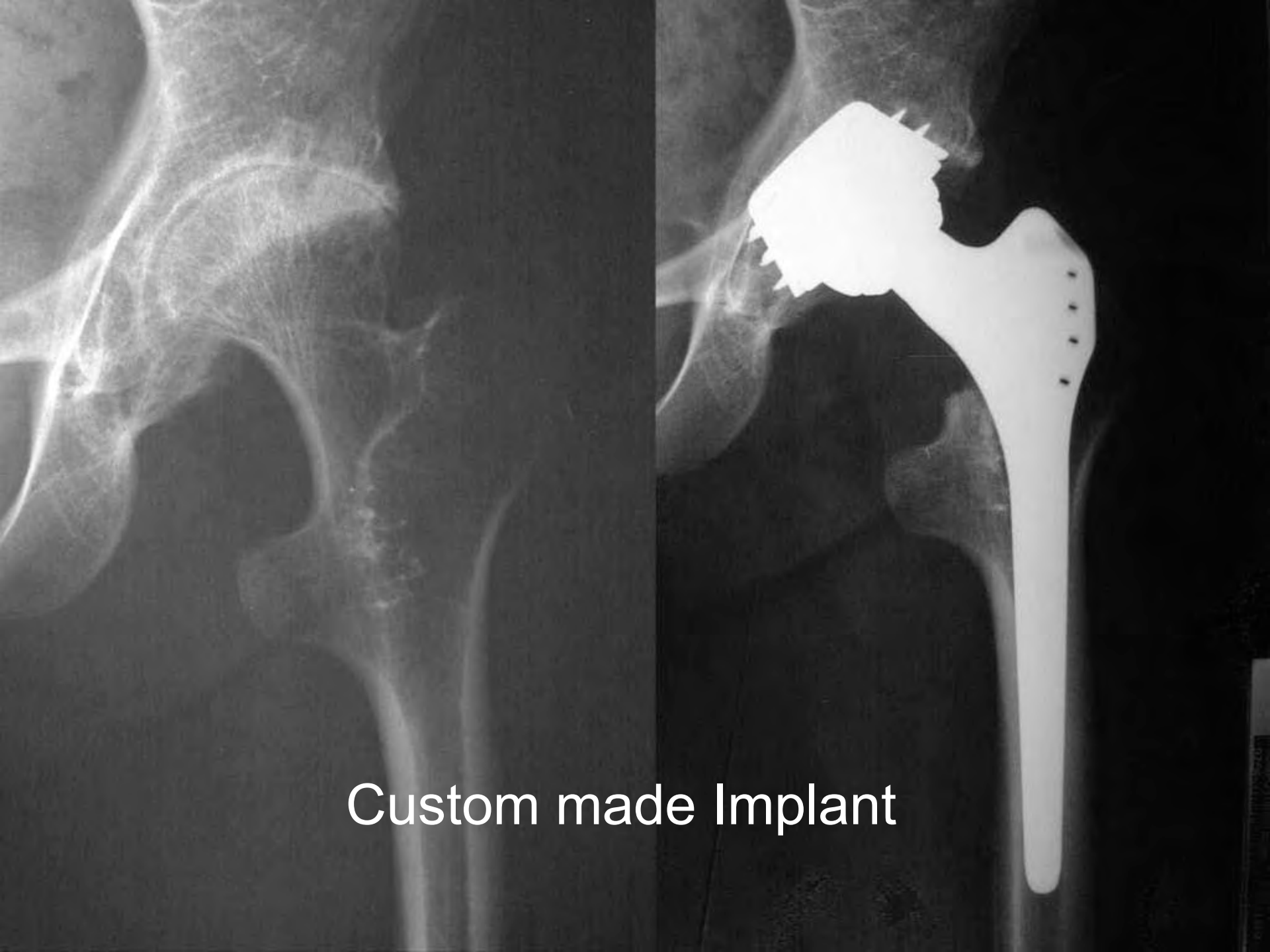
Custom made Implant

RA-Hip: Conclusion

- Implantation more difficult
- Different Morphology
- Adaptable Proceeding
- Preparation under X-Ray
- Osteoporosis no Contraindication to cementless Implantation

I
III

Synovectomie

- **Indikation**
  - **Anhaltende Synovialitis bei optimaler kons. Therapie über 3-6 Monate**
  - **Larsen 1-3**

- **Synovectomie**
  - **Stratum Synoviale**
  - **Pannus**
  - **Erosionen**
  - **Fossa intercondylaris**
  - **Seitenbandnischen**
  - **Hoffa**
  - **Posteriores Compartment**

Synovectomie

- **Spätsynovectomie**
  - **Larsen > 3**

  - **Chondroplastik, Abrasionsasrthrolplastik**
  - **Teilmenisectomie**
  - **Lat. Release**

  - **Differentialindikation zur KTEP**

Synovectomie n. Mori

4-Quadranten SE

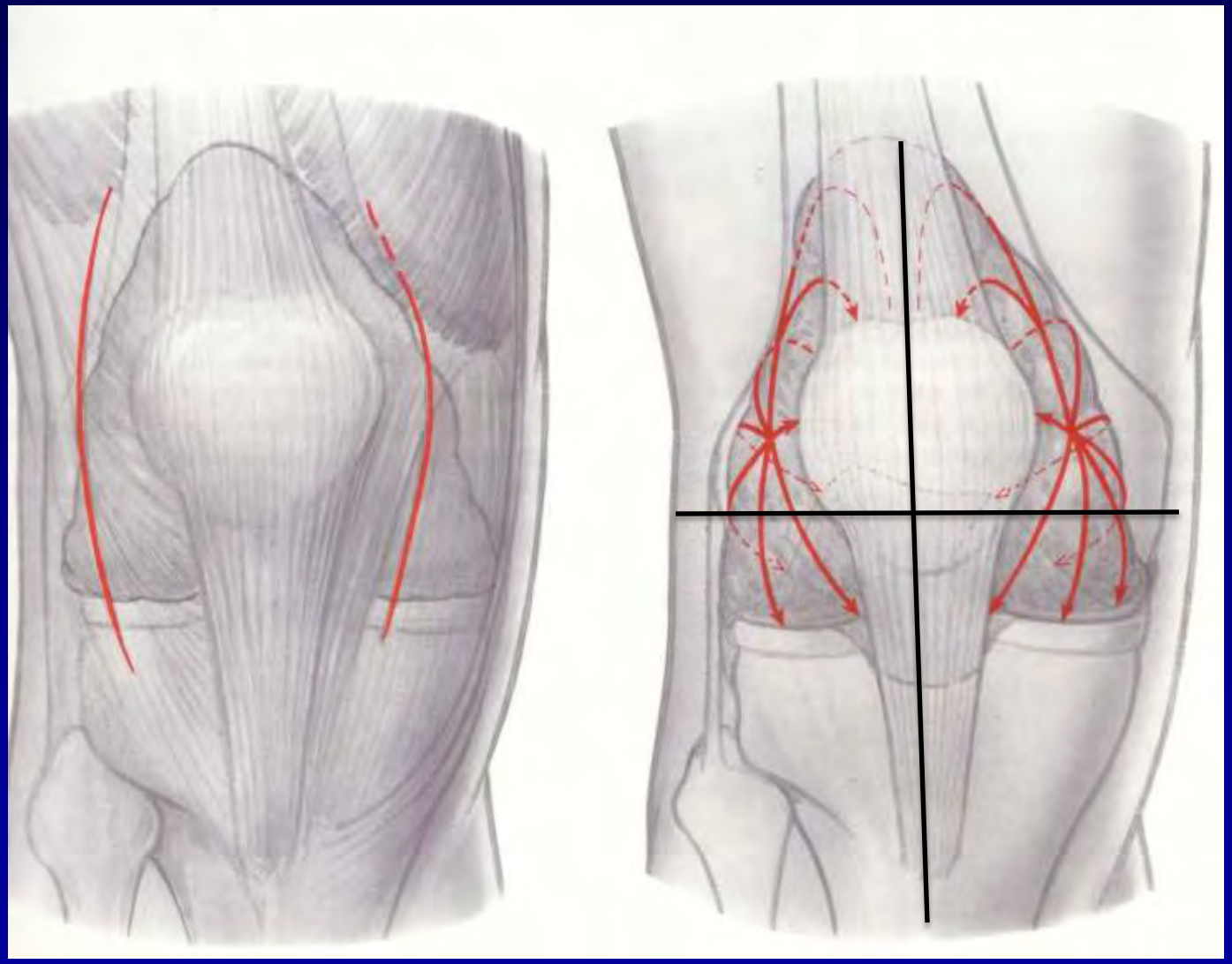

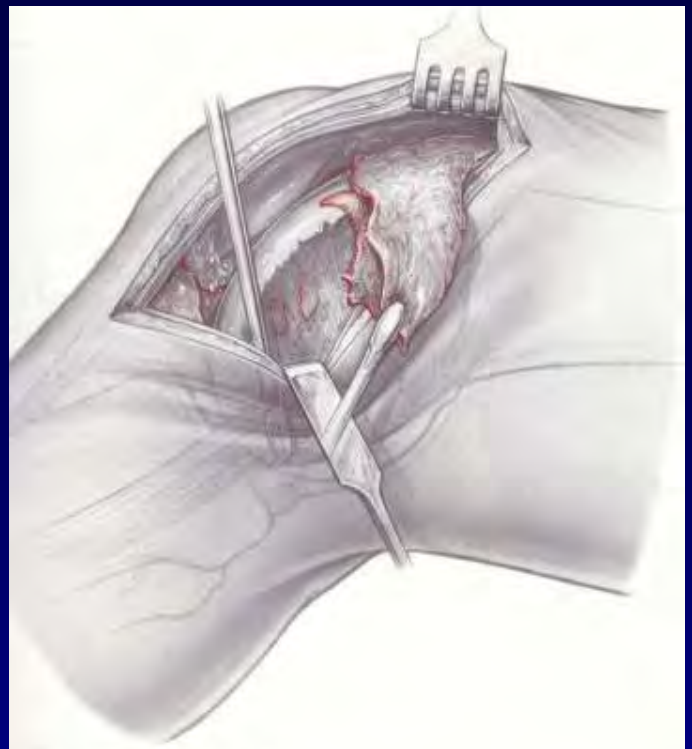

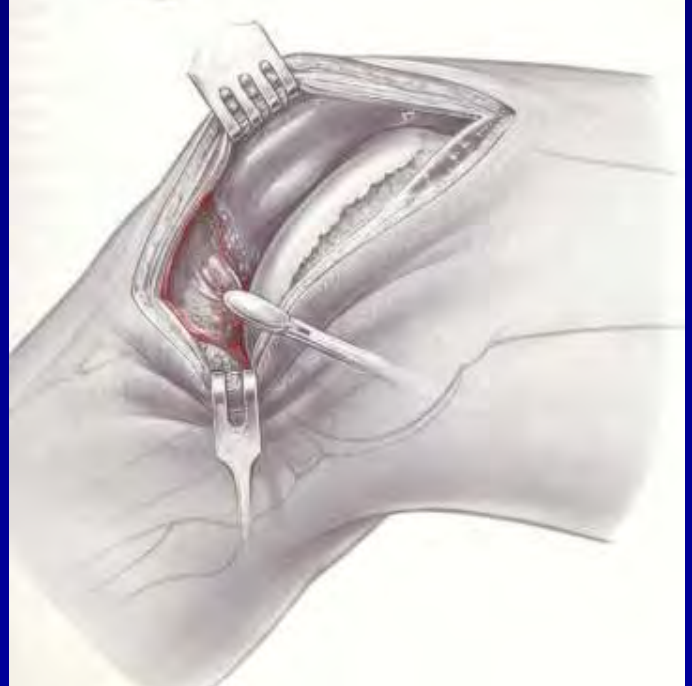

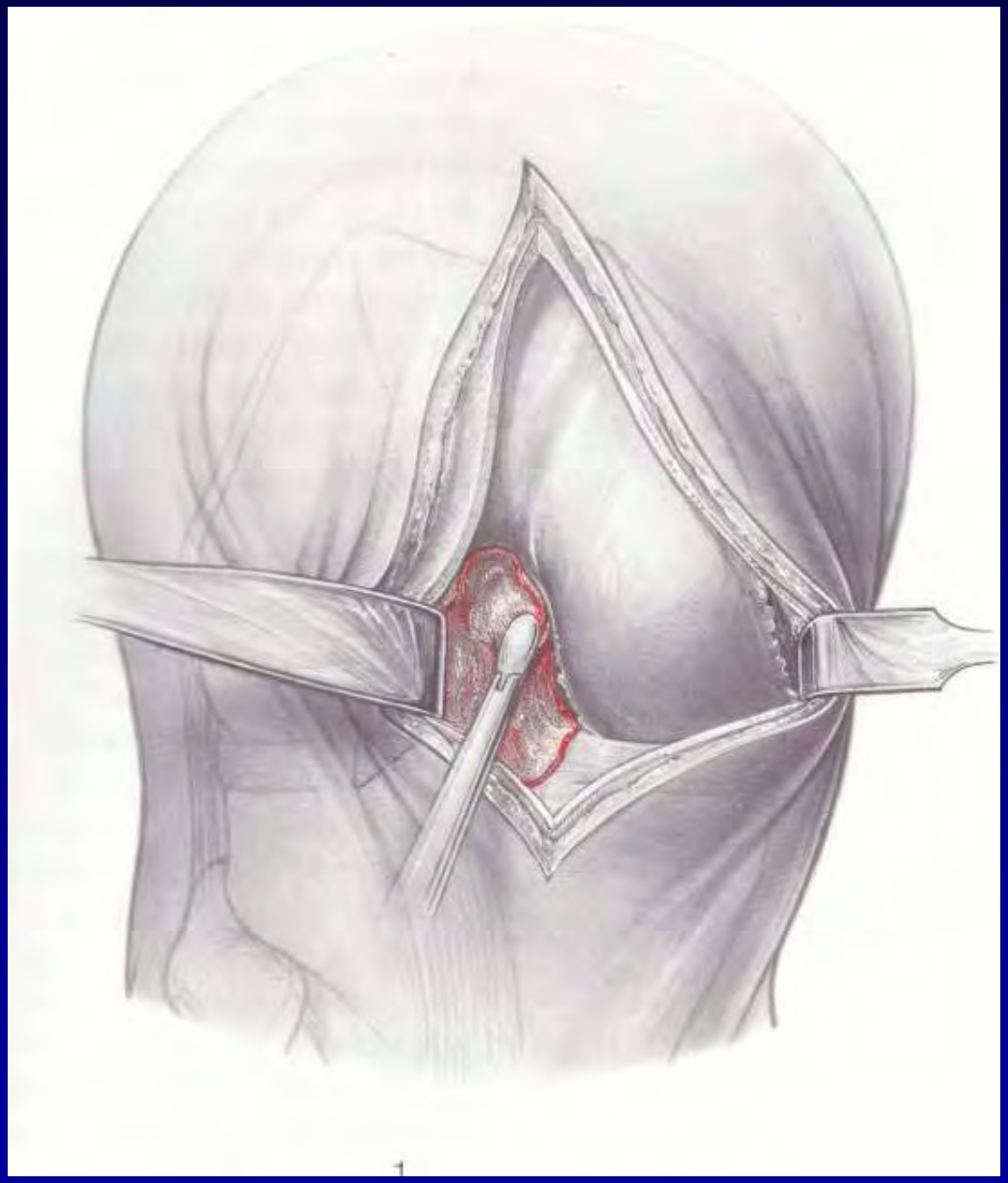

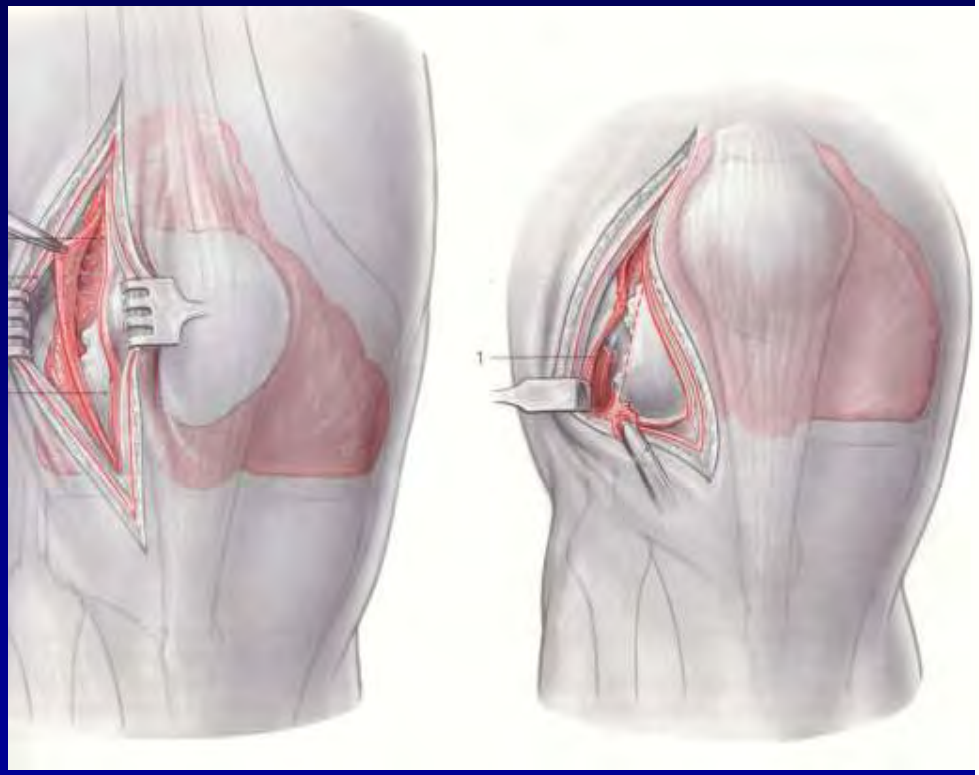
1

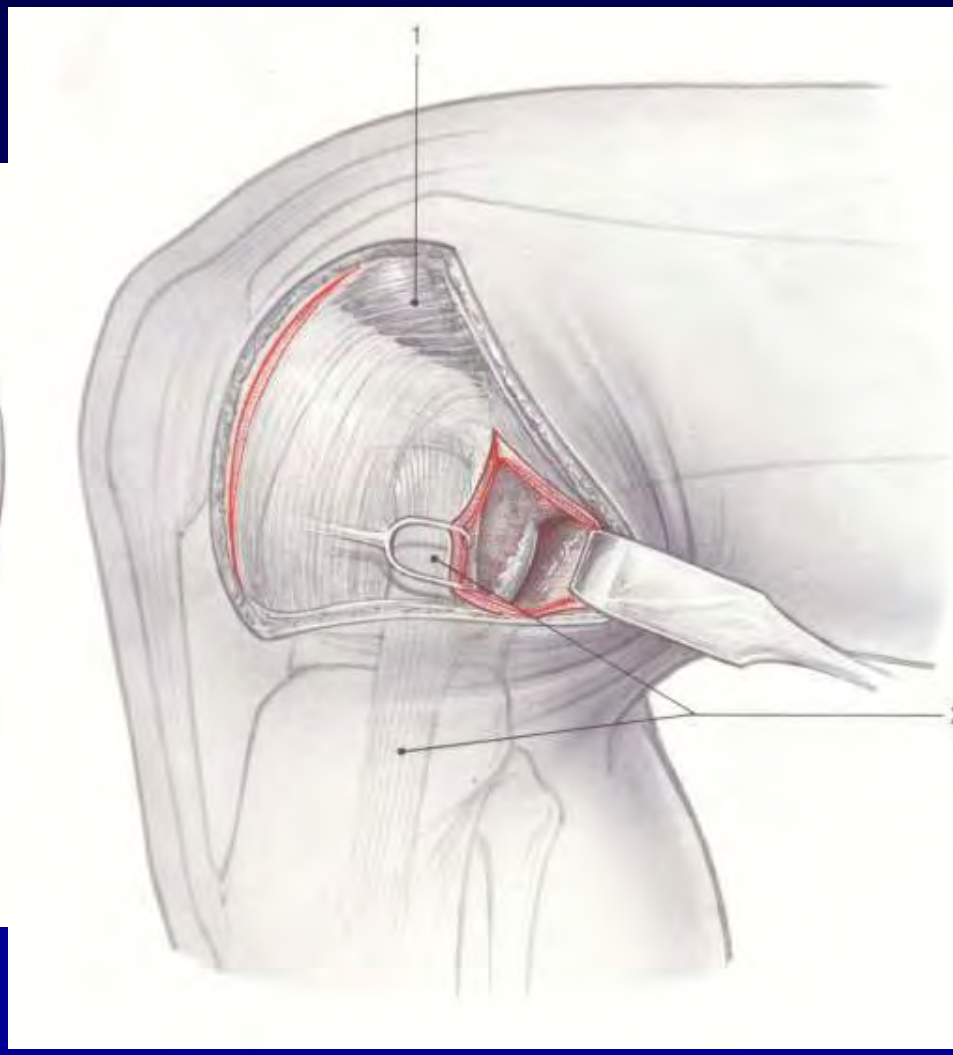
1

Bakercystenextirpation

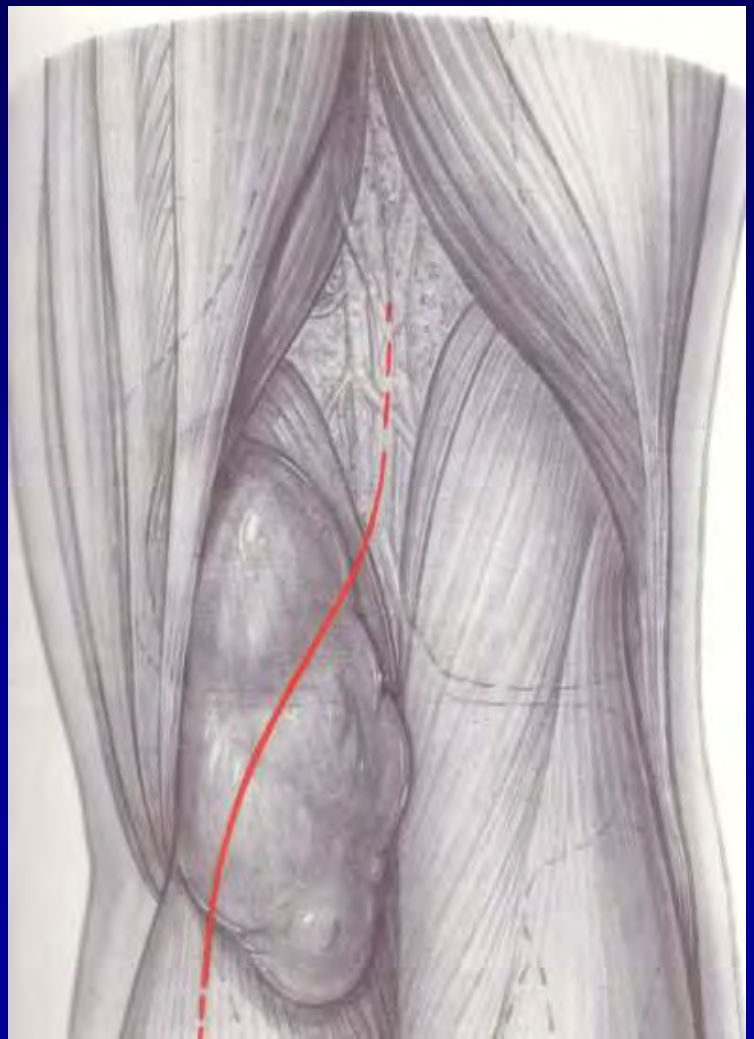

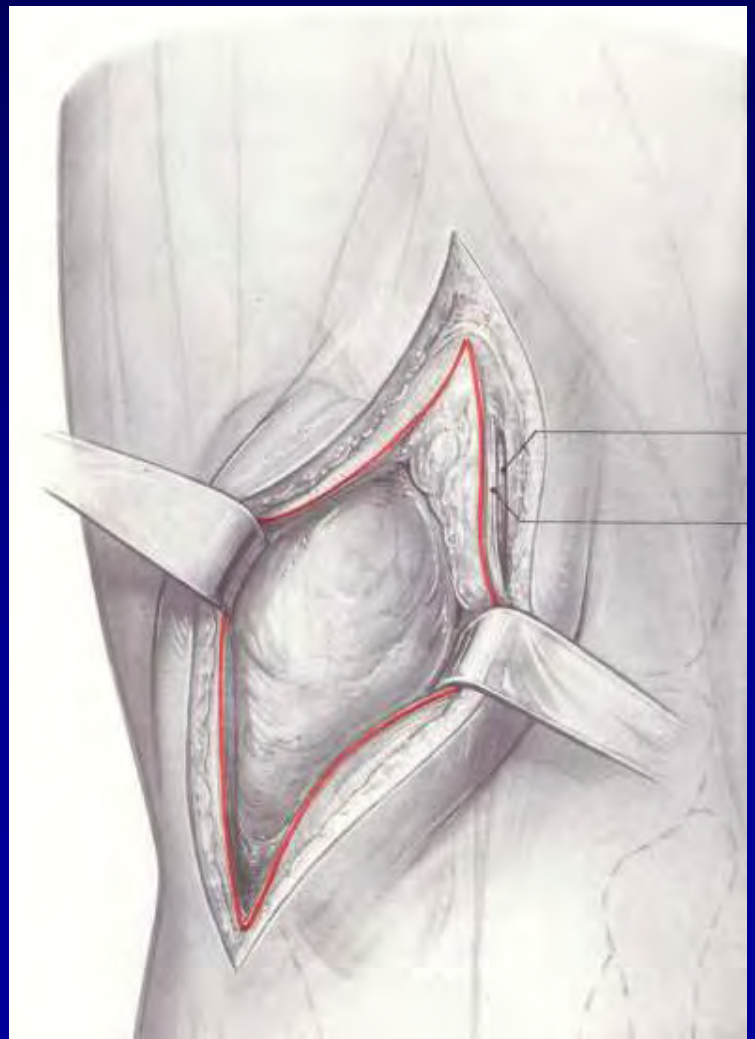

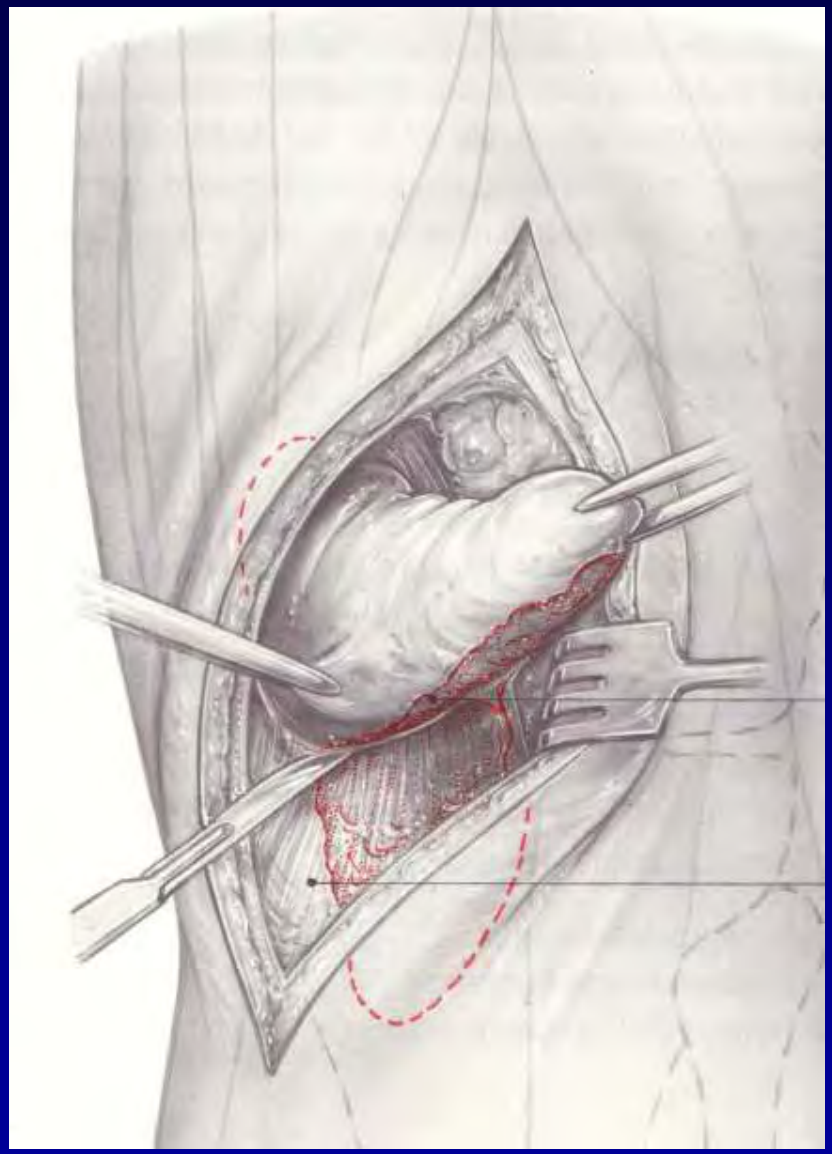

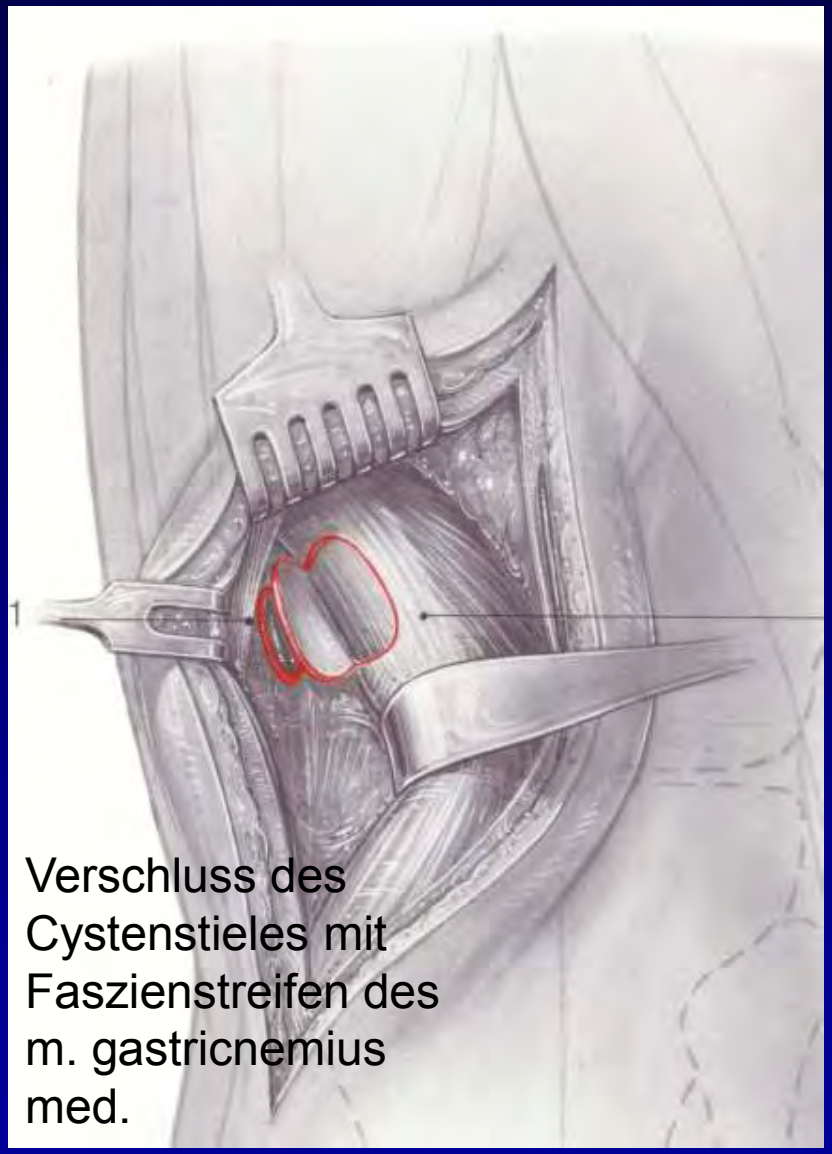

Verschluss des Cystenstieles mit Faszienstreifen des m. gastricnemius med.

Offene vs. Arthroskop. Kniesynovektomie

- In der Literatur werden differierende Ergebnisse über die Effektivität der Methoden angegeben
- Nach einer endoskopischen Synovektomie ist praktisch immer eine Synoviorthese anzuschließen
- Wir geben der offenen Synovektomie wegen der größeren Radikalität den Vorzug

Comparison between the arthroscopic and open synovectomies for rheumatoid knee--a retrospective and random study on the results of the two methods

Ryumachi. 1995 Dec;35(6):880-8.

***Ryu J*, *Saito S*, *Honda T*, *Shimakura Y*, *Sano S*.**

Arthroscopic synovectomy resulted in less post operative pain, and there was no restriction of ROM after surgery, no need for postoperative rehabilitation, shorter hospital stay, lower incidence of osteoarthritic changes, and earlier return to the daily life. However, as synovial membrane removal was unavoidably insufficient, the effect of surgery lasted for only 18 months on average and recurrence of synovitis was observed in 73 % of patients

Open synovectomy meant relatively greater invasion and postoperative pain. Due to the restricted ROM in some cases, postoperative treatment was required and the hospital stay tended to be prolonged. Nevertheless, the recurrence rate was only 37 % during follow-up and the effect of surgery persisted for an average of 75 months, much better than that of arthroscopic synovectomy.

Arthroscopic versus open synovectomy in the rheumatoid knee

- **N. Matsui1 , Y. Taneda1, H. Ohta1, T. Itoh1 and S. Tsuboguchi1**
- ***Int. Orthop. 13,(1) 1989***

- **Summary:** We report the clinical and radiological results after arthroscopic synovectomy (41 knees) and open capsulosynovectomy (26 knees) in patients with rheumatoid arthritis, with an average follow-up of more than ten years. The clinical outcome was much the same in both groups, but there was gradual deterioration, especially after eight years. **Radiological changes of osteoarthritis were worse in the knees treated by open capsulosynovectomy compared with the arthroscopic group**. Arthroscopic synovectomy has many advantages and we believe that it is better than open capsulosynovectomy for patients with rheumatoid arthritis of the knee.

HISTOLOGIE

VILLÖSE HYPERTROPHIE
DECKZELLPROLIFERATION
EXULCERATION
FOLLIKULÄRE INFILTRATION
LYMPHOPLASMAZELLULÄR
FIBRINOIDE NEKROSEN
PALISADENZELLEN

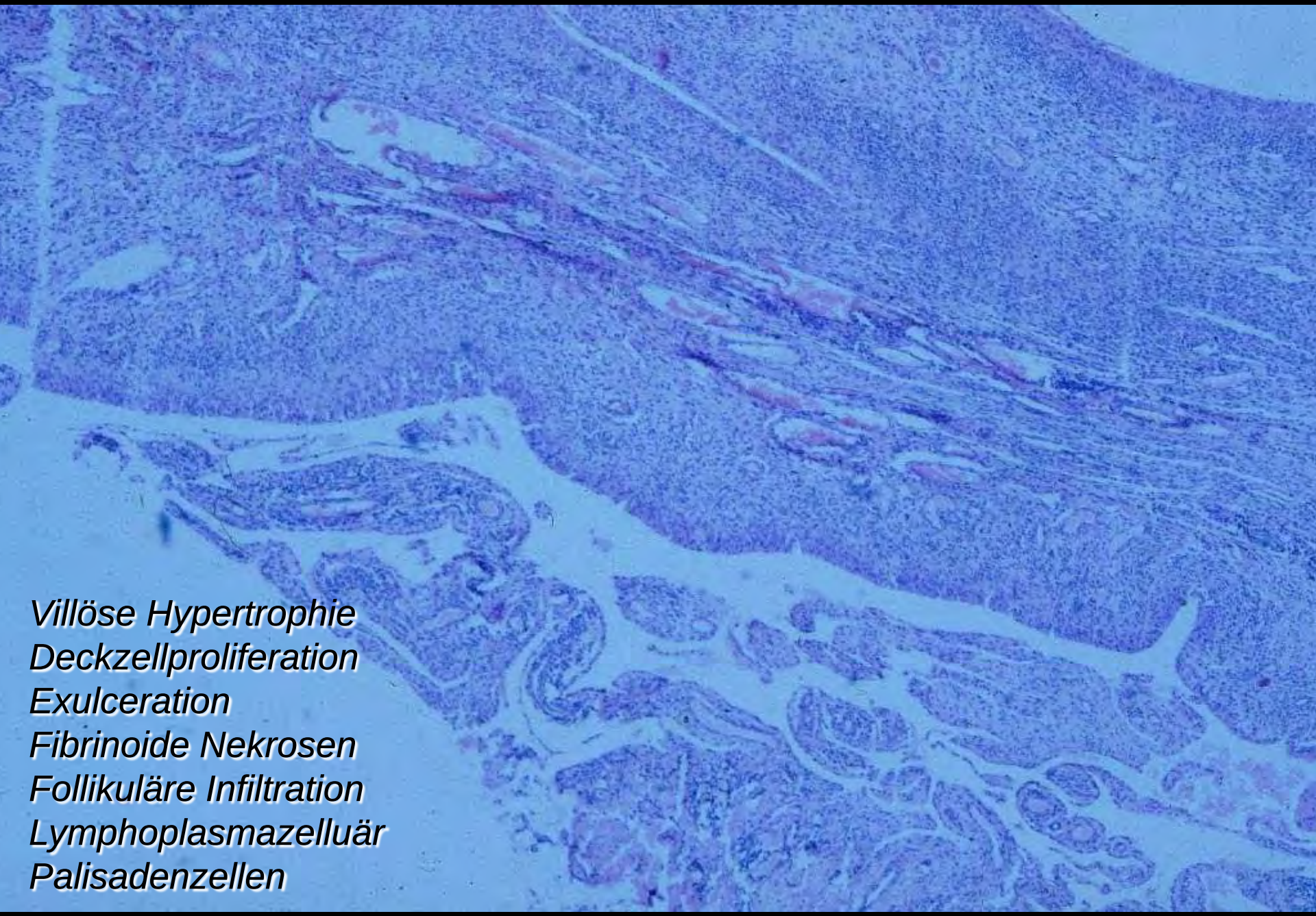
Villöse Hypertrophie
Deckzellproliferation
Exulceration
Fibrinoide Nekrosen
Follikuläre Infiltration
Lymphoplasmazelluär
Palisadenzellen

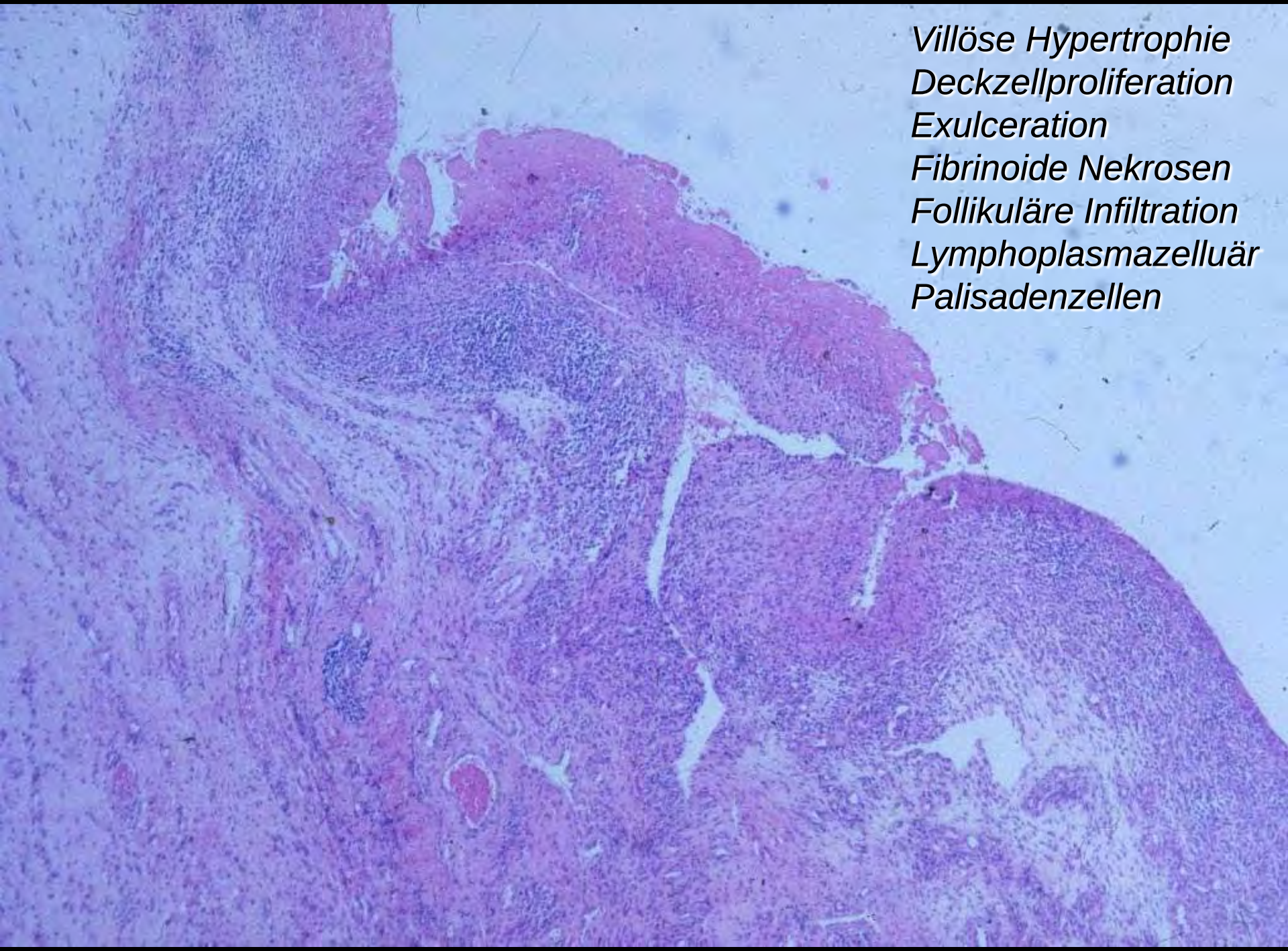
Villöse Hypertrophie
Deckzellproliferation
Exulceration
Fibrinoide Nekrosen
Follikuläre Infiltration
Lymphoplasmazelluär
Palisadenzellen

Synovitis vor Synovektomie

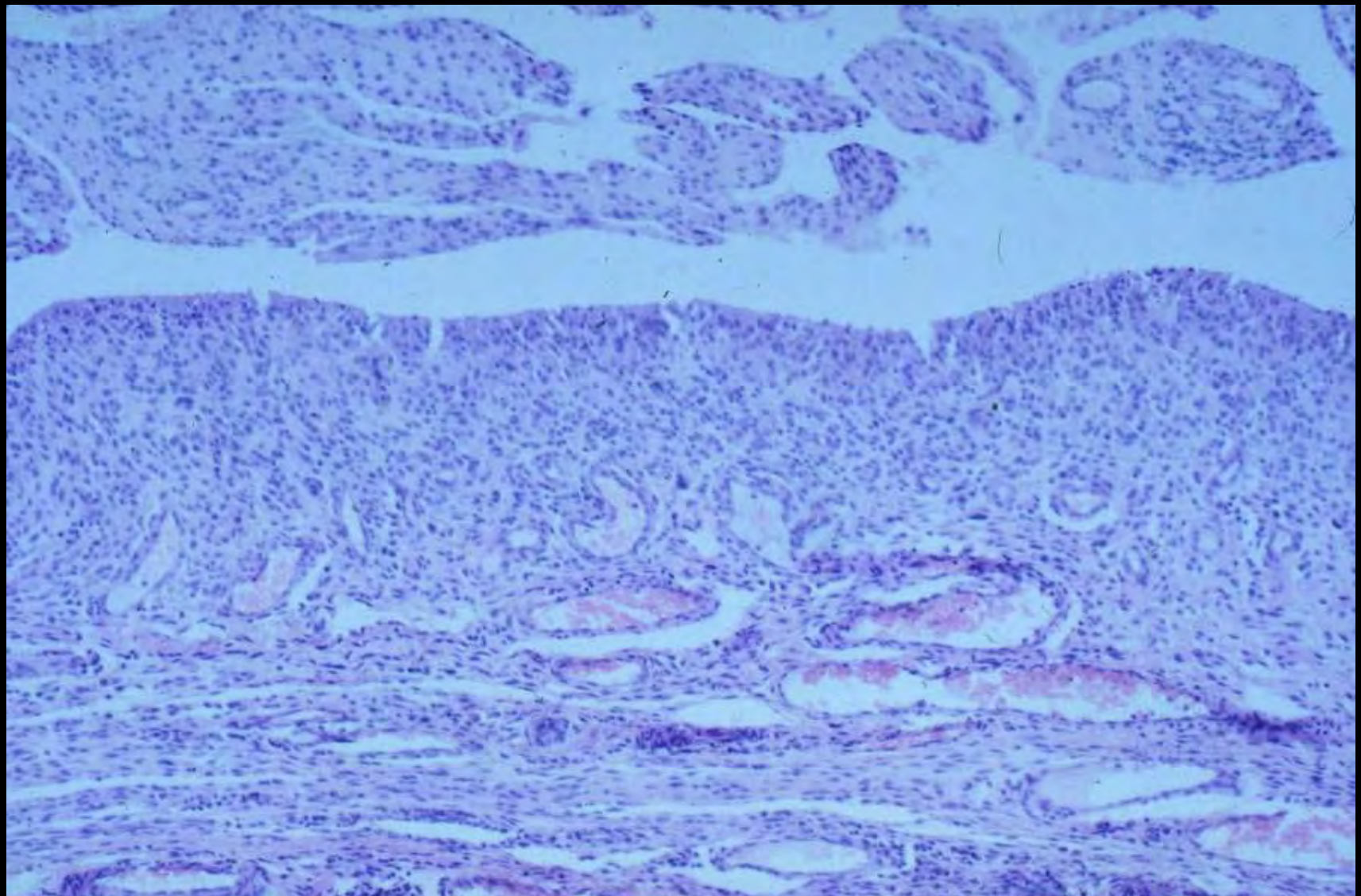

Regenerierte Synovialis nach Synovektomie

Vernarbung, Regeneration, mäßige Entzündungsaktivität

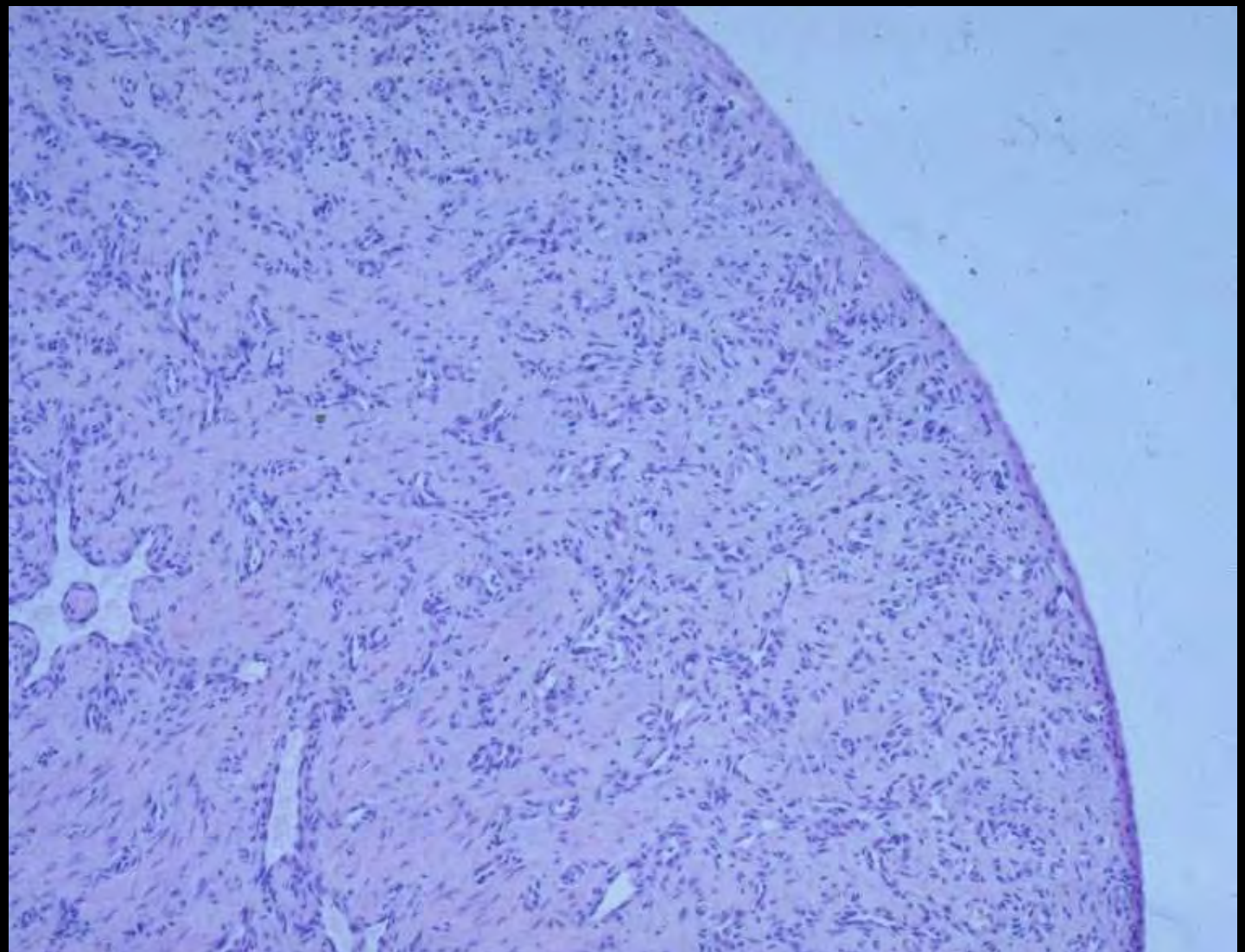

Der laterale Zugang zum Kniegelenk

Lateraler Hautschnitt

Coronale Z-Plastik

Erhalten des Hoffa´schen Fettkörpers

Subperiostale Elevation des Tub. Gerdy

Tractus Iliotibialis Release

Mediale Eversion der Patella

Subperiostale Elevation der Tuberositas

Tuberositasosteotomie

Osteophytenentfernung

Release posterolaterales Kompartment (Popliteus, Arcuatum, Gastrocnemius)

Verlängerung Lig. coll. lat

Verlängerung Bizepssehne

Verkleinerung Fibulaköpfchen

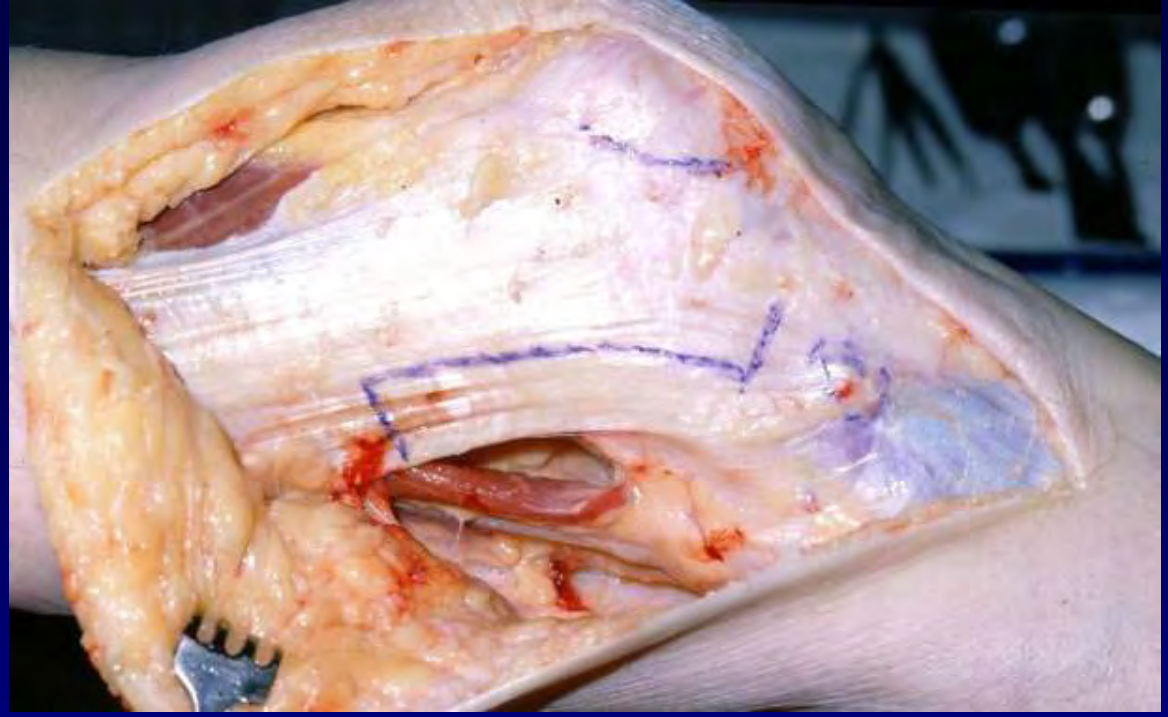

Tractusverlängerung durch
Z - Plastik

Tractusverlängerung durch
Multiple Stichelung

Zusätzliche Lösung
der Kaplanfasern

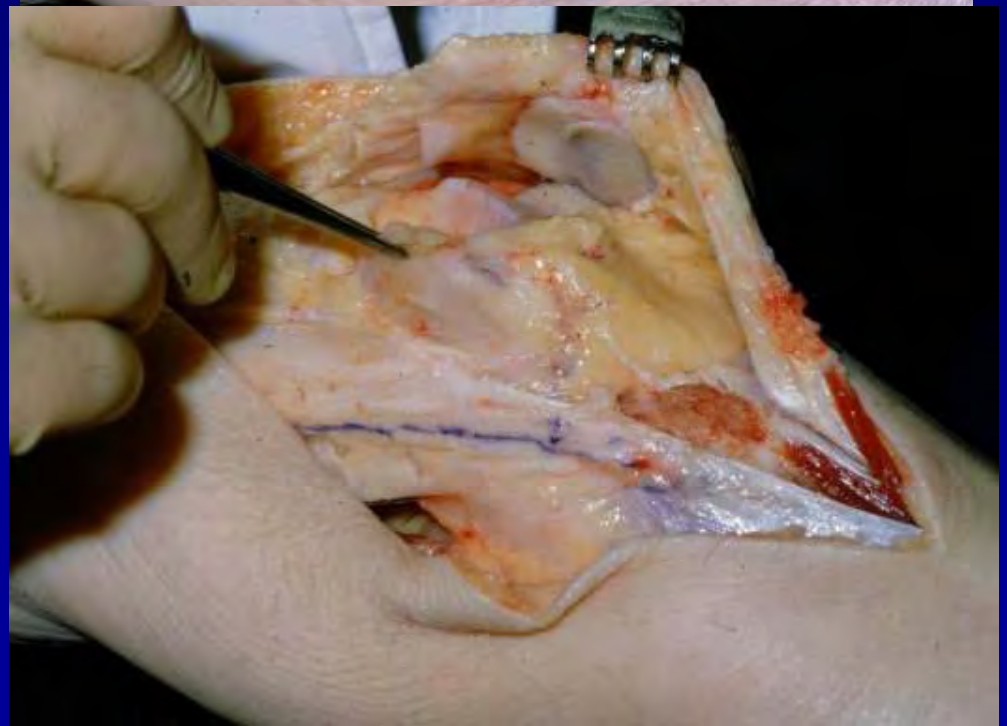

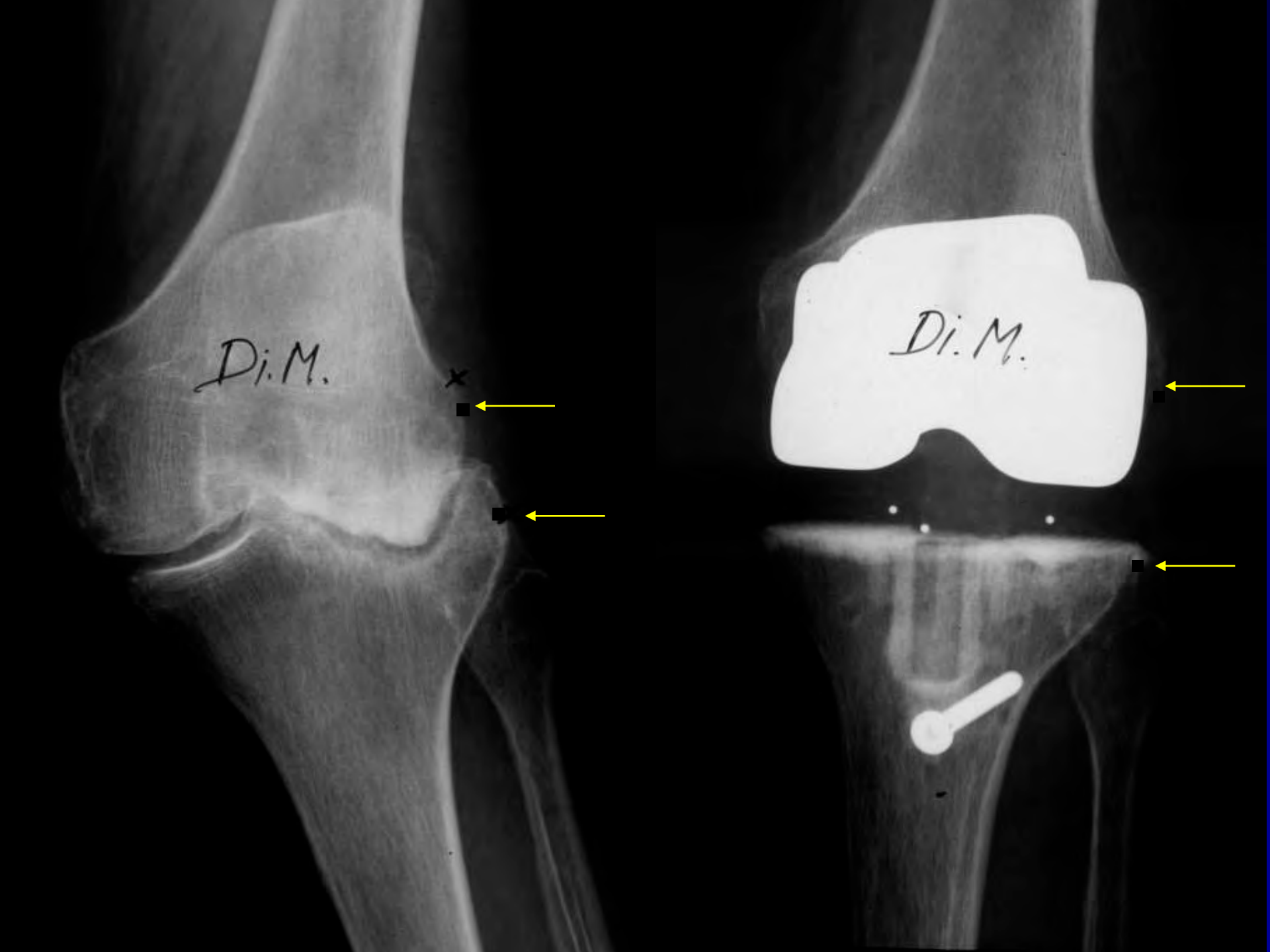
Di. M.
Di. M.

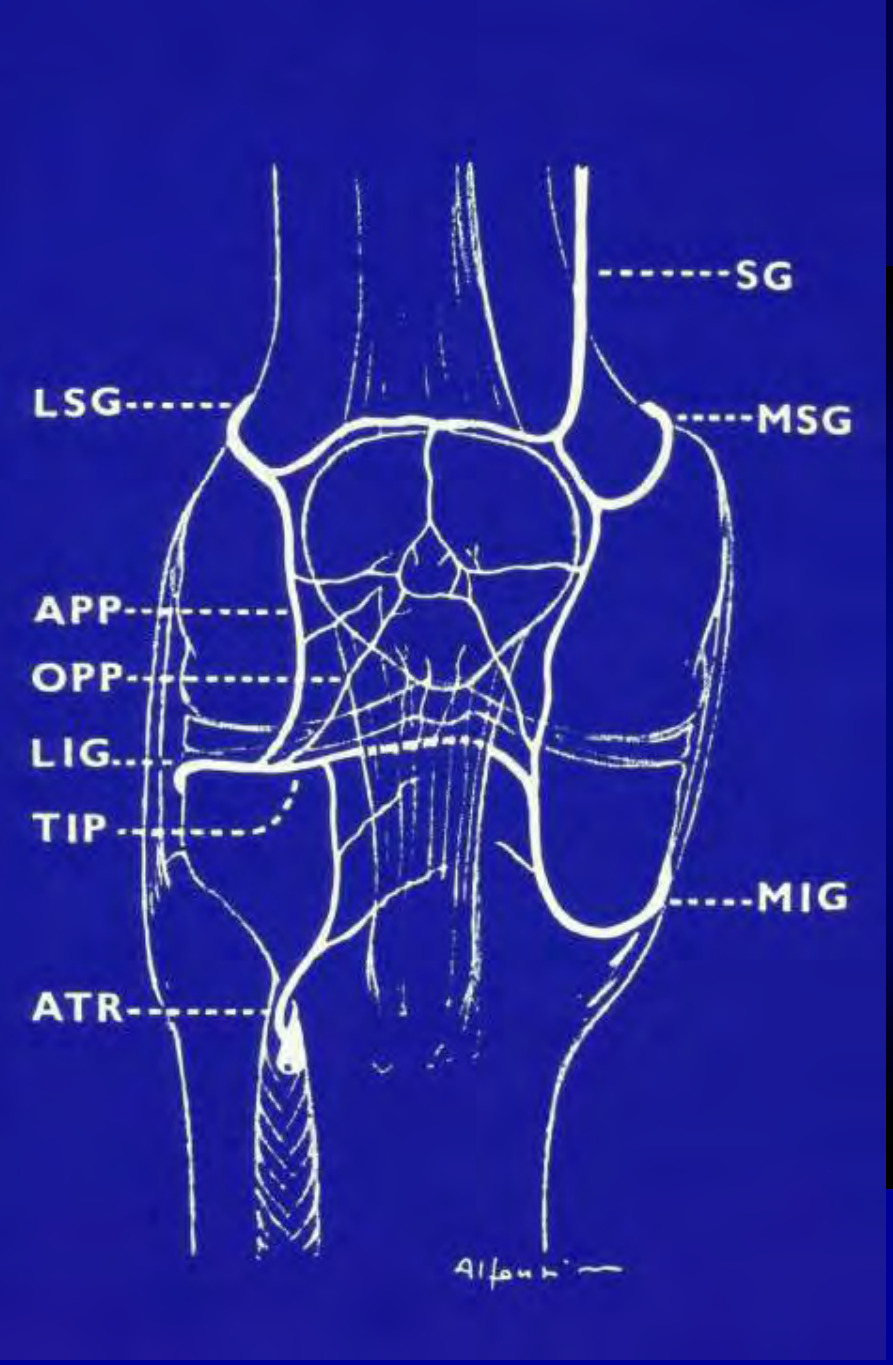

Coronare Z-Plastik

Schnittführung

Synovialis

Kapsel

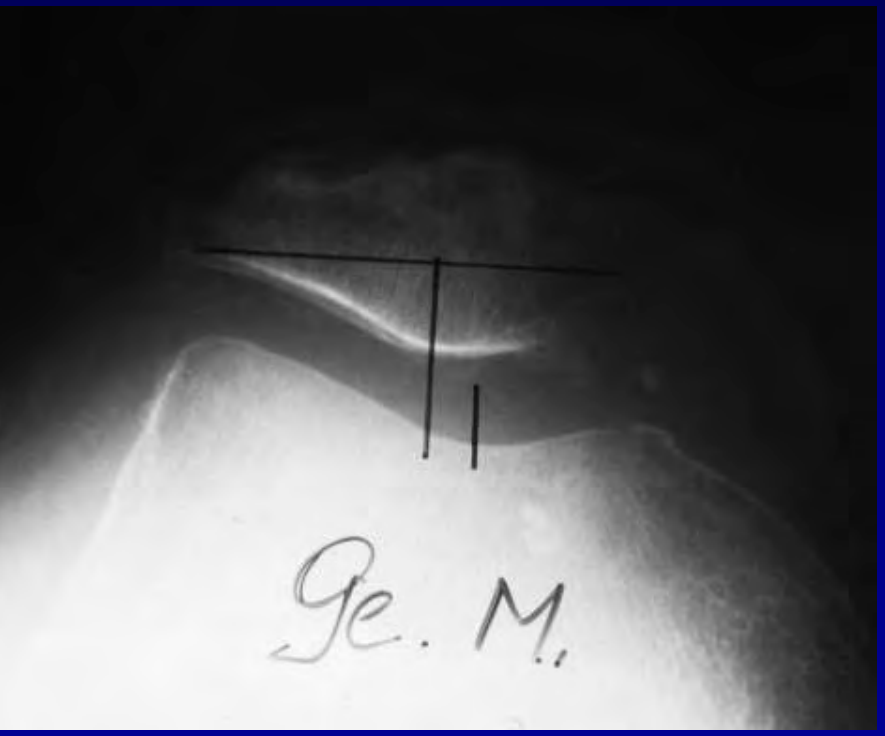
Ge. M.

Ge. M.

Tuberositasosteotomie

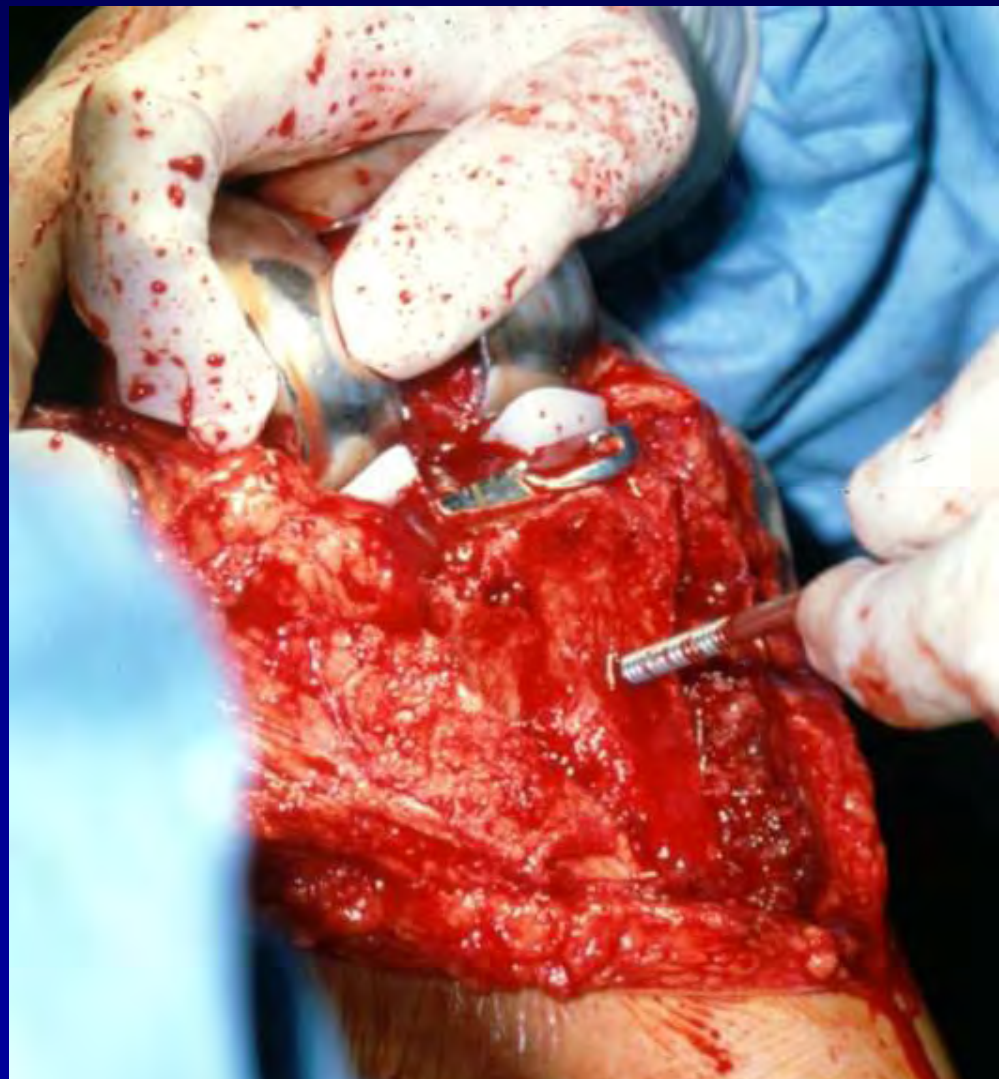

Kapselverschluss durch Hoffa möglich

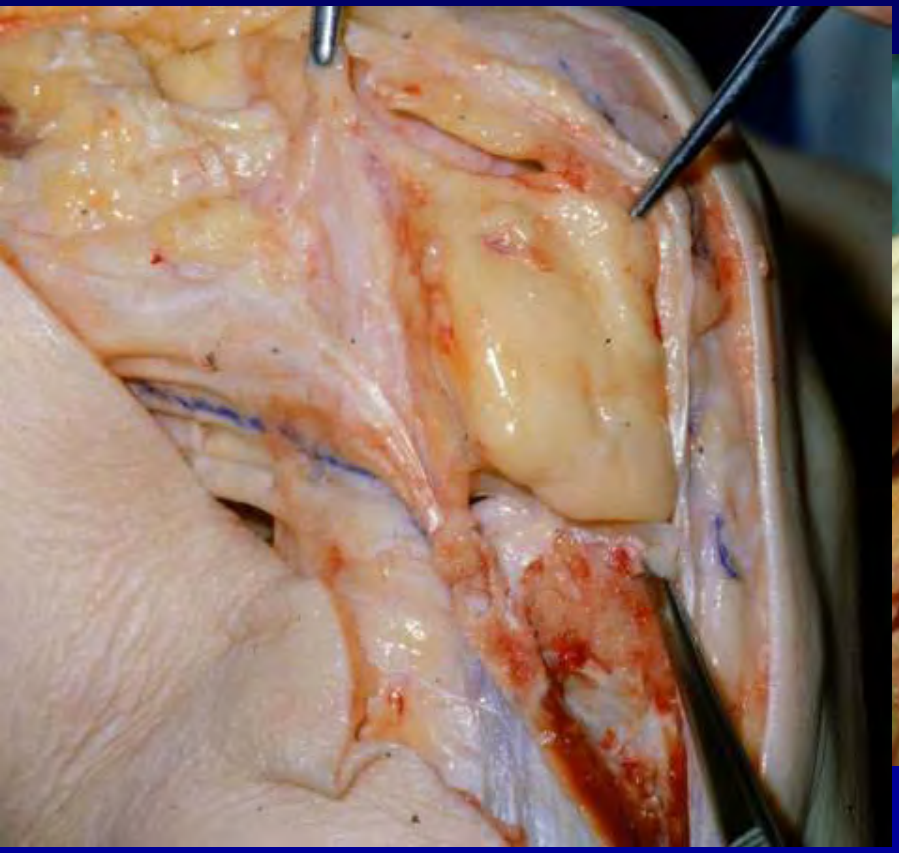

Hoffavergrößerung (Filet Technik)

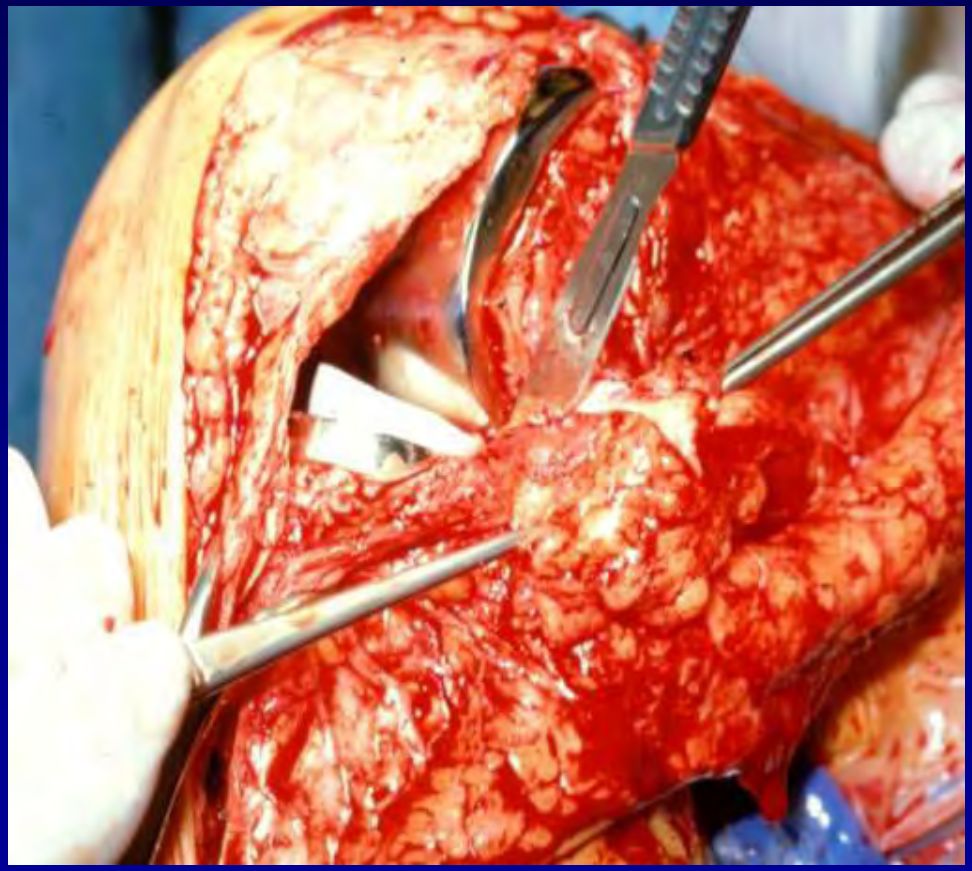

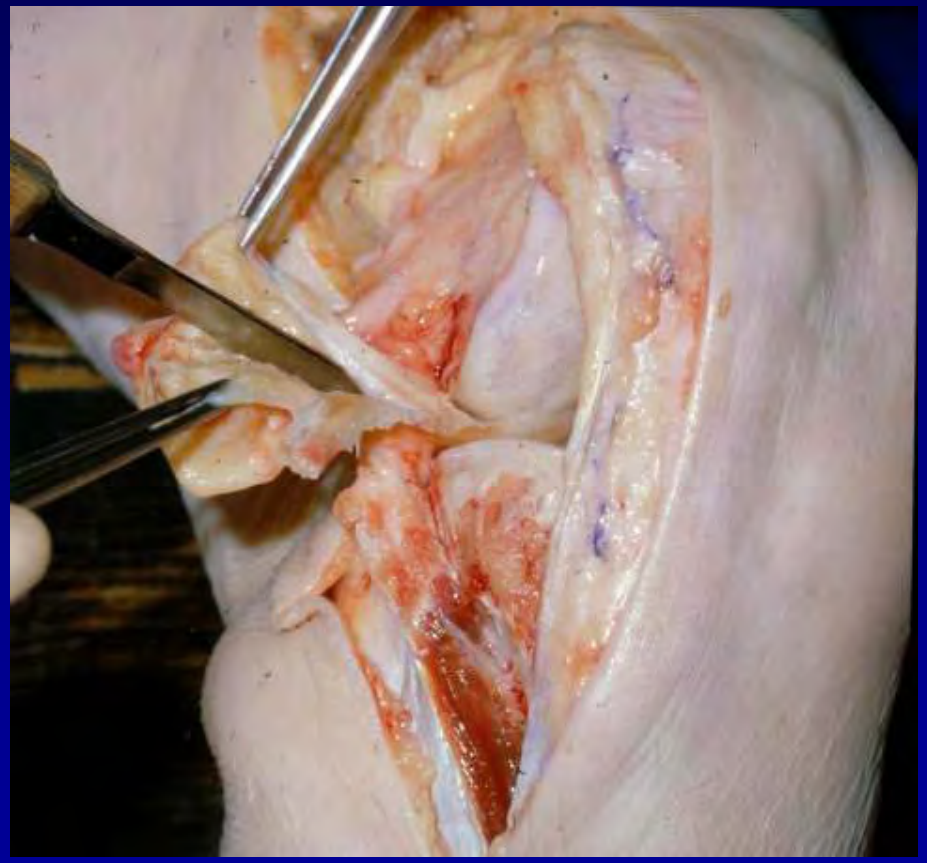

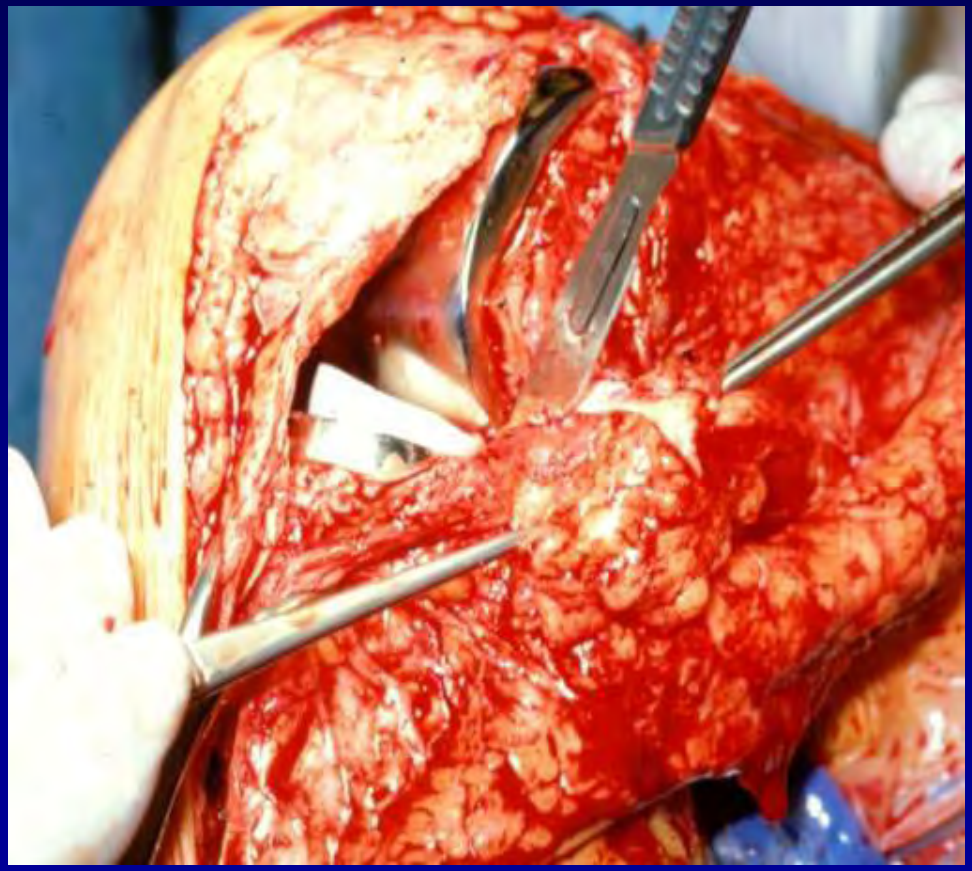

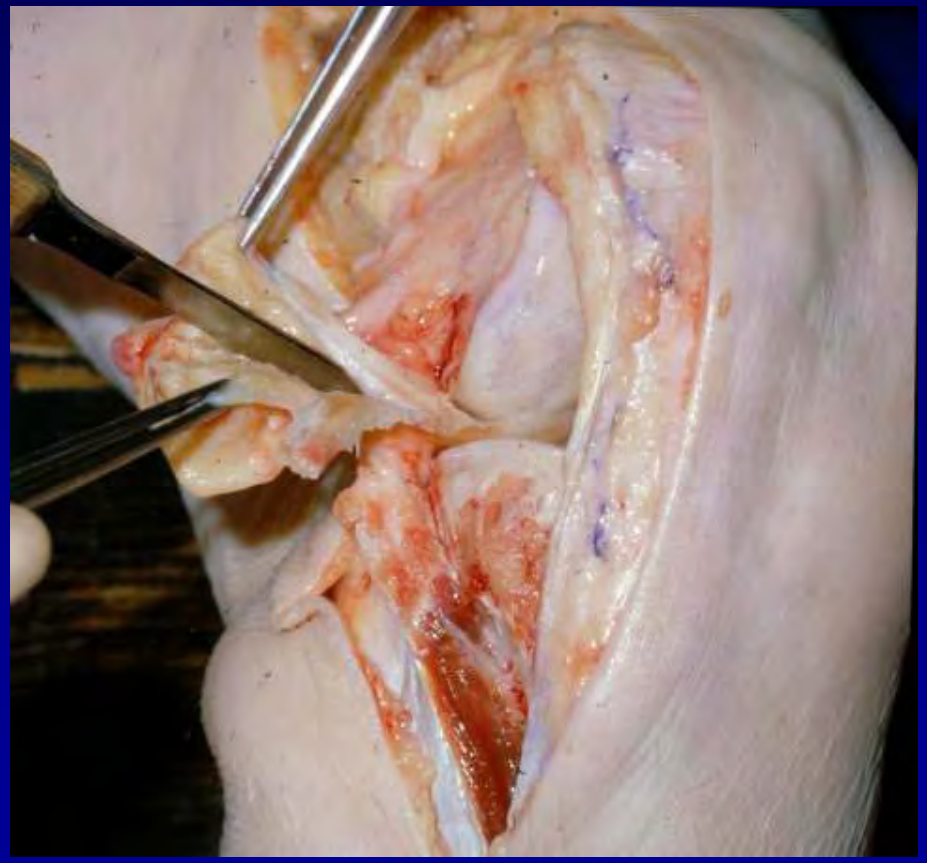

Saecundäre Ligamentäre Insuffizienz

Secundäre Ligamentäre Insuffizienz

Beim rheumapatienten sec. Insuff. Des hintern Kreuzbandes möglich, daher kein PCL Erhalt anzustreben

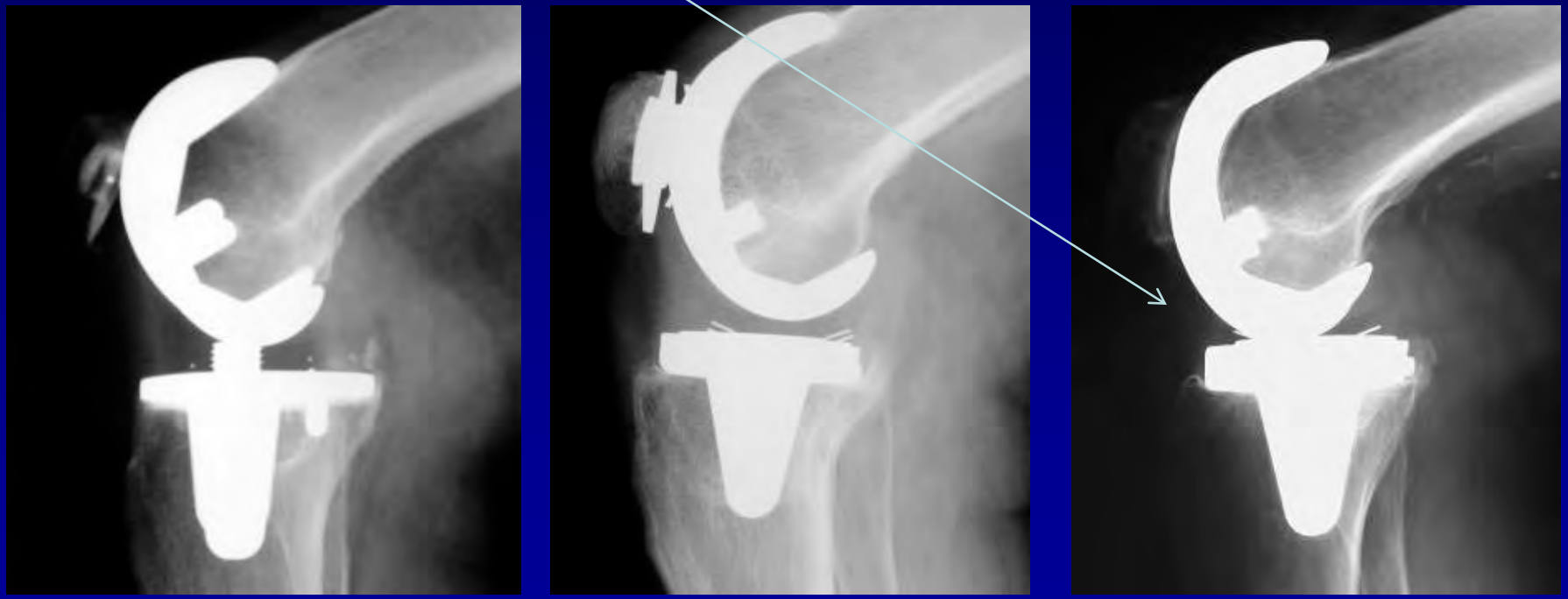

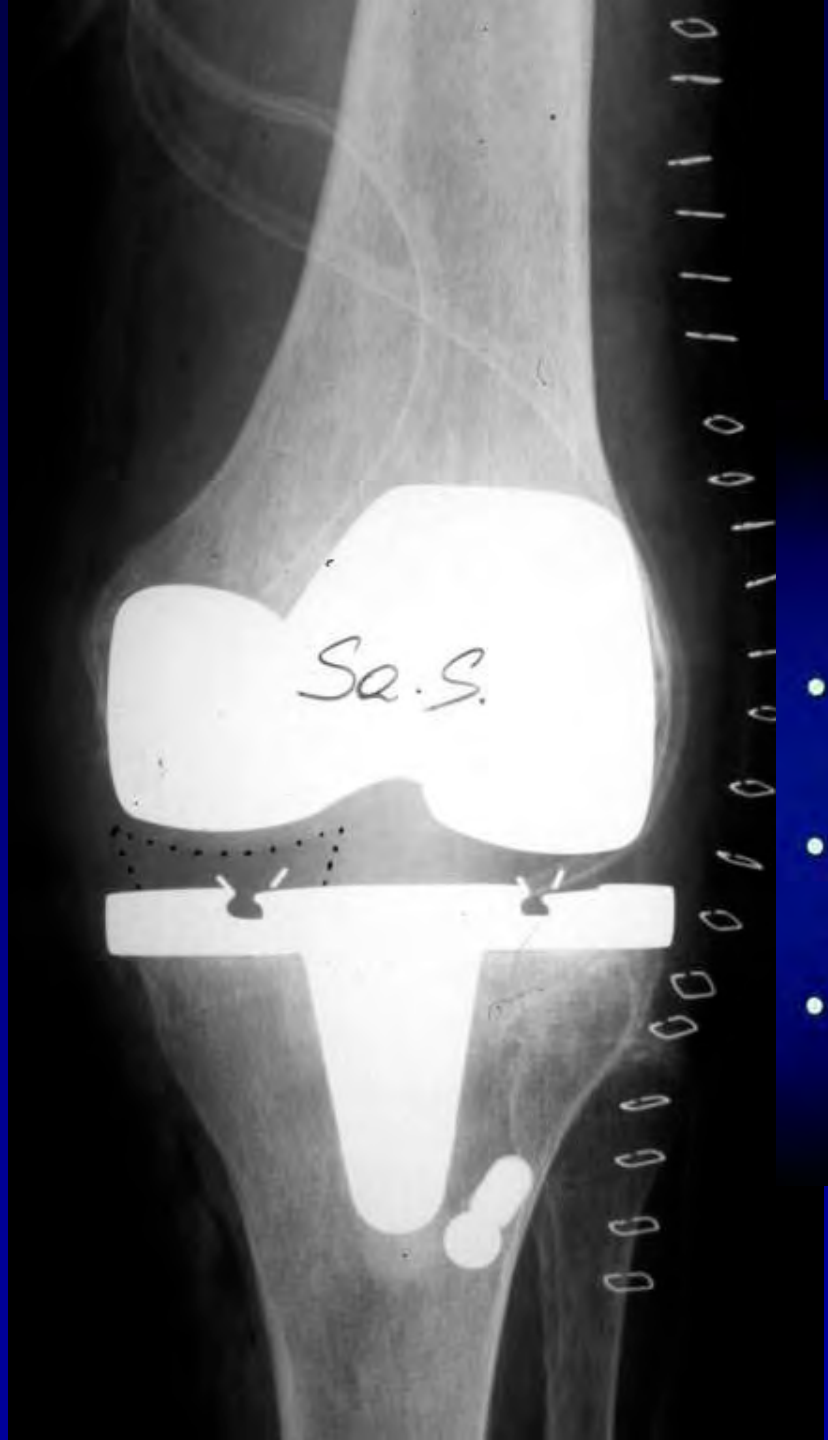

Potentielle Komplikationen

- Fehlrotation der Tibiaschnittlehre - Varustilt
- Fehlrotation der Tibiakomponente - Abrieb
- Mangelhaftes Release lateral

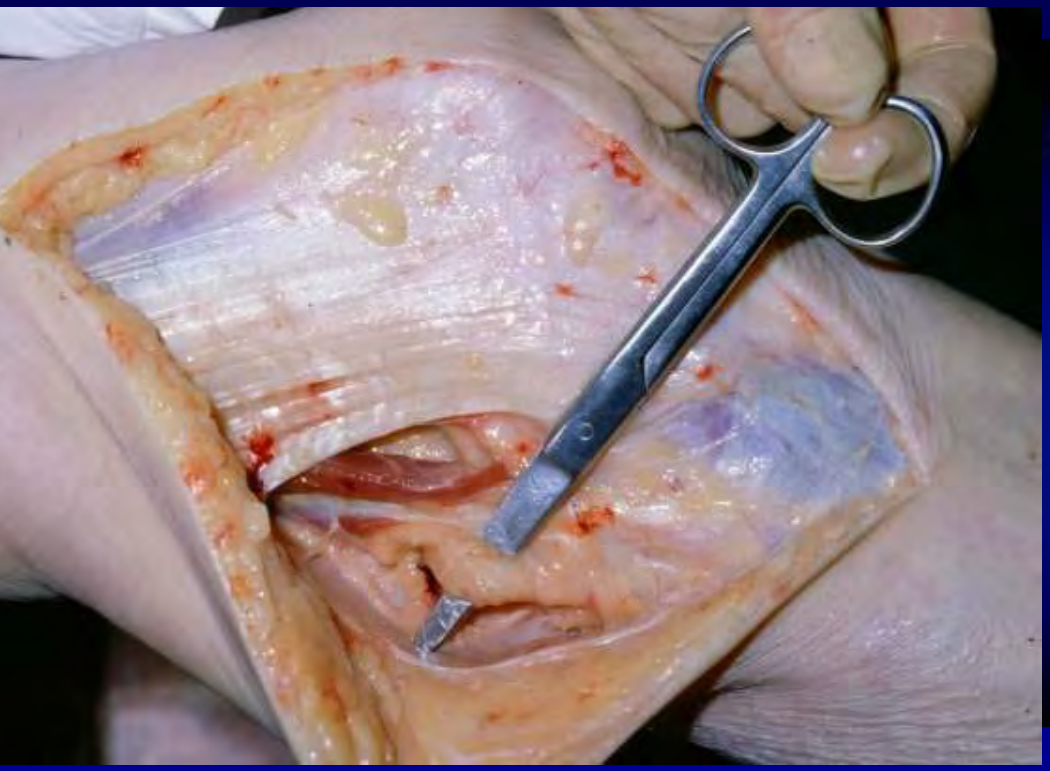

Potentielle Komplikationen

- Tuberositasinstabilität
- Tibiakopfsprengung
- Peronaeusparese
- Hämatom
- Kompartmentsyndrom

Probleme des medialen Zuganges

- ***Geringe Übersicht und schlechter Zugang auf laterale Strukturen***
- ***Subluxationstendenz der Patella***
- ***Patellarelease - Durchblutung***

Vorteile des lateralen Zuganges

- ***Stufenweiser Ausgleich schwerster Deformitäten***
- ***Normales Gleitverhalten der Patella***
- ***Durch Kapselerweiterung Schmerzreduktion u. ROM-Verbesserung***
- ***Ausgleich der Bandbalance***
- ***Normalisierung der Kinematik***

Radiologische Veränderungen am OSG nach Larsen

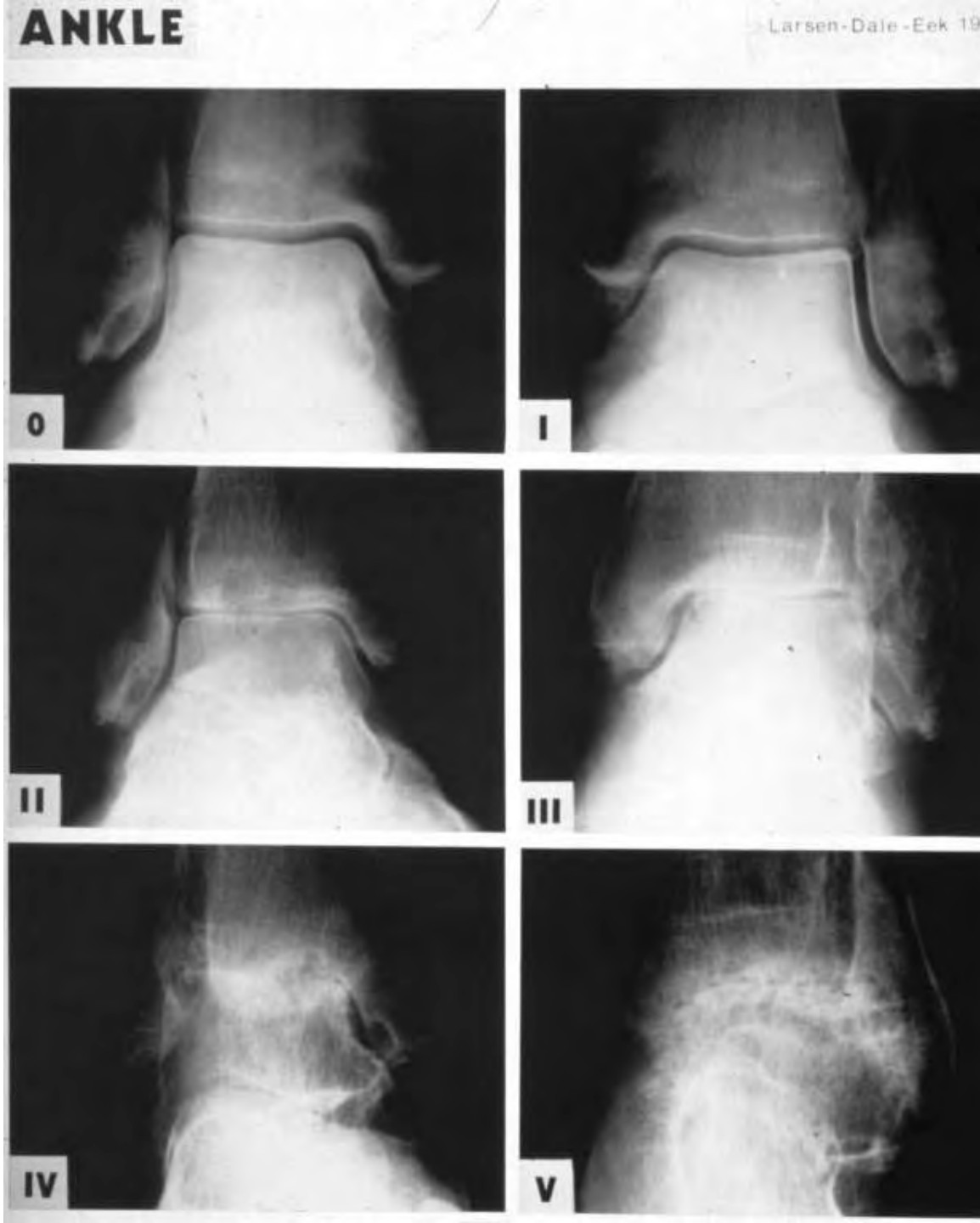

Radiologische Veränderungen am USG nach Larsen

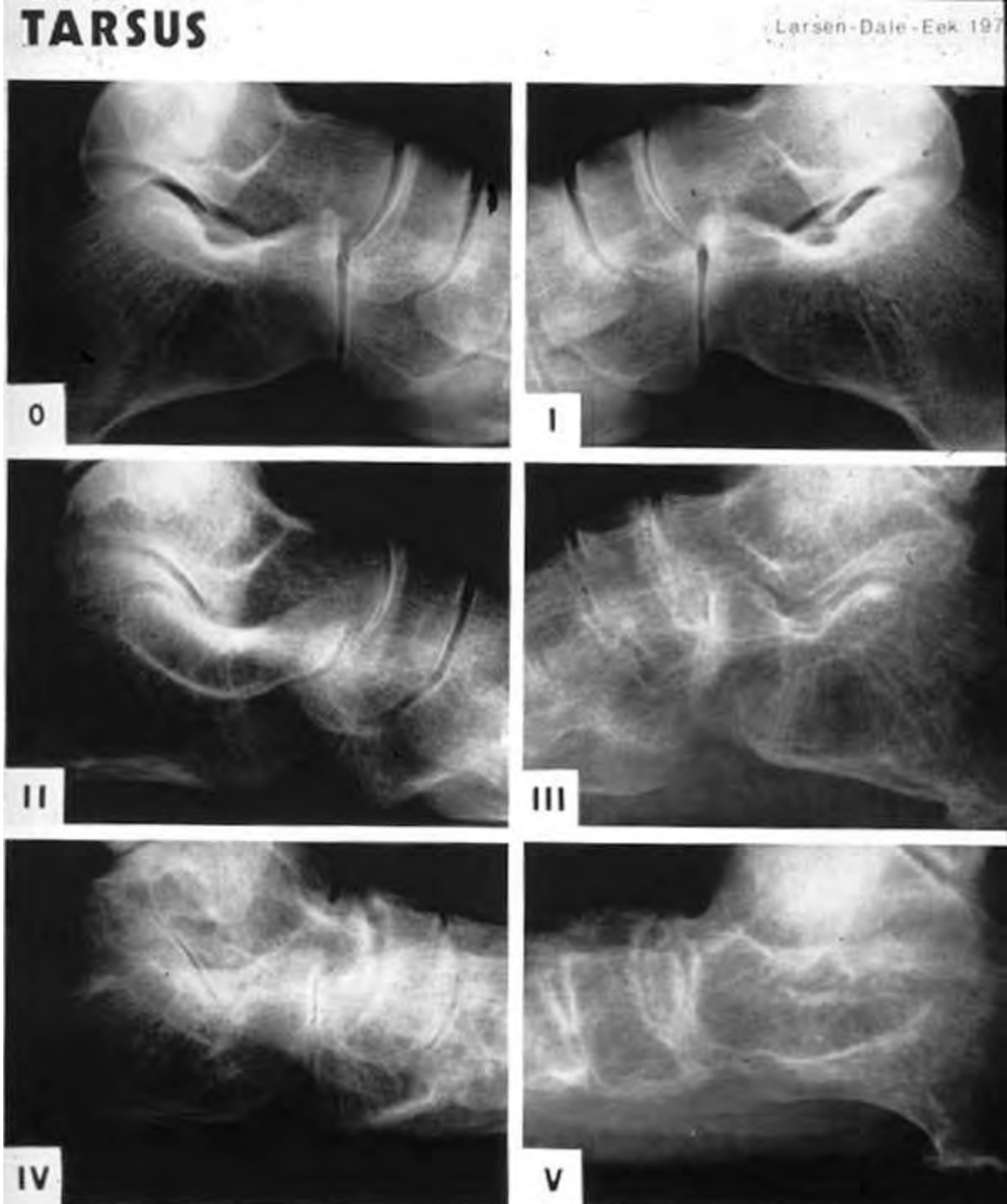

Tendovaginitis der Strecksehnen

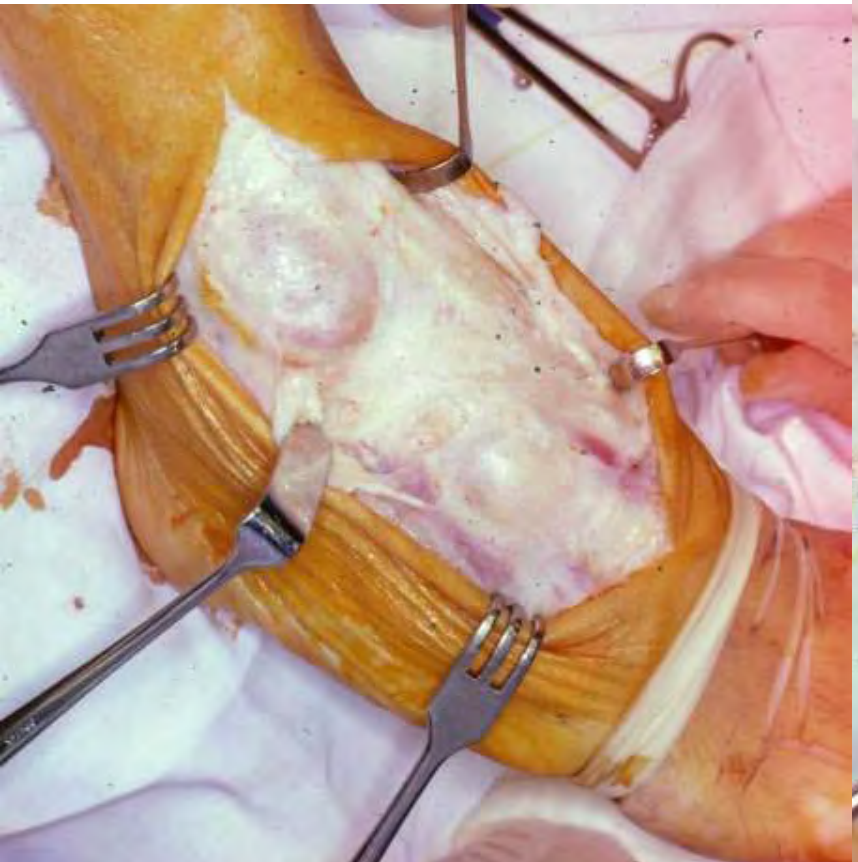

Z. n. Tenosynovectomie

Tendovaginitis der Posticussehne

Sehnennekrose und Ruptur der Anticussehne

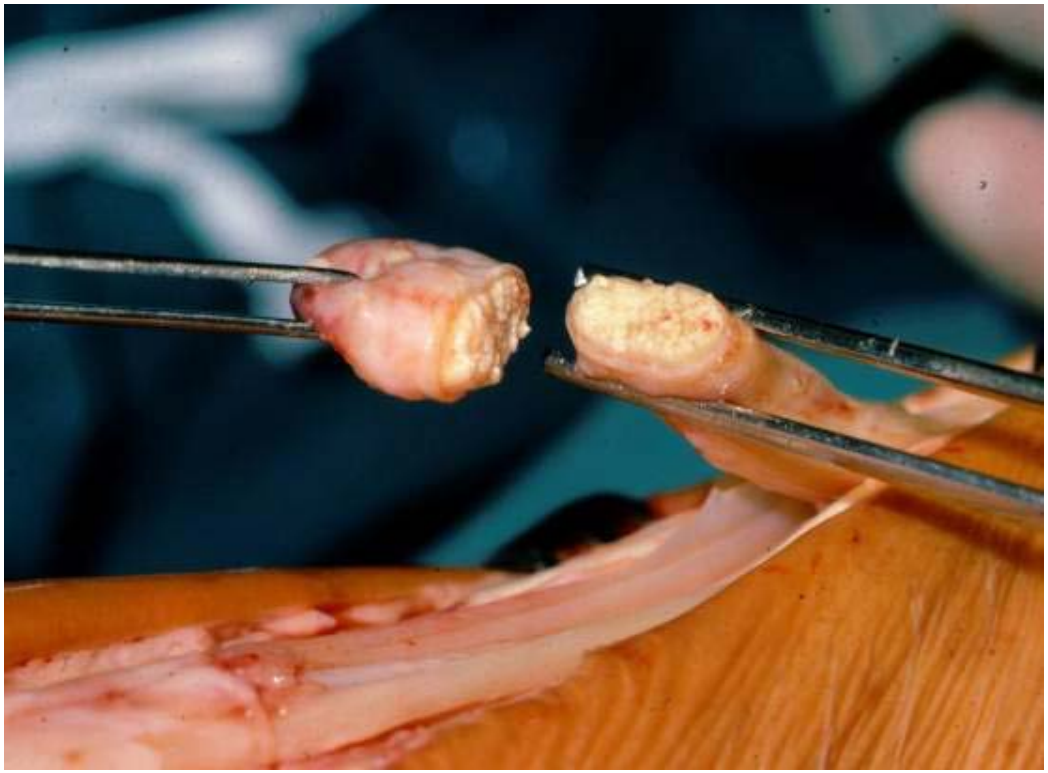

Überbrückung mit Faszia lata Streifen
Alternativ Semitendinosusplastik möglich

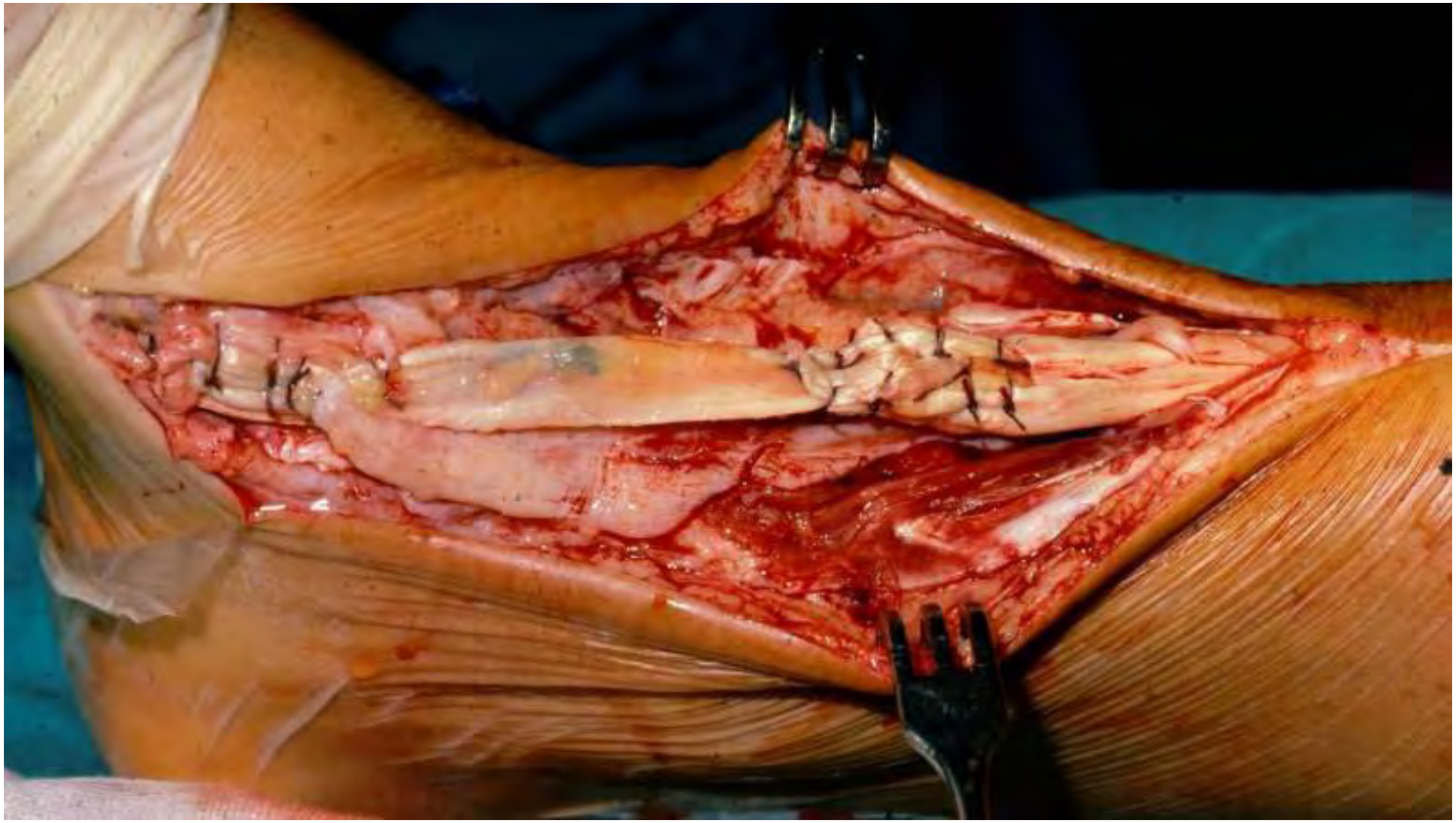

Achillessehnennekrose mit Ruptur
Rekonstruktion durch Umklappplastik

Synovitis des oberen Sprunggelenks

Therapie: Synovectomie im Larsen Stadium 0-3
Arthrodese/OSG Endoprothese ab Stadium 4

•*Arthrodese des OSG mit gekreuzten Schrauben nach Méary*

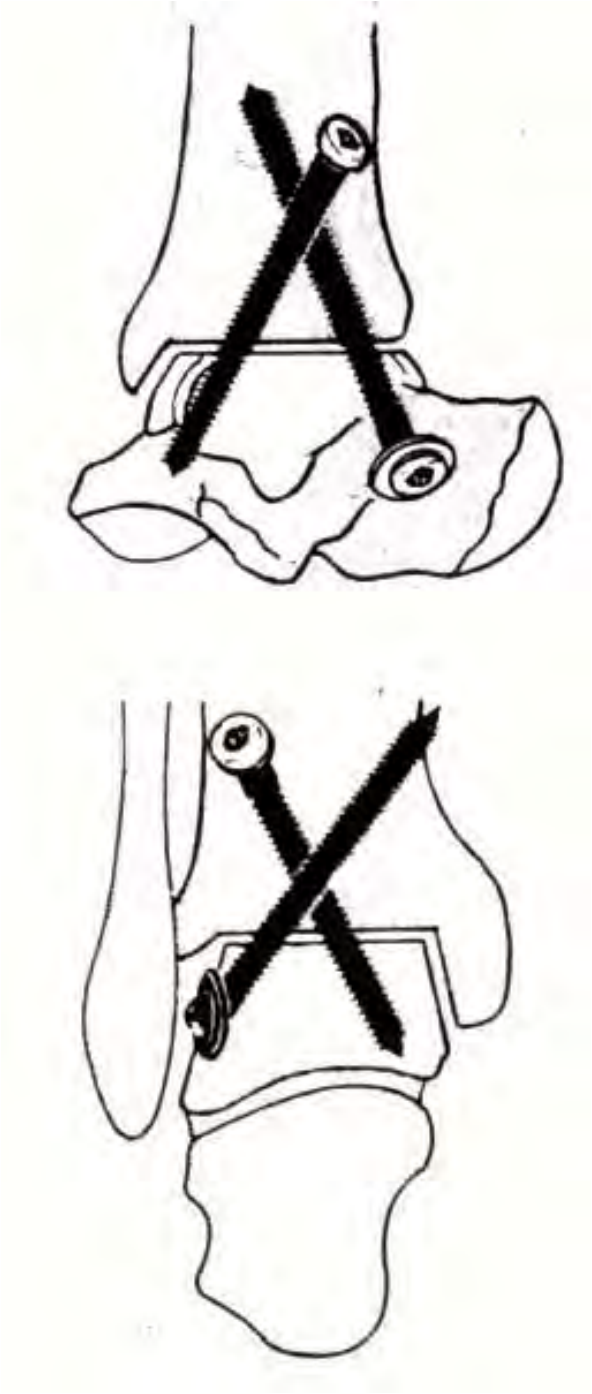

ARTHRODESE OSG (MÉARY)
OP - Technik

- Horizontale Resektion
  Talus und Tibia
- 2 gekreuzte Schrauben
  (ø 6,0 mm)

ARTHRODESE OSG
Modifikation

Bogenförmige Resektion

Vorteil: geringere Verkürzung
geringere Rotationsbewegungen

OSG Destruktion mit USG-Ankylose/Befall

Tripelarthrodese mit Verriegelungsnagel

OSG Endoprothese:

Erhalt einer Restbeweglichkeit bei Ankylose des USG und der intertarsalen Gelenke beim Rheumatiker

Komplikationen:

Lockerung, Infekt, Einsteifung

USG:
Rheumatischer Knick-Plattfuß

Therapie:
Arthrodese USG + Chopard Gelenk

VORFUSS

Pathologie

Pes Planovalgus
Pes Transversus
Hallux Valgus
Hammerzehen mult.
Lateraldeviation
Dorsalluxation
Dig. V. Varus
Bursitis Plantaris

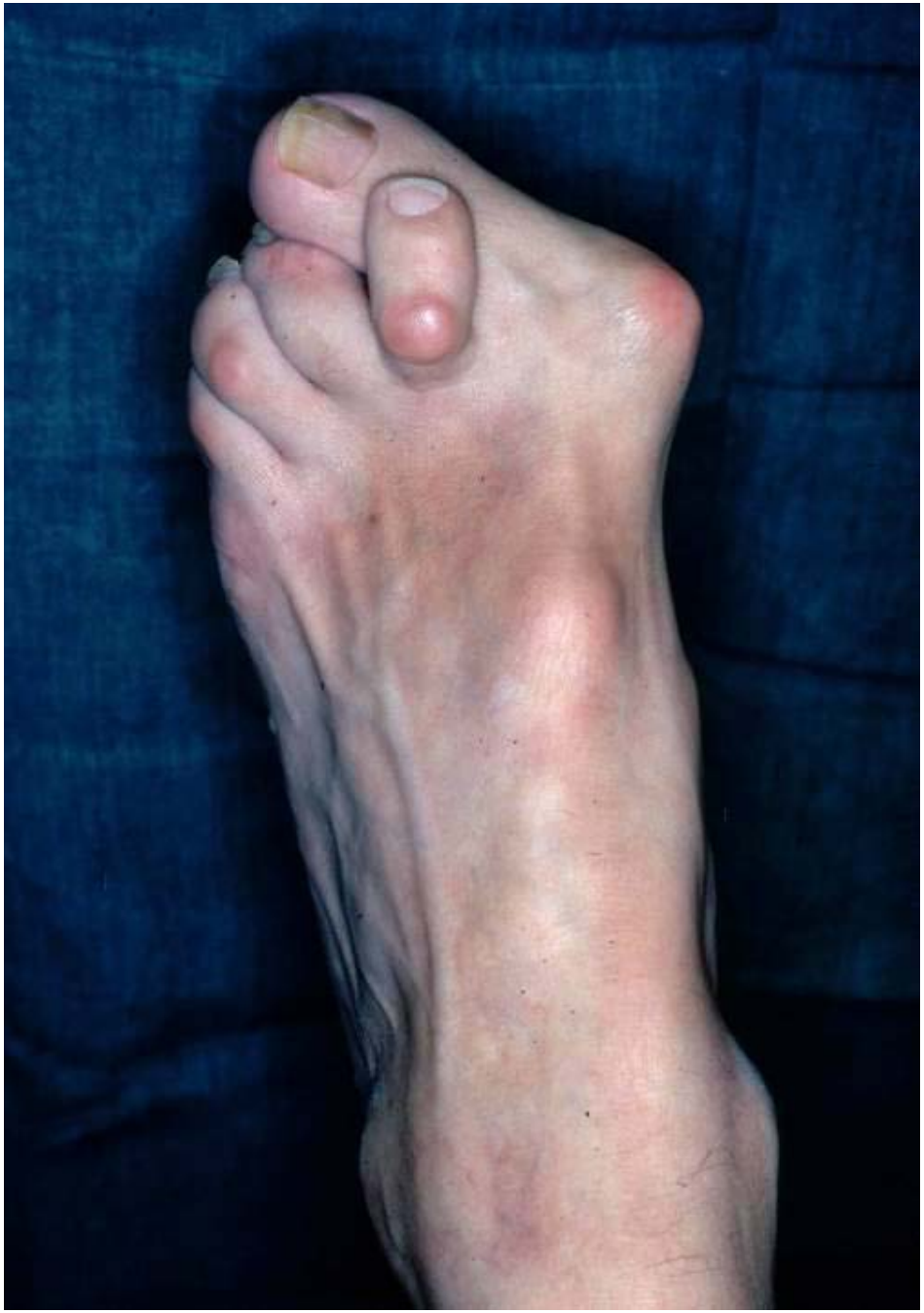

Larsen Stadien

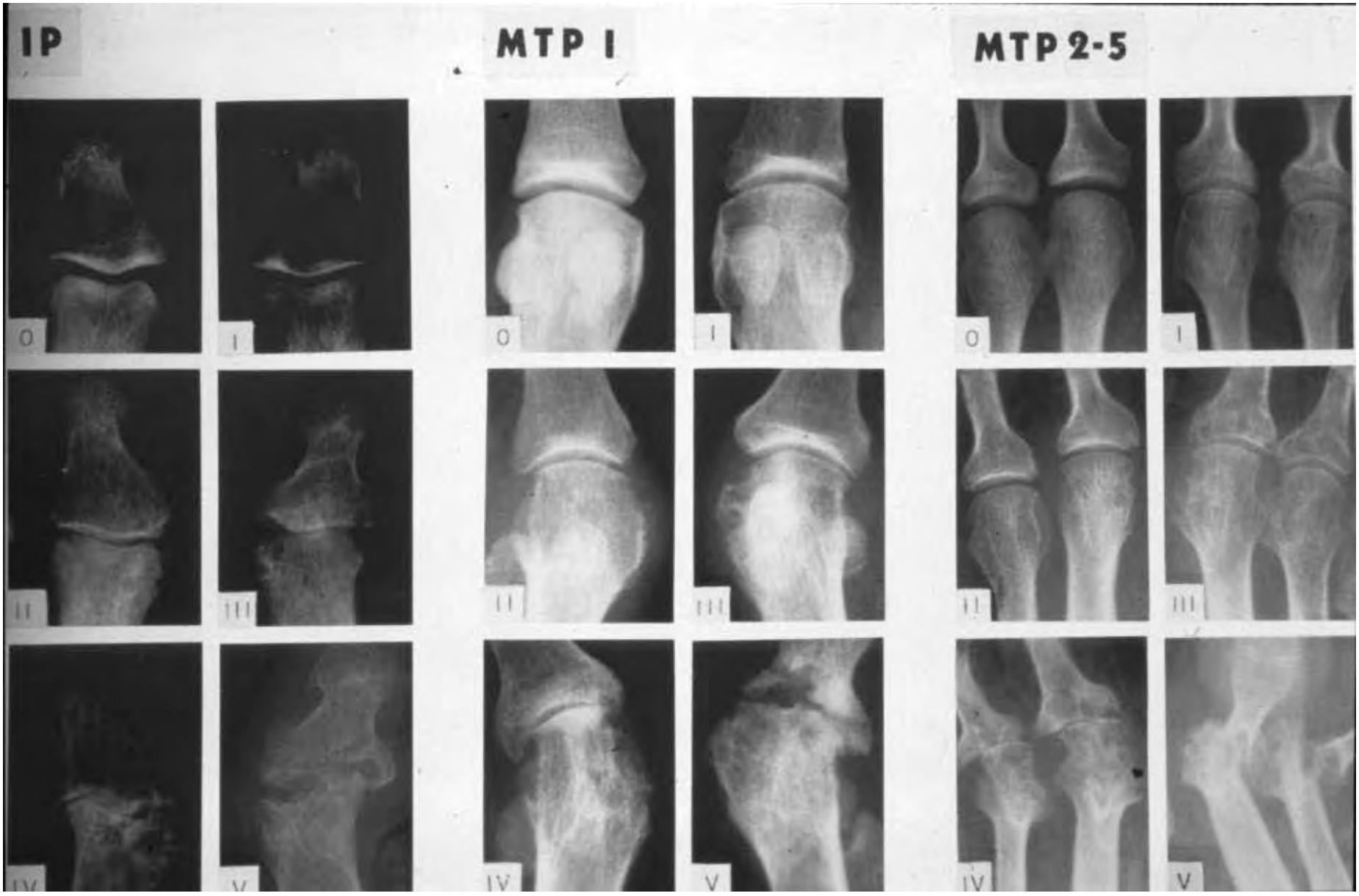

Natural Course

- Therapie

  In den Frühstadien (Larsen 0-3):

  Synovectomie der MCP nur sehr selten erforderlich.

  Bei Stillstand der cP sind alle korrigierenden Eingriffe wie beim Nicht-Rheumatiker möglich

Therapie bei fortgeschrittenem Befall (Destruktion der Metatarsalköpfchen, Hall. Valgus):

Vorfussresektionsarthroplastik

- Metatarsalköpfchenresektion II – V
- + Arthrodese MTP I
- Alternativ: Basisresektion I (Keller-Brandes)
- Zusätzlich:
  - Hohmann / Redressement PIP
  - Basisresektion Grundphalangen
  - Zurichtung Metatarsalköpfchen I

Resektion der Metaköpfchen 2-5 vom plantaren Zugang

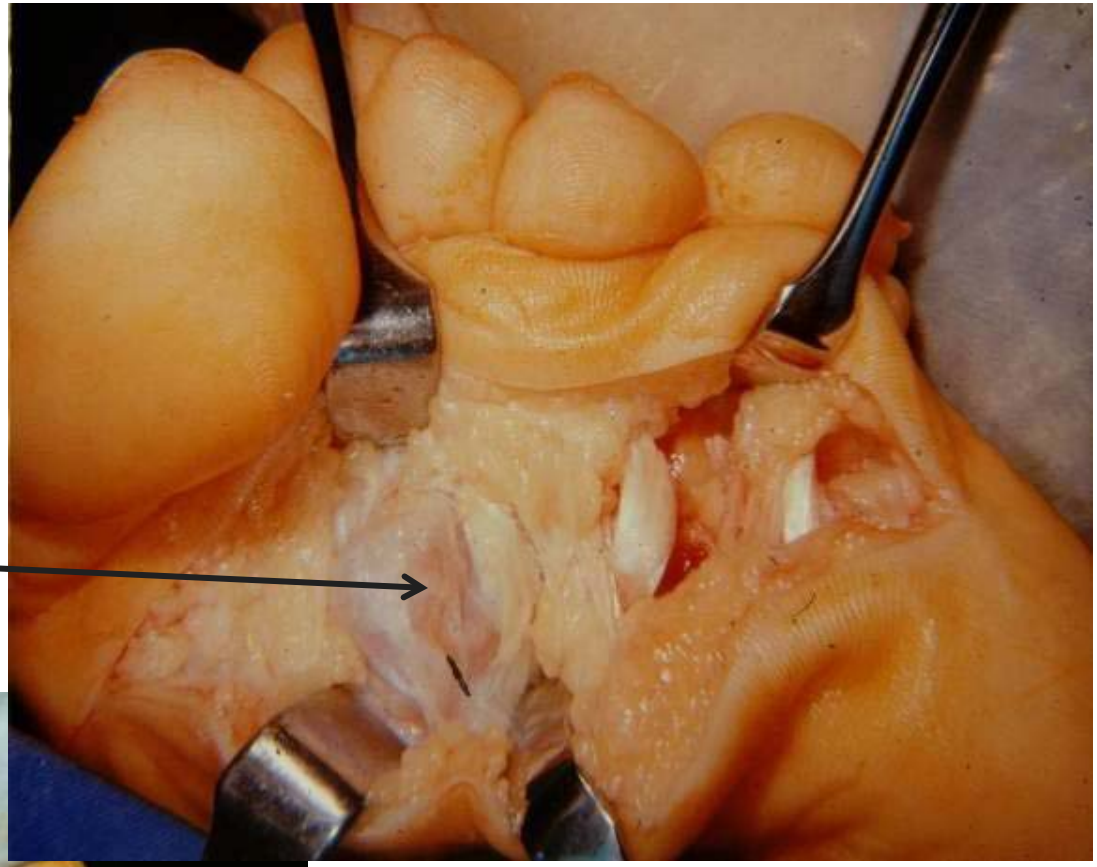

Zerstörte plantare Platte mit Lateralluxation der Beugesehnen

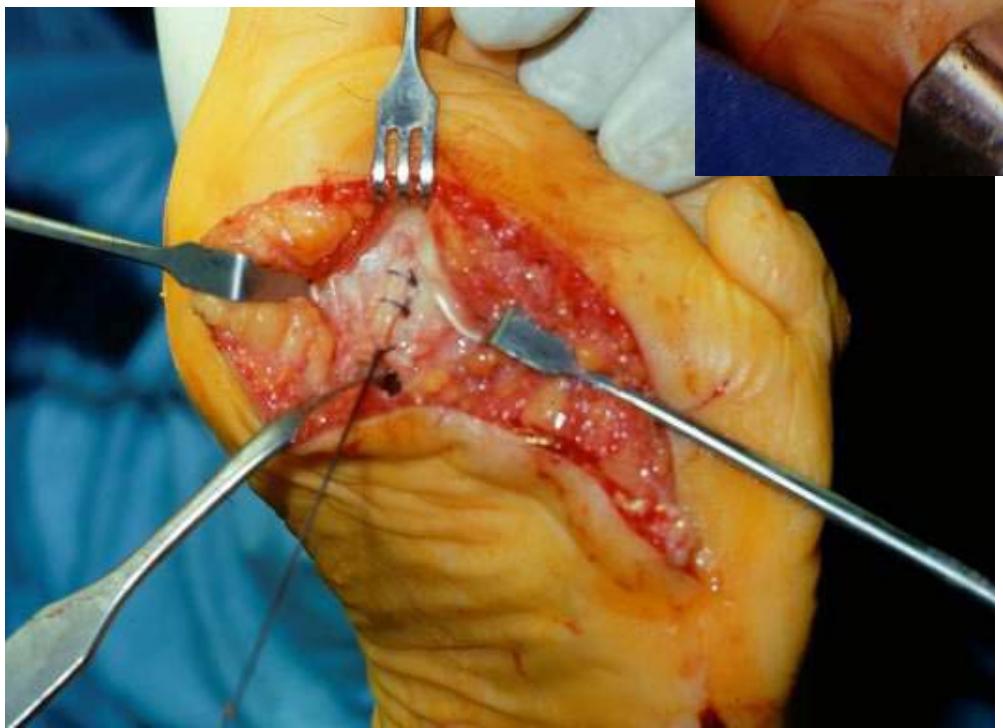

Rekonstruktion der plantaren Platte mit Rezentrierung der Beugesehnen

Re: z.n. Arthrodese MTP 1
und Resekt. d.
Metaköpfchen 2-5
Li: unoperiert, gleicher
Zustand wie re präop.

Gleicher Fall im Rö p. op.

Alte Technik der
Vorfußresektionsarthroplastik in
Kombination mit Keller-Brandes

Alte Technik der
Vorfußresektionsarthroplastik in
Kombination mit Keller-Brandes

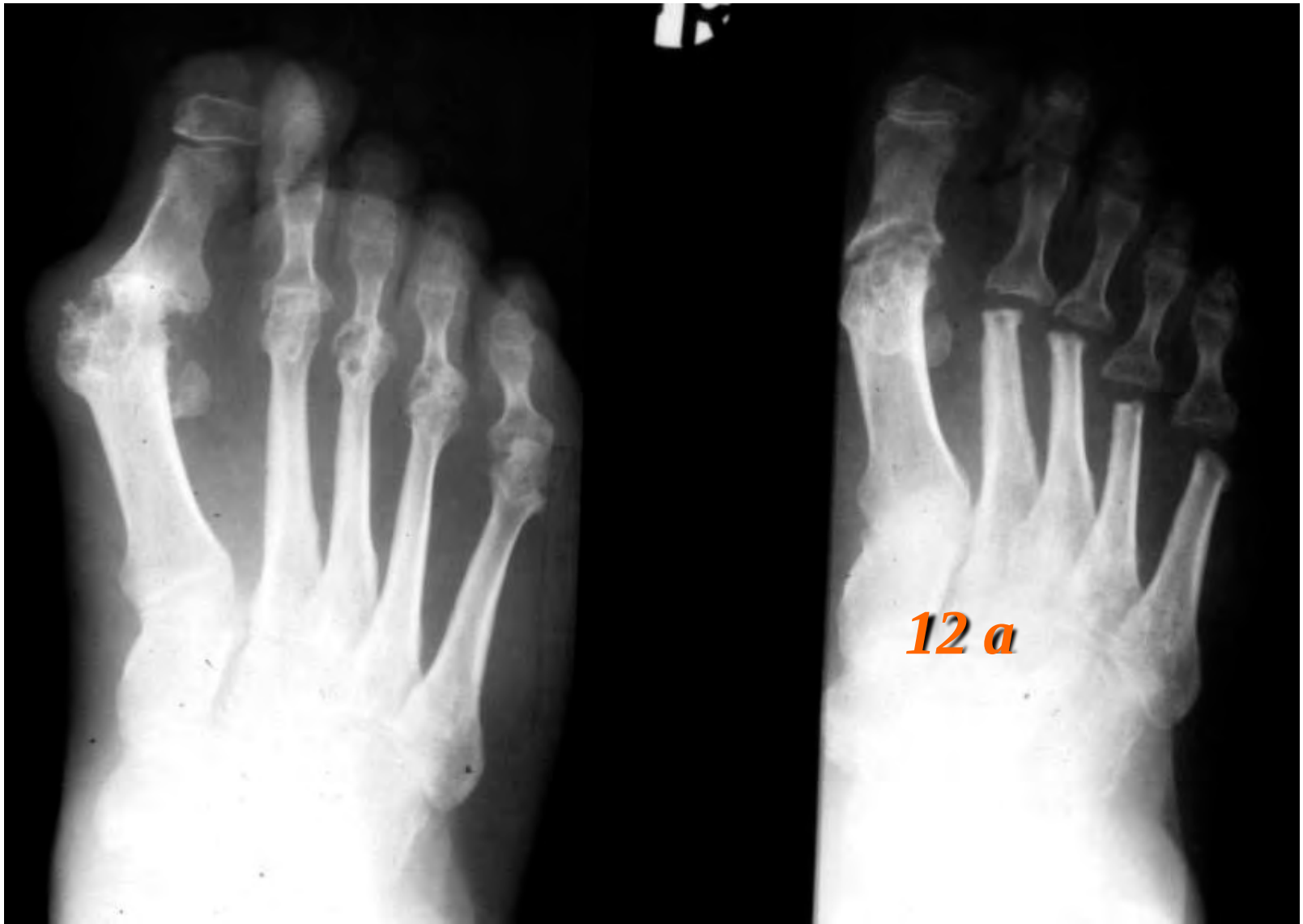

die rheumatische Halswirbelsäule

Werner Lack

Ronald Sabitzer

Otto Wagner Spital, Wien

HWS-Beteiligung bei RA-Patienten (Vesely et. Al. 2005, Int.Rheumatology)

- 400 Patienten mit RA
- Befall der HWS bei 183 Patienten (46%)
- ventrale Instabilität C1/2 bei 153 Patienten (86%)
- vertikale Instabilität mit pseudobas.Impression bei 10 Patienten (6%)
- laterale Instabilität bei 5 Patienten (3%)

rheumatische Instabilitäten der HWS

- atlantodentale Subluxation
- pseudobasiläre Impression
- subaxiale Instabilität

Symptomatik

- Nacken-Occipitalschmerzen
- Drehschwindel
- radikuläre Symptome relativ selten
- Symptome durch Schädigung langer Bahnen:
  - spastische Gangstörung
  - gesteigerte Reflexe, Kloni
  - Pyramidenzeichen
  - fehlende BDR, fehlender Scrotalreflex
  - Sensibilitätsstörungen
  - Blasen-Mastdarmstörungen

cerebrale Symptome bei pseudobasilärer Impression

Hirnnervensyptome-Heiserkeit, Ohrgeräusche, Schluckstörung...

cerebellare Störungen-Gangunsicherheit, Hypodiadochokinesde...

Sprachstörungen

Nystagmus

Stauungspapille

Schädigung der Medulla oblongata...

Bildgebende Diagnostik

- Nativröntgen ap + seitl.,
- occipitocervikaler Übergang ap durch offenen Mund
- Funktionsaufnahmen Flexion / Extension
- CT-Gelenke, ossäre Destruktionen, Vorbereitung für Verschraubungen
- MRI-Pannus, Gelenkergüsse, Myelonkompression, Myelopathie
- (Myelo-CT)

Nativröntgen

- Gelenksspaltverschmälerungen, Erosionen
- rheumatische Spondylodiscitis
- Vergrösserung des Abstandes Dens-vorderer Atlasbogen >3mm
- Osteolysen des Dens
- pseudobasiläre Impression
- „rheumatische Stufenleiter“ der HWS“

Röntgenmaße

AAD-atlantodentale Distanz >2mm<3mm

PADI-posterior atlanto-dental interval

>14mm Foramen-magnum-Höhe

>13mm Atlasbogenhöhe

>12mm unterhalb des Atlas

Dens <5mm über Palatosuboccipitallinie (Mc Gregor)

Distanz Grundplattenmitte C2-Mc-Gregorlinie

>34mm (Männer), >29mm (Frauen)

<2mm Verschiebung der Wirbel subaxial

radiologische Linien zur Beurteilung einer pseudobasilären Impression

Chamberlainlinie (Palatooccipitallinie) seitl.HWS-Röntgen Verbindung dorsales Foramen magnum-Unterrand des harten Gaumens-Densspitze <2mm höher!

McGregorlinie-seitl. HWS-Röntgen

tiefste Pole des Os occipitale-Densspitze <5mm höher!

McRae-Foramenmagnumlinie

seitl.HWS-Röntgen-**Densspitze darunter!!**

Fischgold-Metzger (Bimastoidlinie)

ap-Röntgen bzw.Tomographie occipitocervikaler Übergang-Densspitze<2mm höher!

Rö-Distanz Pedikelhöhe C2-Verbindung vorderer-hinterer Atlasbogen >11,5mm

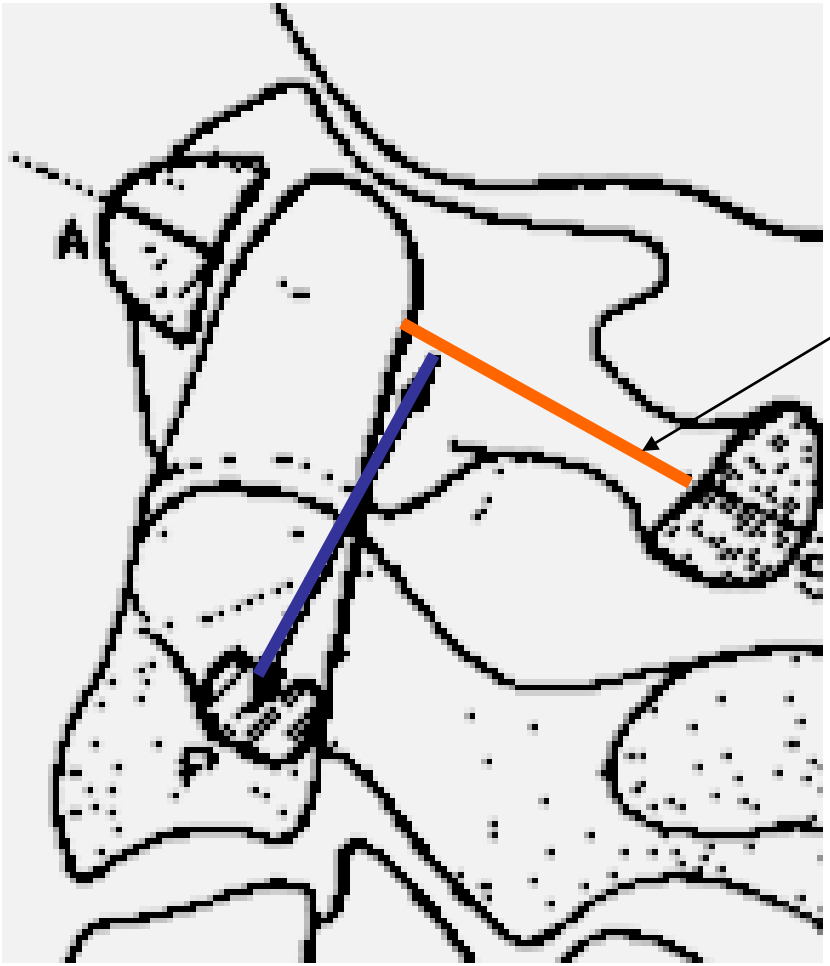

atlantodentale Subluxation

Distanz Dens-vorderer Atlasbogen in Flexionsaufnahme max.3mm

Funktionsaufnahmen bei atlantoaxialer Subluxation

pseudobasiläre Impression + “Stufenleiter“-HWS in Anteflexion

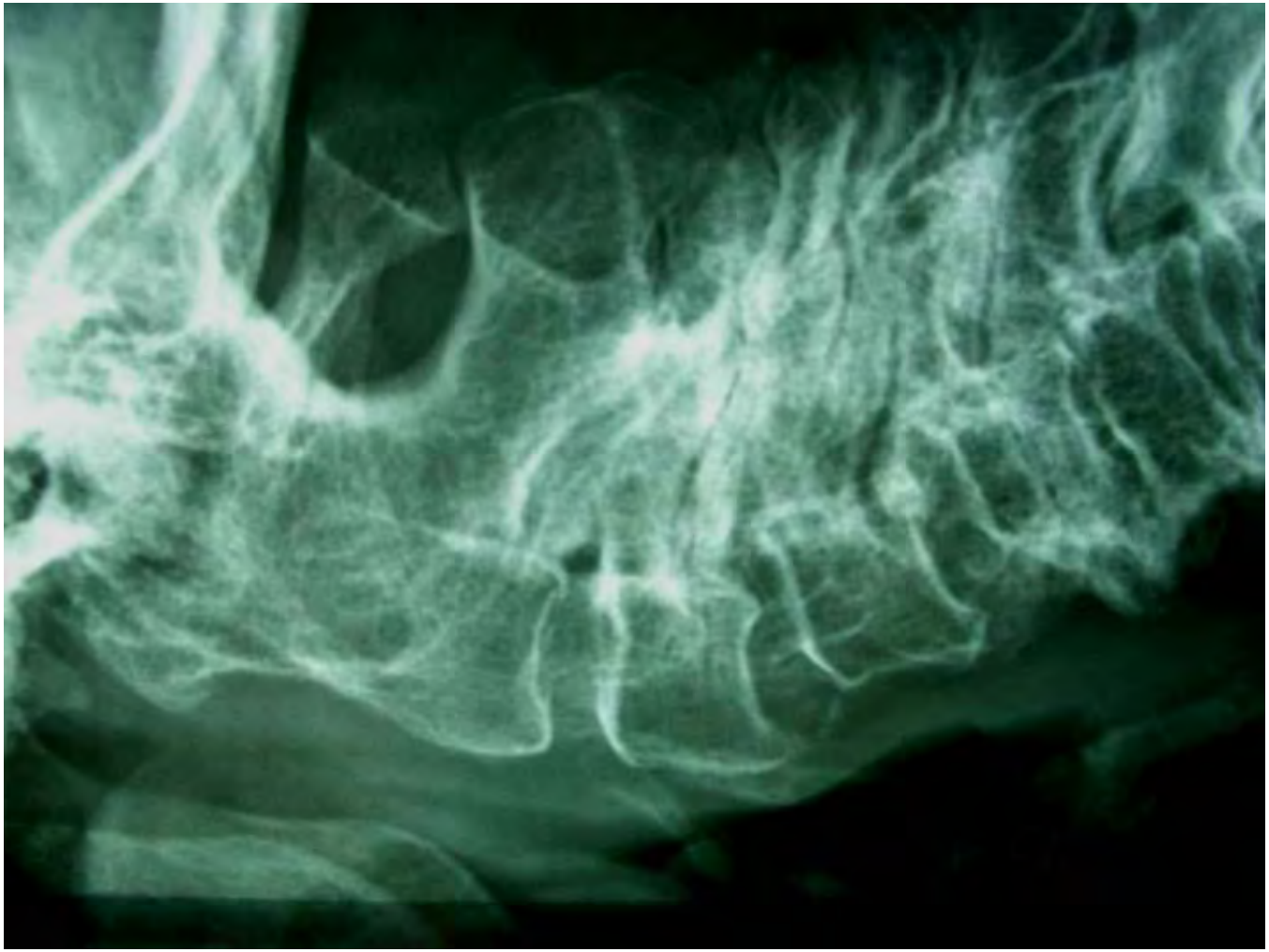

entzündliche Veränderungen C1/2

rheumatische Denstdestruktion mit Stenose und Myelonkompression

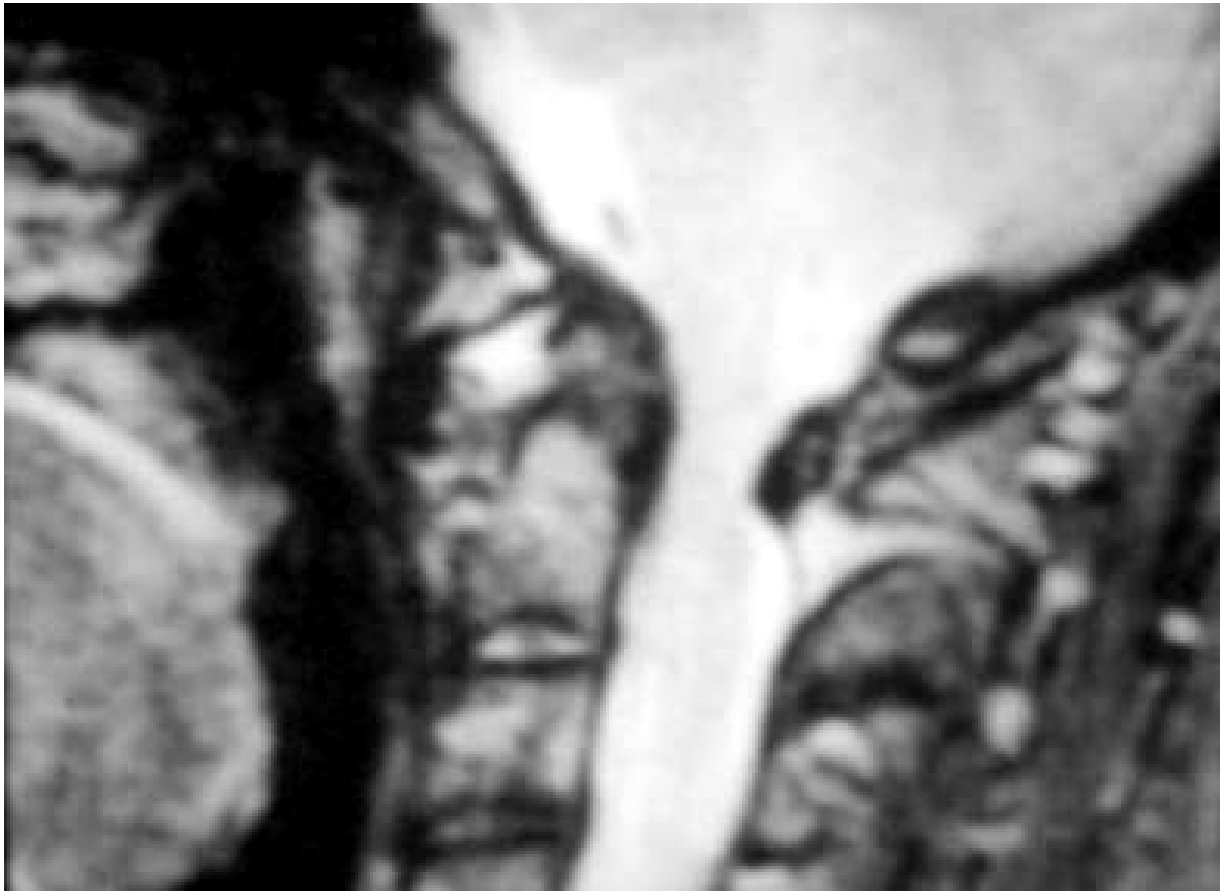

pseudobasiläre Impression mit Myelonstenose

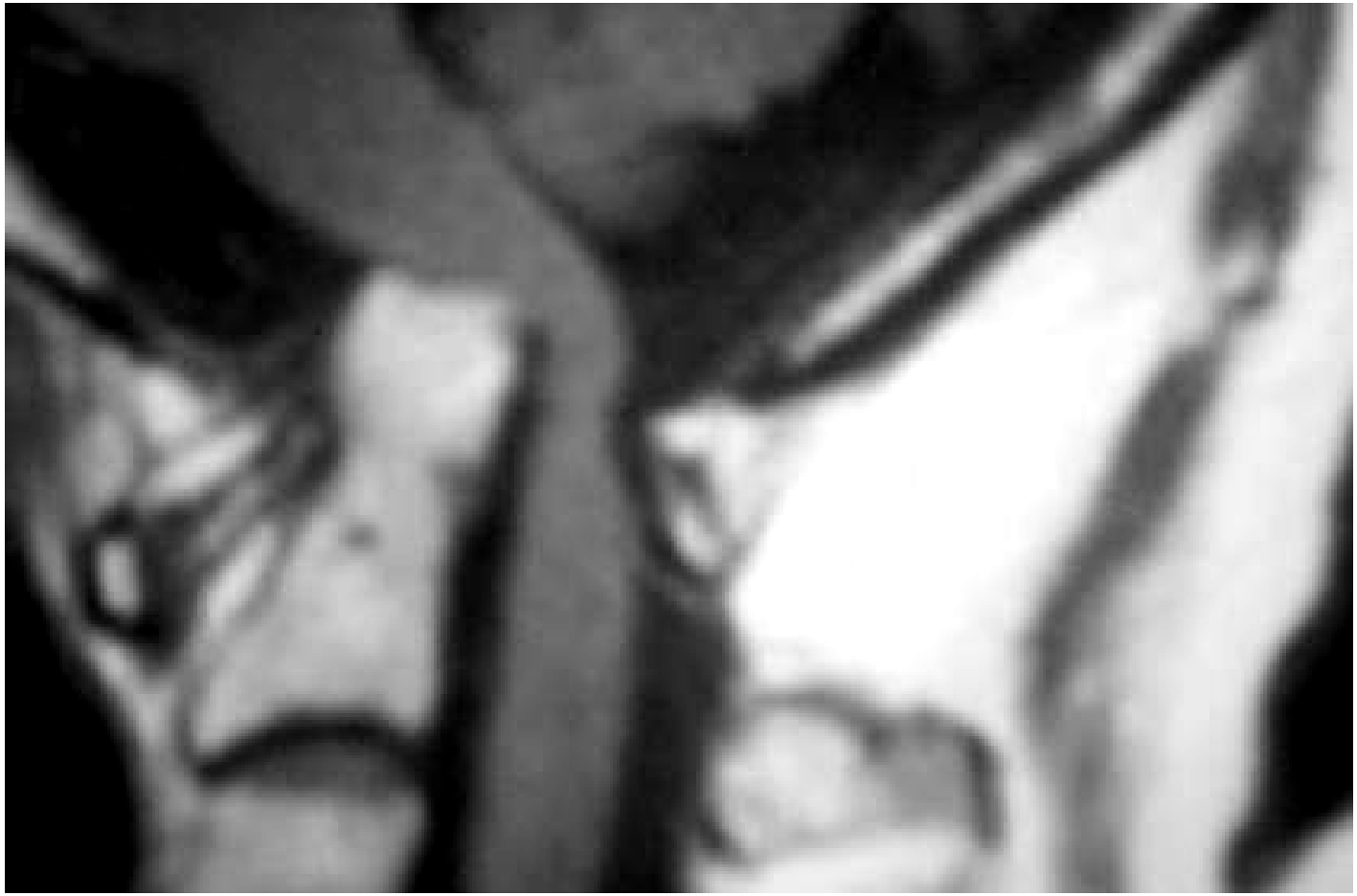

MRI von rheumatischen Halswirbelsäulen

3D-CT cervikaler Vertebrostenose

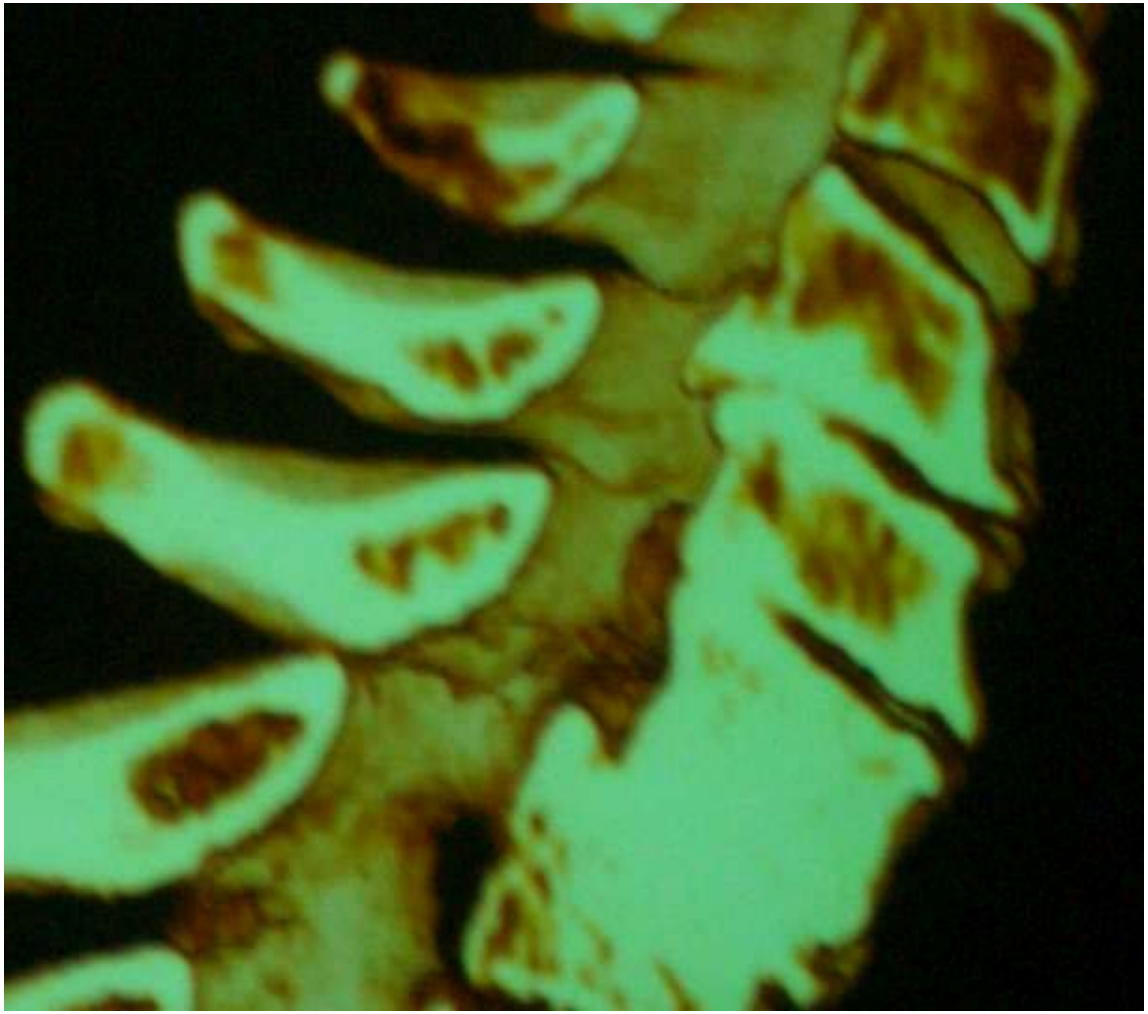

subaxiale Instabilität mit Spinalstenose

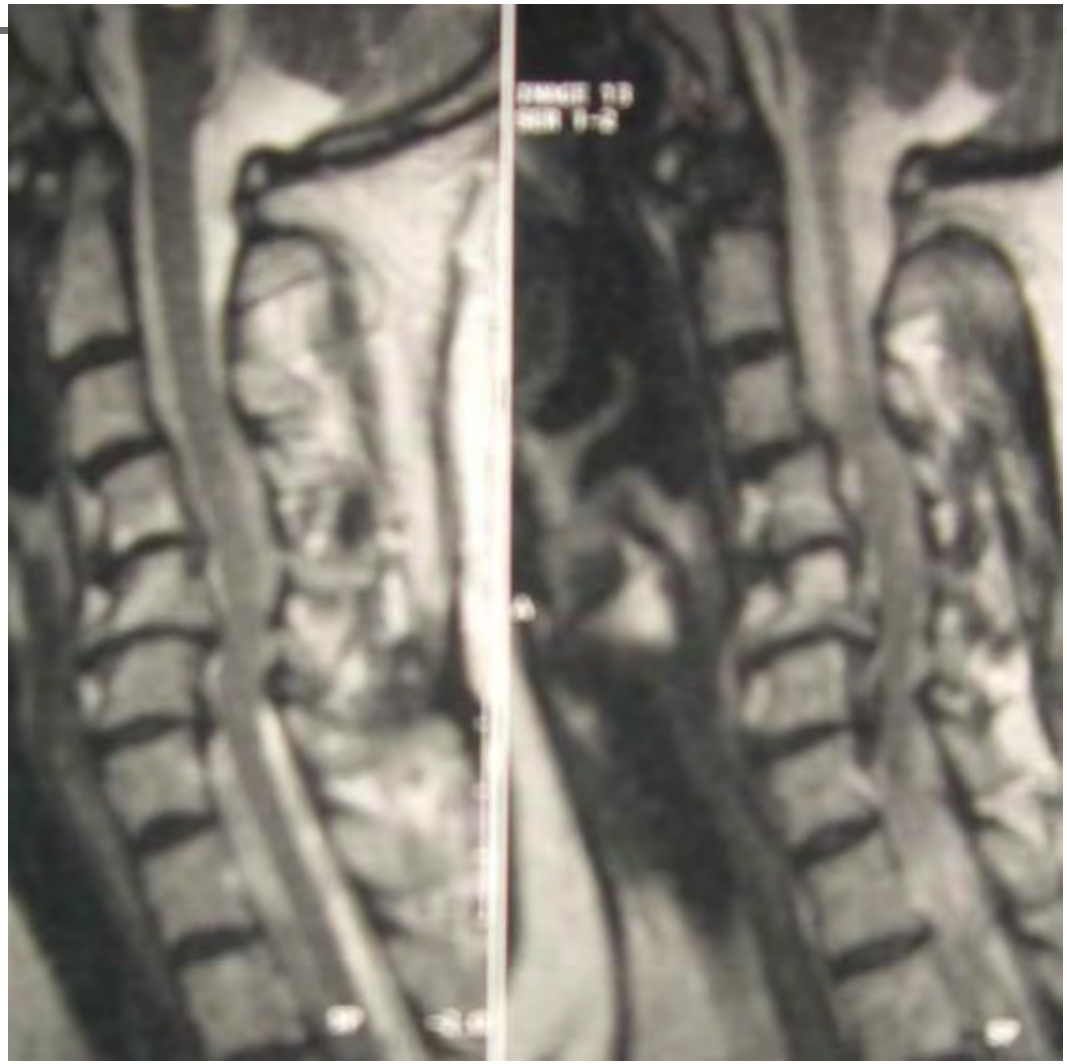

subaxiale Instabilität

myelopathischer Herd

Klassifikation neurologischer Störungen nach Ranawat

- I-kein Defizit
- II-subjektive Schwäche mit Hyperreflexie und Dysästhesie
- IIIa-objektive Schwäche mit Pyramidenzeichen, gehfähig
- IIIb-objektive Schwäche mit Pyramidenzeichen, nicht gehfähig

konservative Therapie

allgemeine rheumatologische Therapie

CT-gezielte Infiltrationen C1/2

Cervikalorthesen

- weiche Krawatte, harte Stützorthesen,
- Halo-Jackett

ergotherapeutische Beratung
(Schlafposition, Arbeitsplatz)

Halo-Jackett-Technik

- **Haloring: Anlegen in LA**
  sitzende Position; LA für Schraubensitz unterhalb der grössten Zirkumferenz des Schädels, Schraubensitz ca 1cm oberhalb der Augenbrauen lateral der Austrittstellen des N. supraorbitalis sowie bds. dorsal und knapp cranial der Ohrmuscheln; Fixation des Ringes in Position mit stumpfen Pins oder Reifen; gleichzeitiges Eindrehen gegenüberliegender Schrauben, Festziehen mit Drehmomentschlüssel
  Kraft von 2 Fingern
  Montage der passenden gepolsterten Jacke in korrekter Position der HWS

Anlegen eines Halo-Ringes

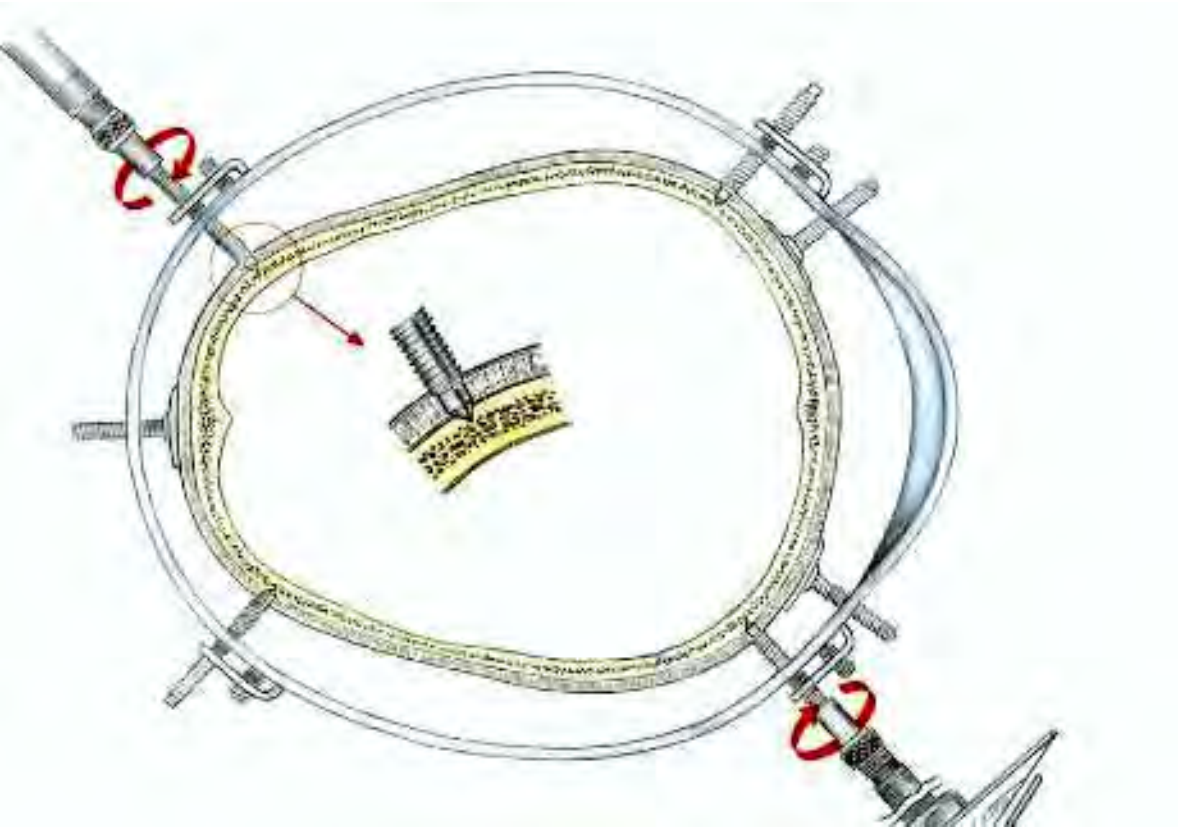

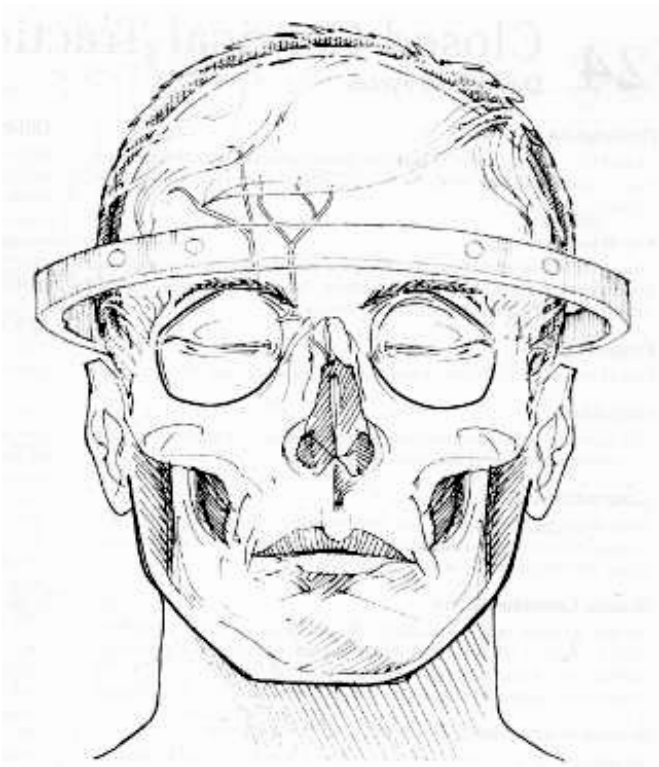

Halo-Jackett und ihr Anlegen

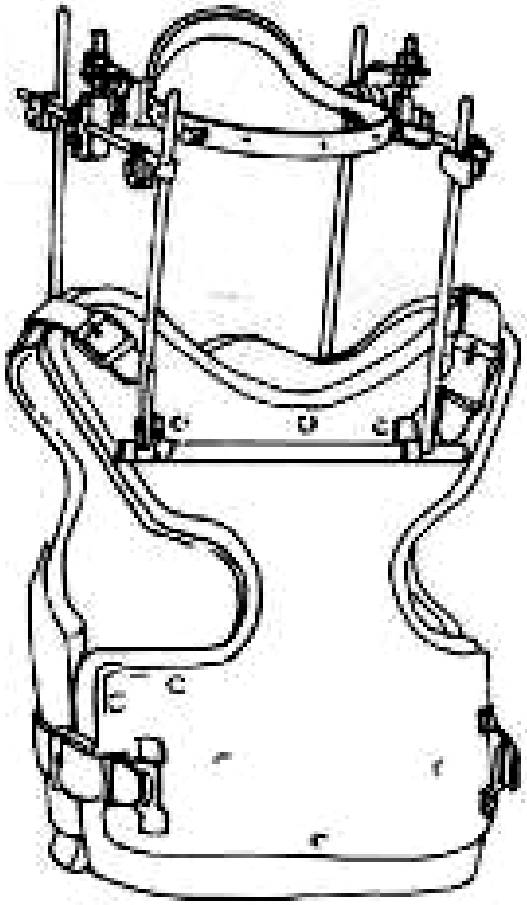

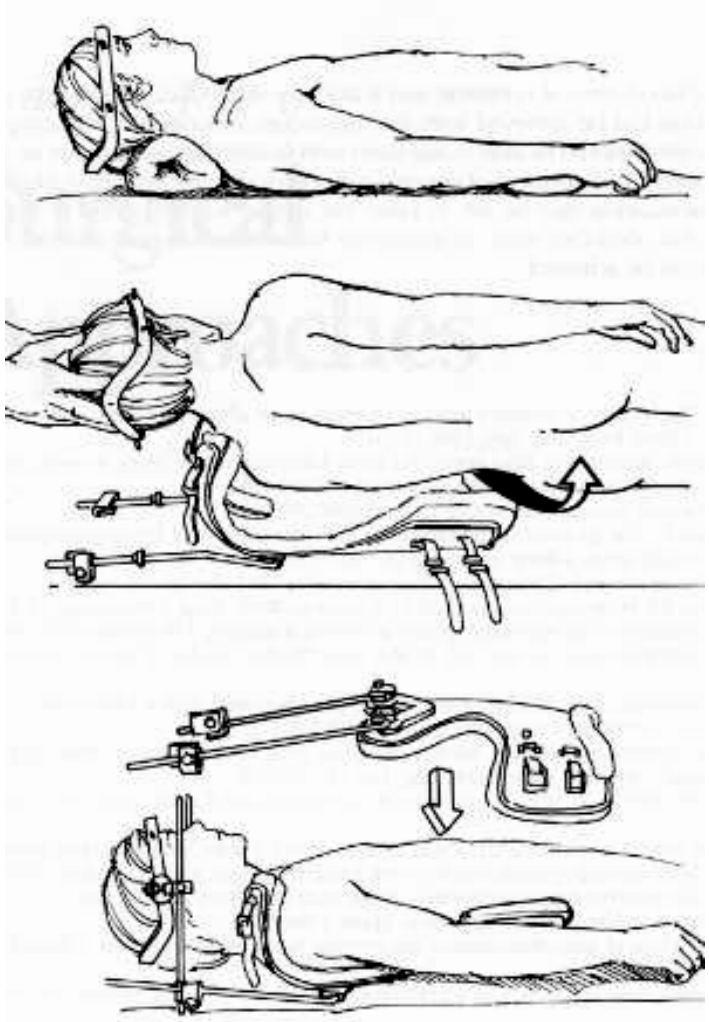

operative Behandlung

- beste Ergebnisse bei Stadium II und IIIa
- PADI <10mm mit Myelopathie-schlechtes Rehabilitationsergebnis
- Op-Indikation bei therapieresistenten Schmerzen, neurologischer Symptomatik bzw. atlantoaxialer Subluxation >8mm

operative Behandlung

- atlantoaxiale Fusion
  - Cerclage nach Brooks
  - Cerclage nach Gallie
  - transartikuläre Verschraubung nach Magerl
  - C1/2 Verschraubung nach Harms
- occipitocervikale Fusion
  - Cerclage occipitocervikal nach Brattströmm
  - Verschraubung occipital/Haken cervikal
  - Verschraubung occipital/Verschraubung cervikal
- transorale Densresektion
- ventrale Discektomie mit Fusion

Lagerung mit Mayfield-Zwinge

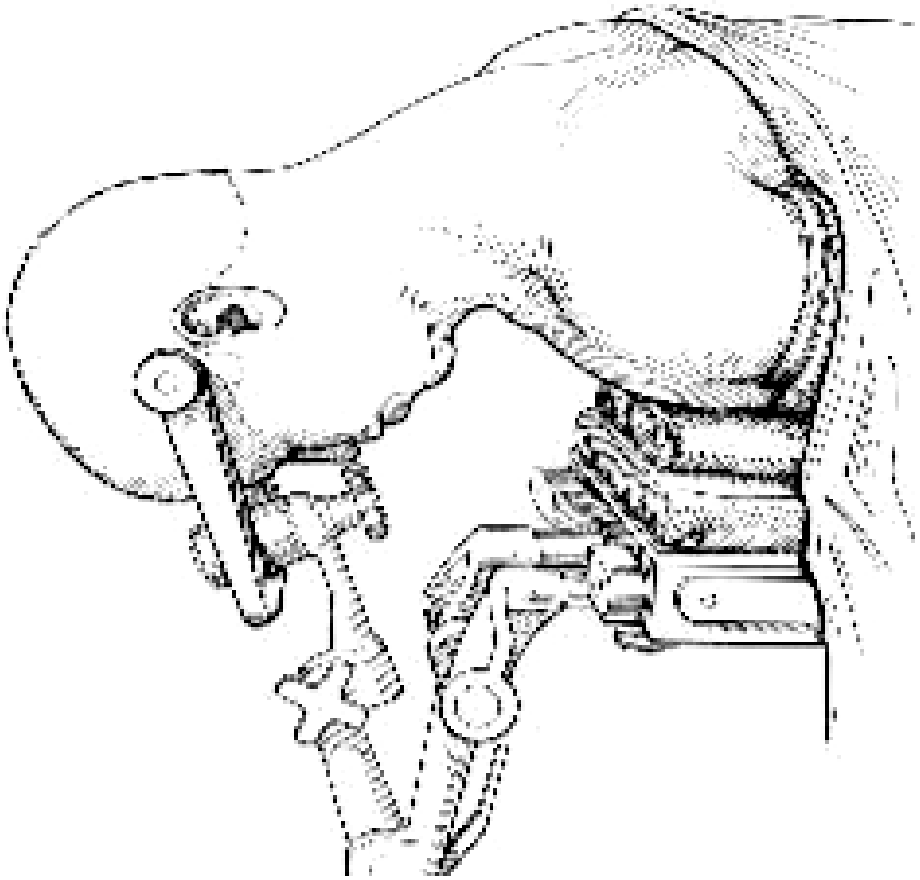

Lagerung in Kopfschale und Hautschnitt zu C1/2

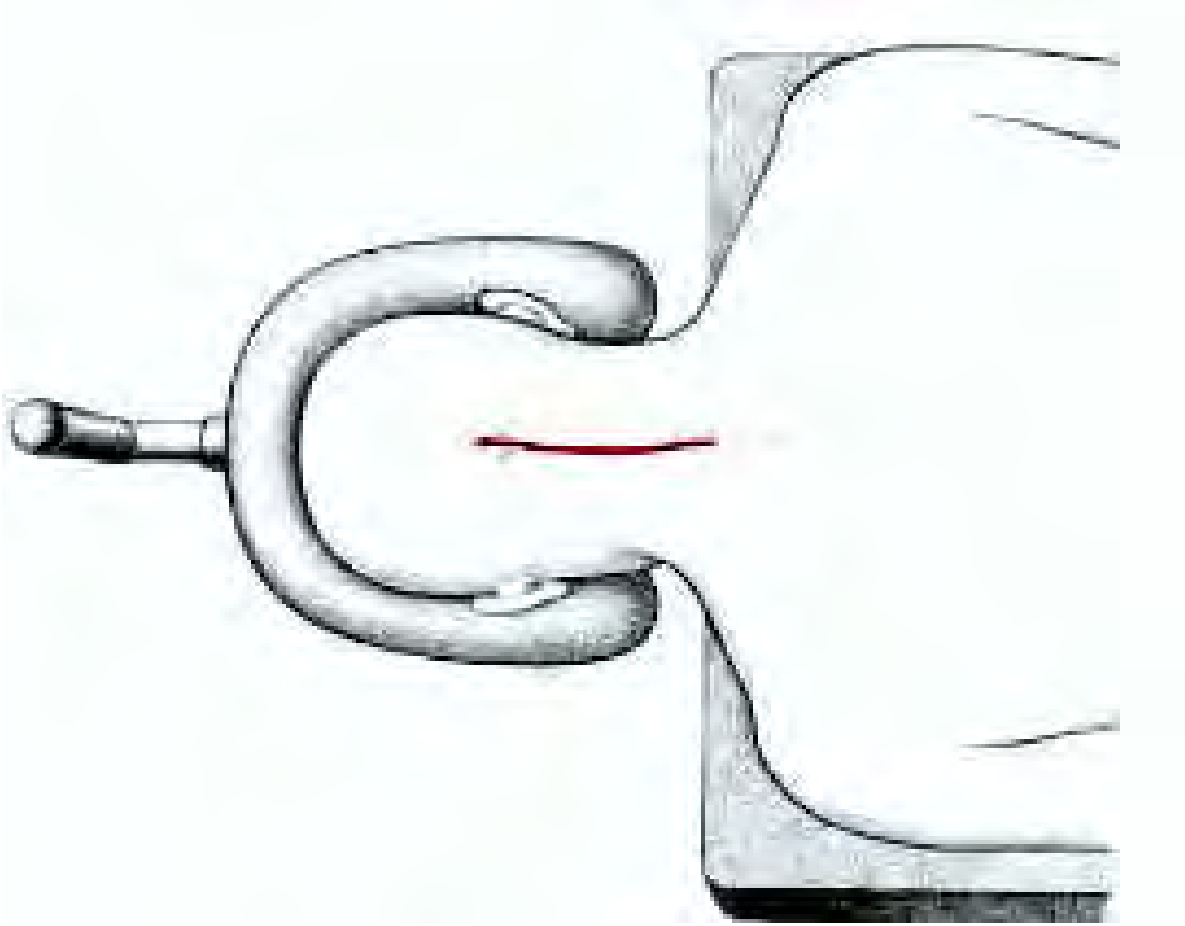

Zugang zu C1/2

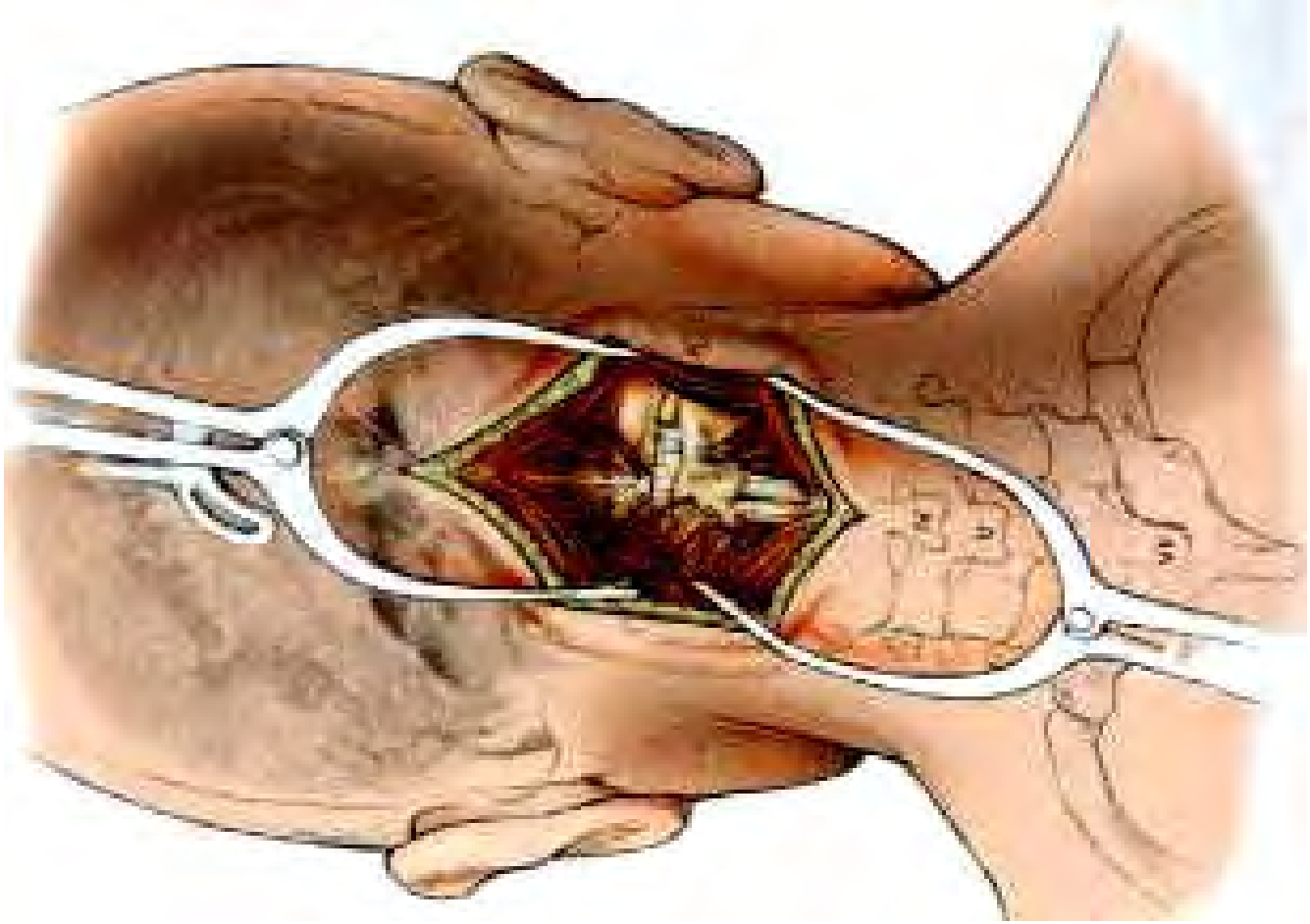

C1-C2-Cerclage nach Brooks

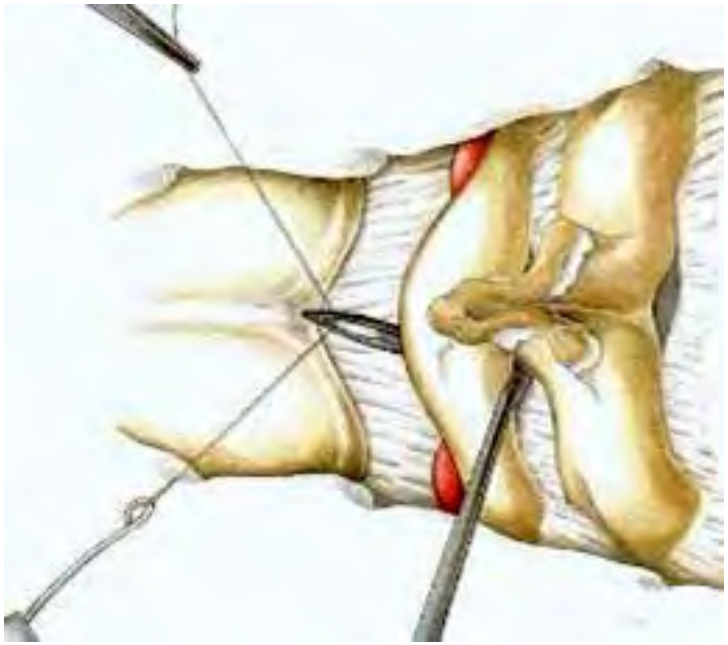

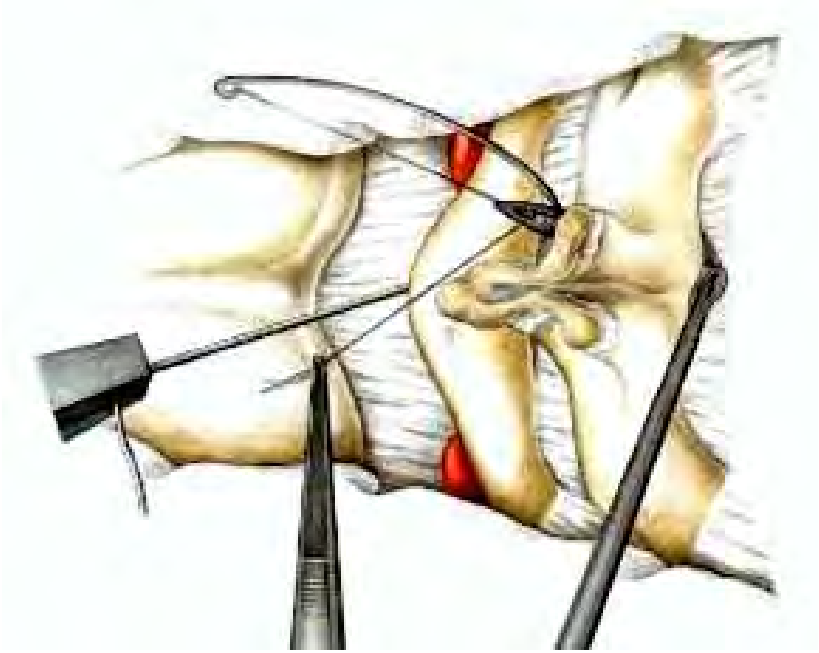

C1-C2-Cerclage nach Brooks

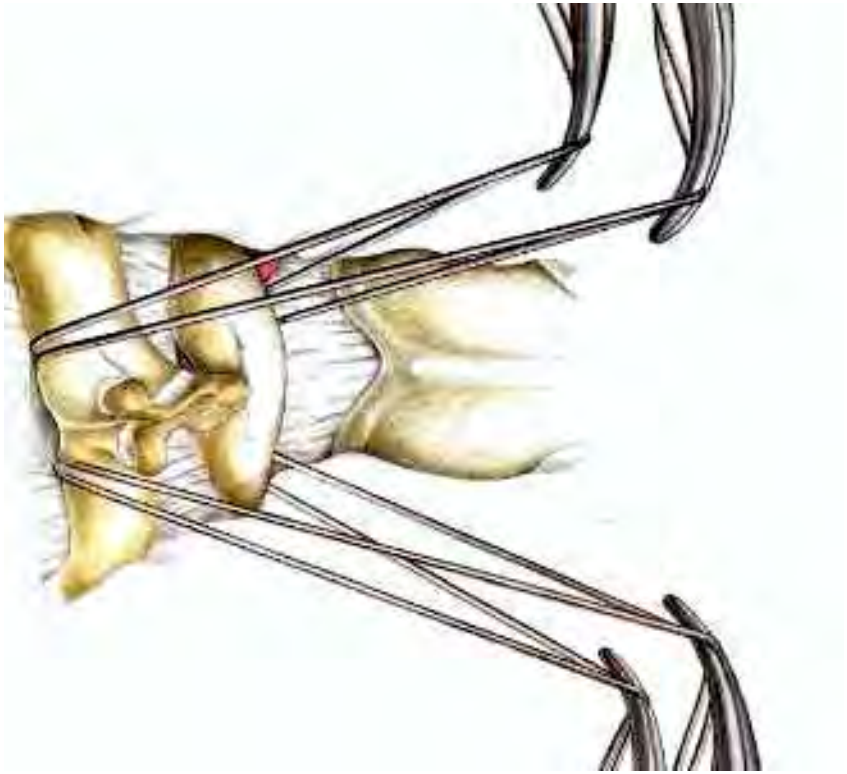

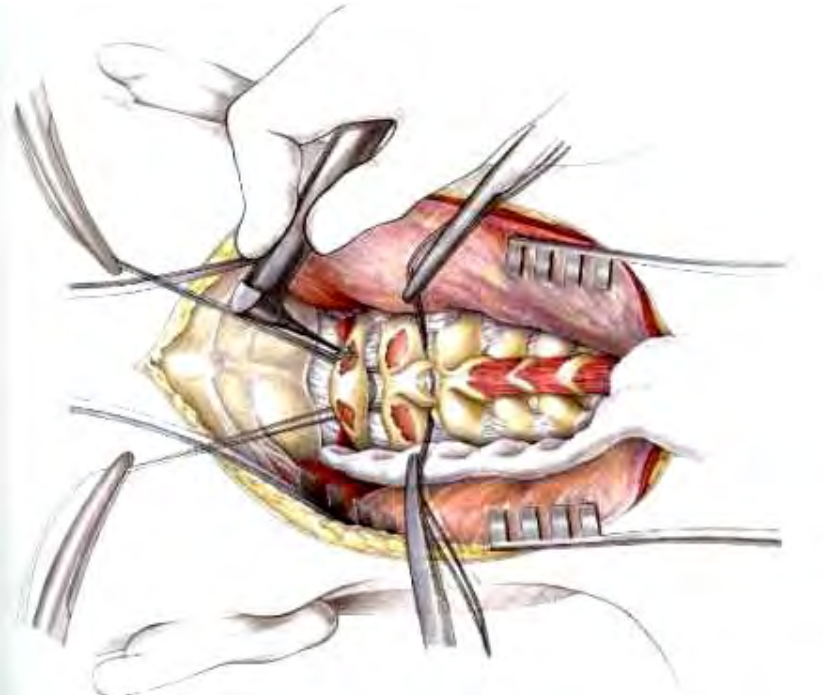

C1-C2-Cerclage nach Brooks

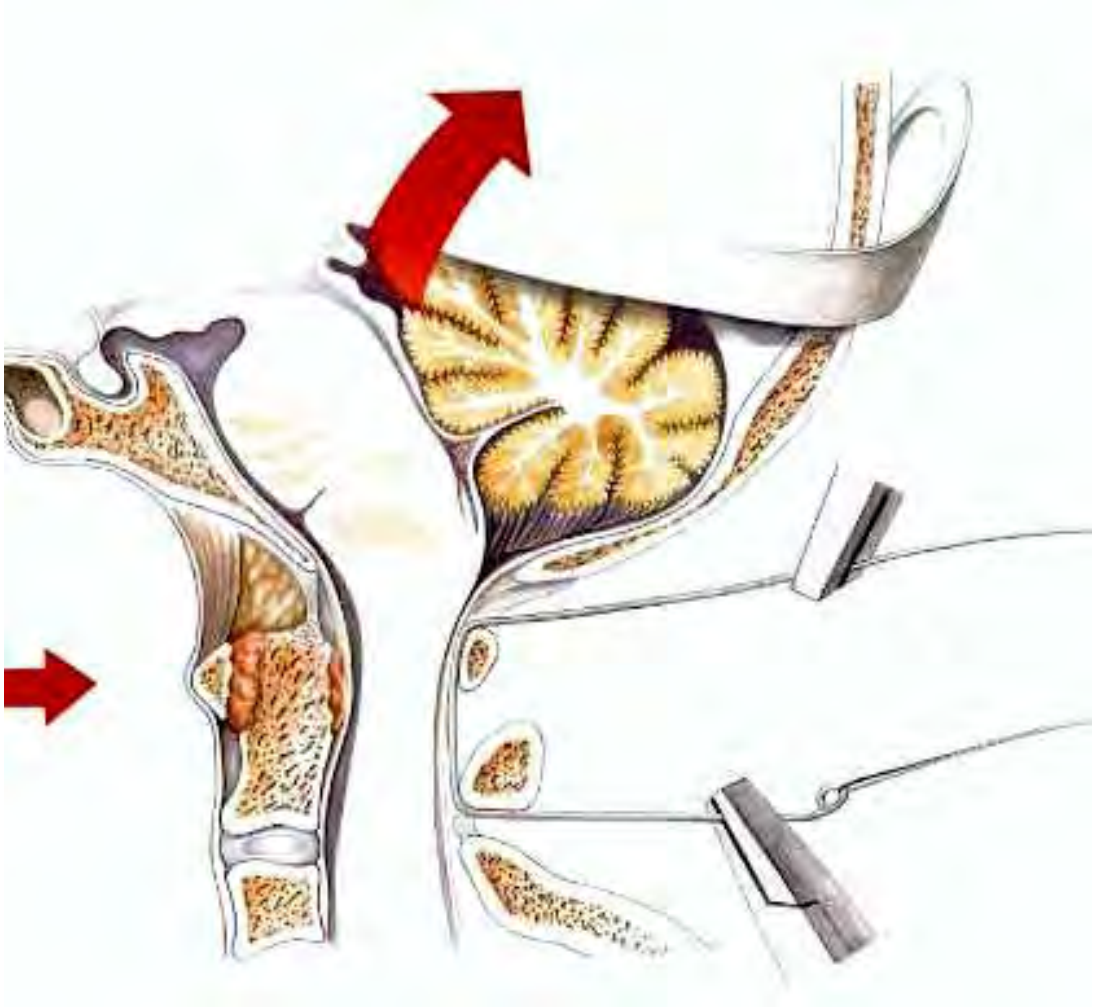

C1-C2-Cerclage nach Brooks

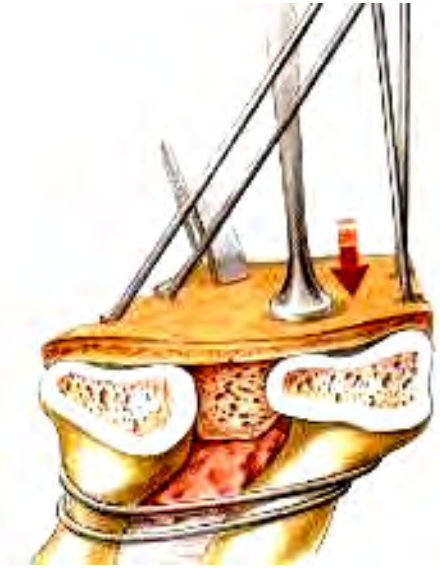

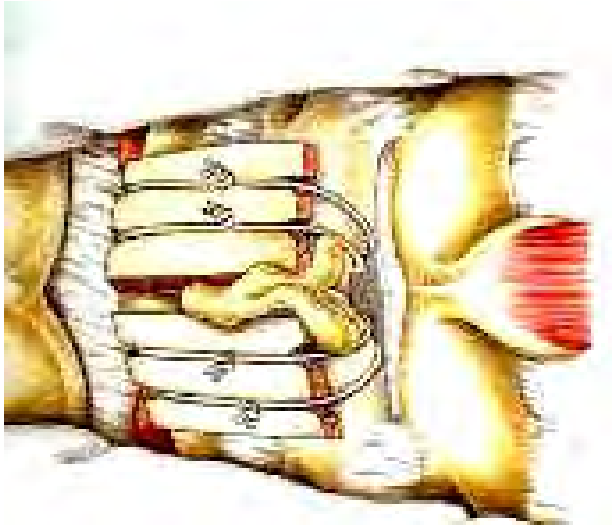

Cerclage C1/C2

dorsale atlanto-axiale Fusion mit Cerclage und Beckenkammspan

Beispiele von Cerclagen C1/2

C1-C2-Cerclage nach Gallie

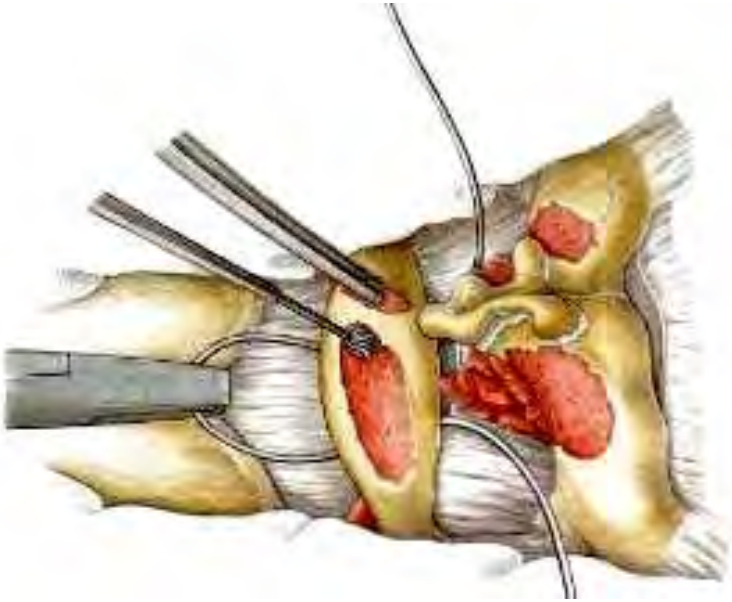

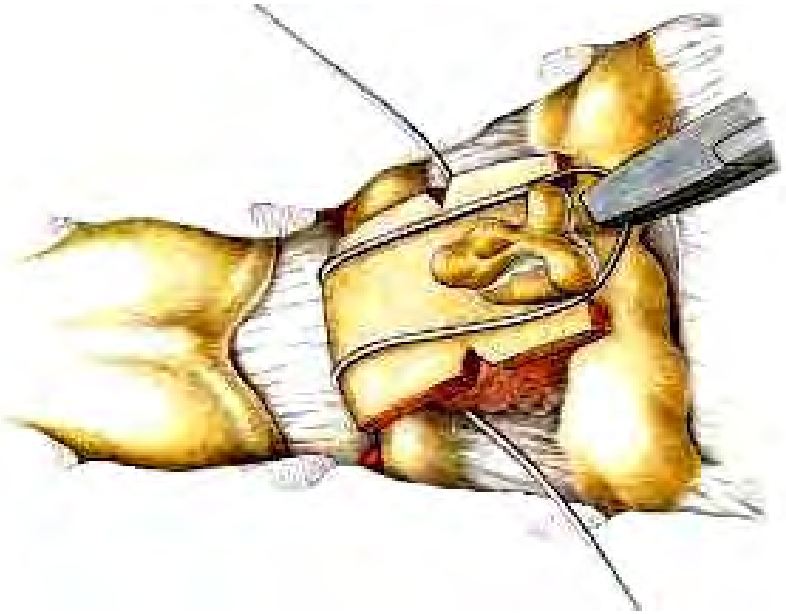

C1-C2-Cerclage nach Gallie

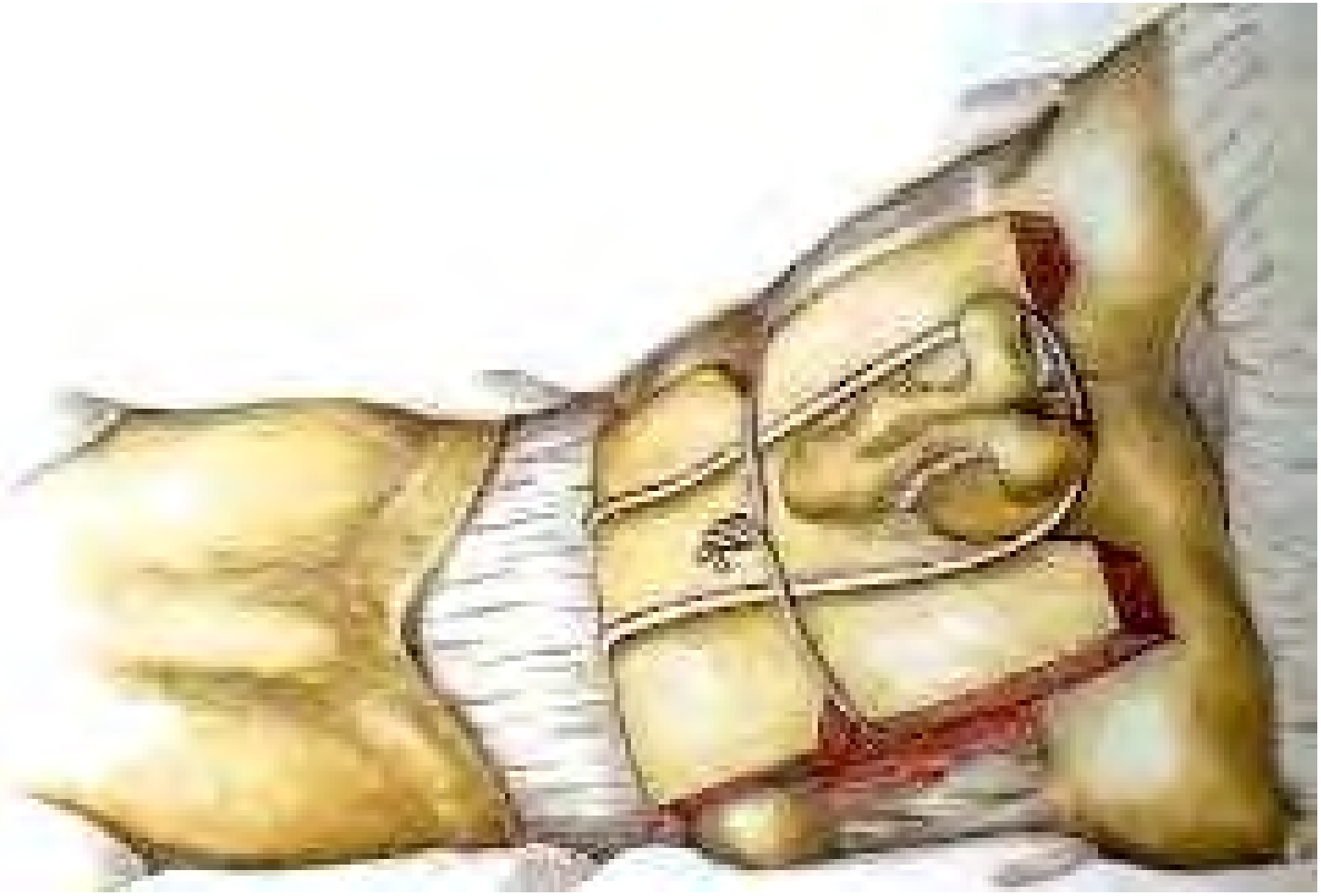

Spanfixation C1/2 nach Gallie

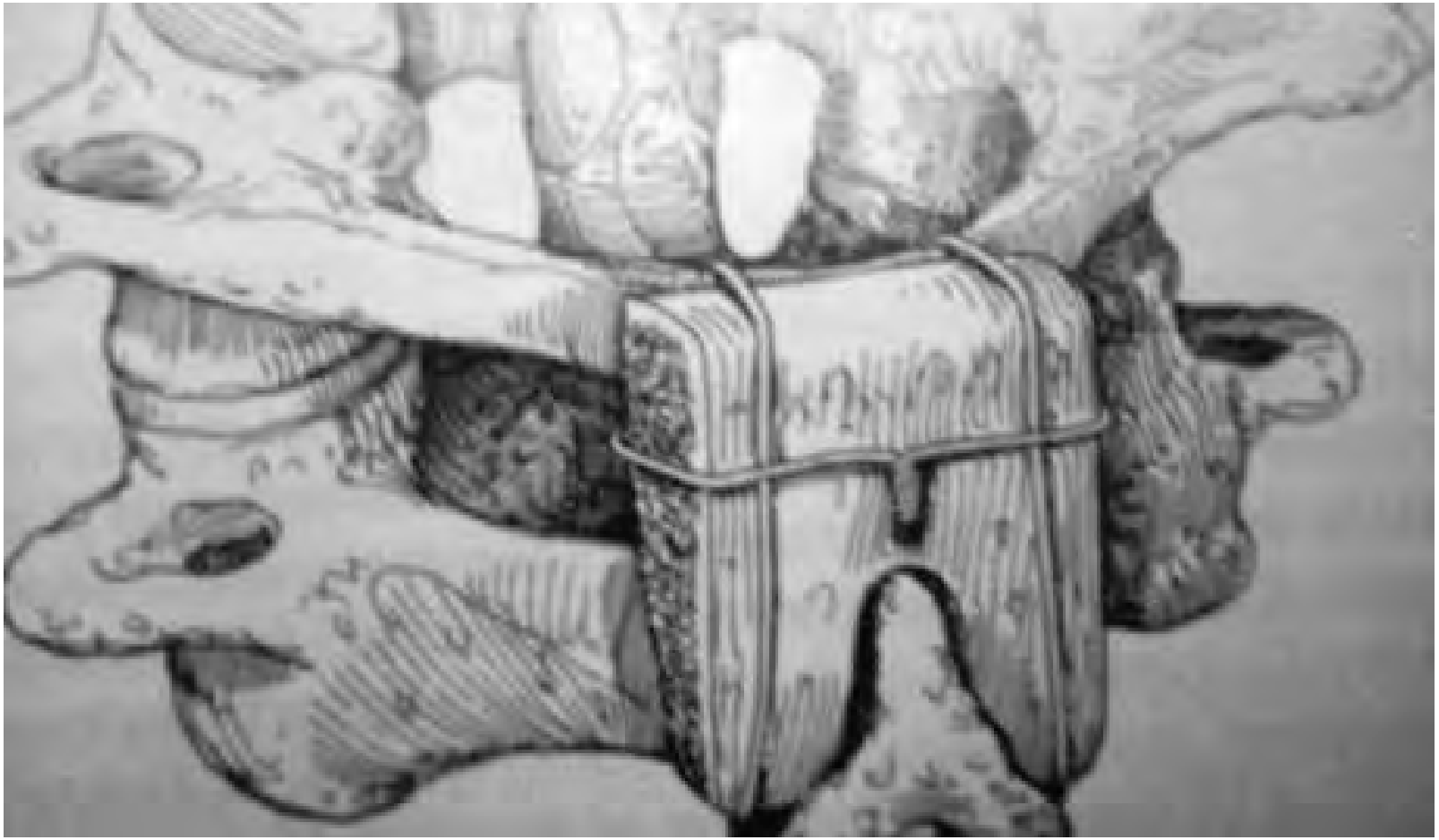

Probleme der C1/C2-Cerclage

- Gefährdung des Myelons beim Durchziehen der Cerclage
- Reposition schwierig bis unmöglich
- höhere Pseudarthrosenrate

(daher wird meist einseitig mit Span überbrückt, während die andere Seite zementiert wird)

spezielle vorbereitende Untersuchungen vor Verschraubungen

- Dünnschicht-CT
- MR-Angiographie der A.vertebralis
- evtl. Myelographie

transartikuläre C1-C2-Verschraubung nach Magerl

C1-C2-Verschraubung nach Magerl

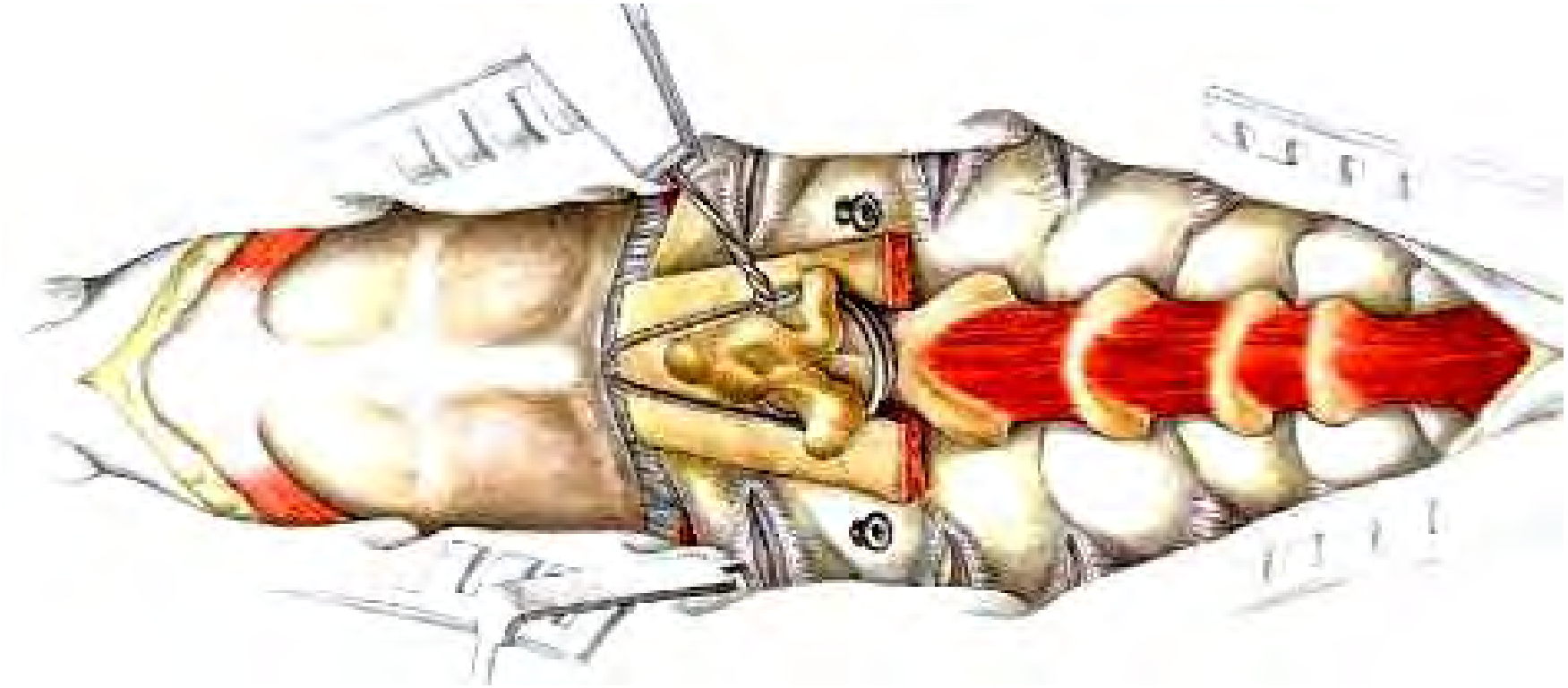

Magerl-Verschraubung C1-C2

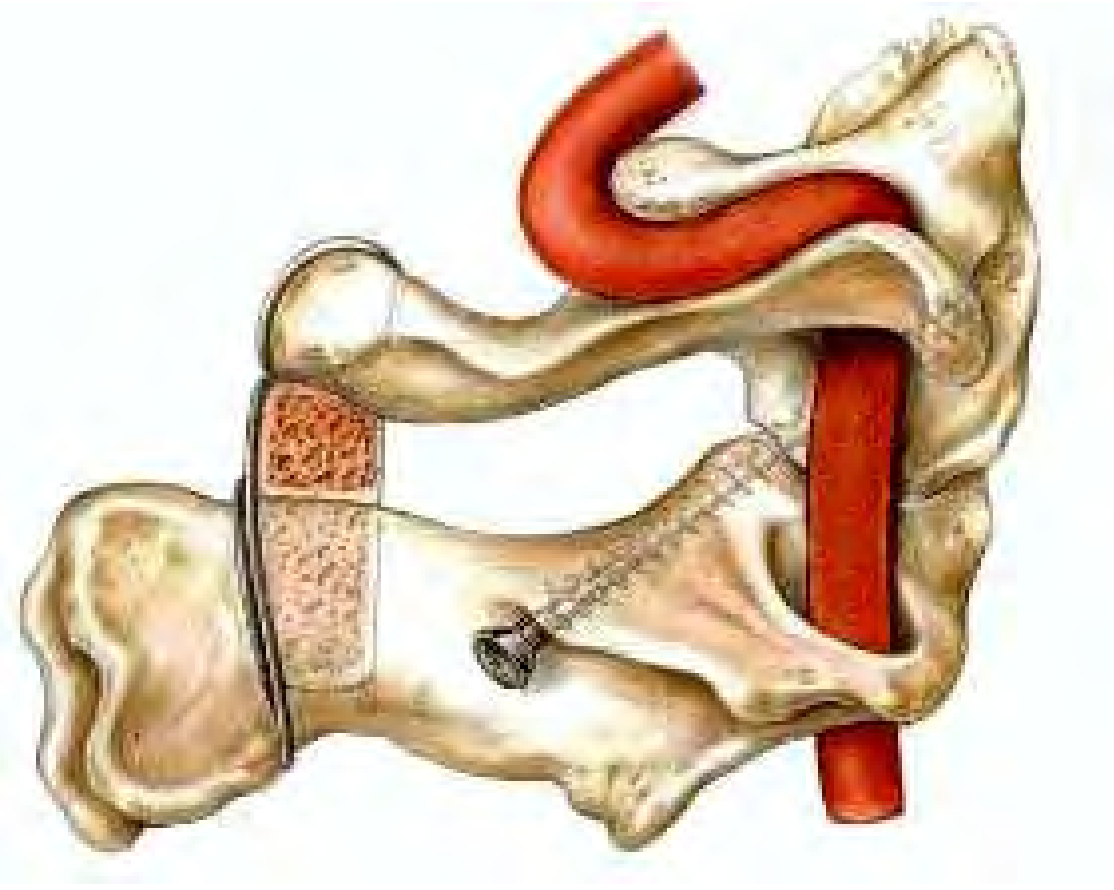

Probleme der transartikulären Verschraubung nach Magerl

- Gefahr der Verletzung der A.vertebralis
- langer Hautschnitt mit Muskelablösung notwendig
- schwierig bei thorakaler Hyperkyphose

C1/C2-Verschraubung nach Harms mit polyaxialen Schrauben

C1-Schrauben in die Massa lateralis des Atlas-Eintrittspunkt Kreuzung Mitte dorsaler Bogen C1-Mittelpunkt posteriorer/caudaler Teil des Bogens von C1; Ganglion der Wurzel C2 muss geschont werden; Richtung 5-10° medialisierend, exakt parallel zur Unterfläche des Bogens C1

C2-Schrauben-Eintrittspunkt Kreuzung Mittellinie Pars interarticularis-Lamina, 20-30°medialisierend, 20-30°aufsteigend;

bei beiden Segmenten bicortikaler Schraubensitz, vorgebohrt mit 2mm; Rö-Kontrolle, 3,5mm Schrauben

Einbringen der Stäbe, evtl.Reposition, knöcherne Fusion

C1/C2-Verschraubung nach Harms mit polyaxialem Schrauben/Stabsystem

Eintrittspunkte für Verschraubung C1/2

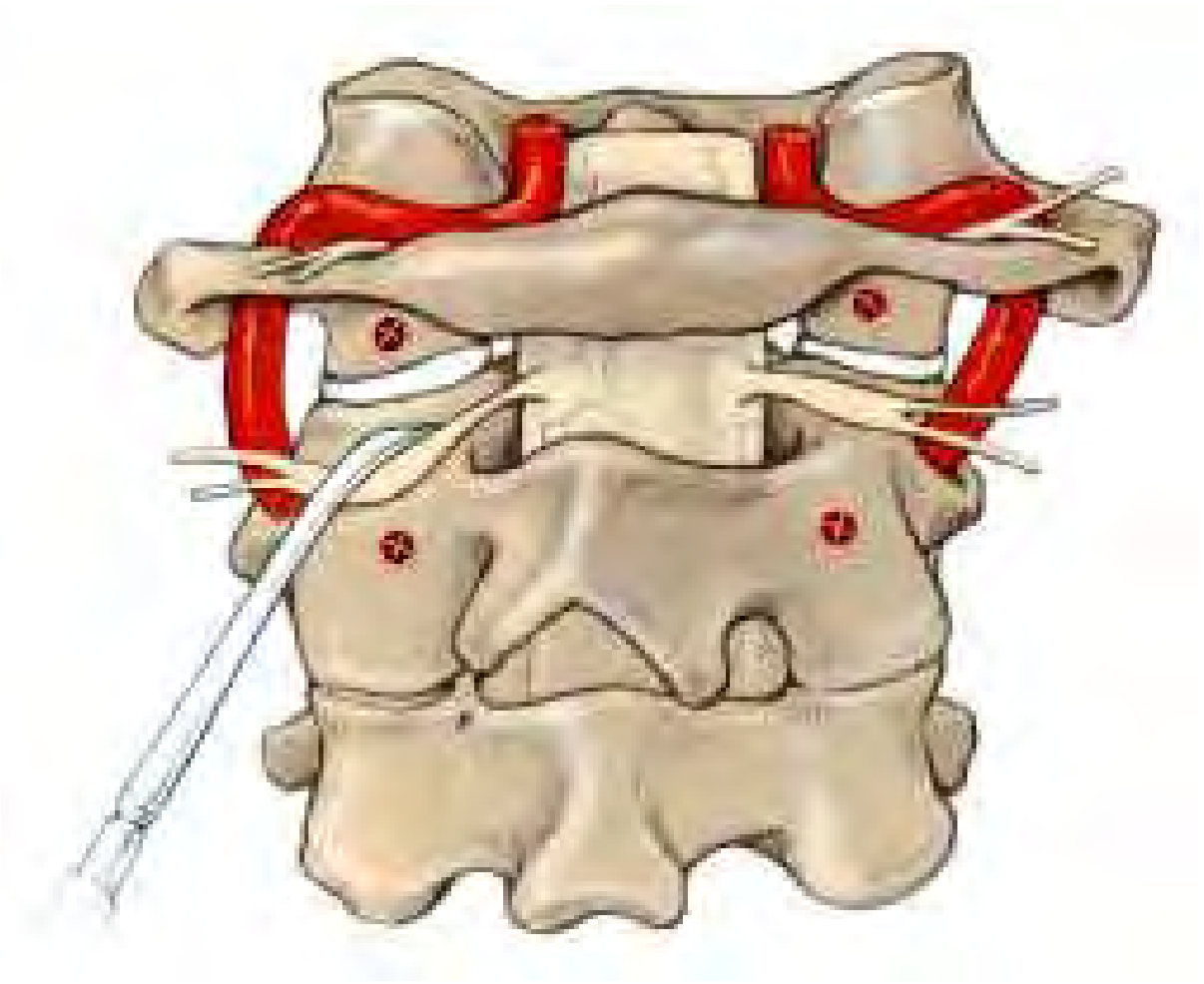

Schraubenposition C1, Eintrittstelle C2

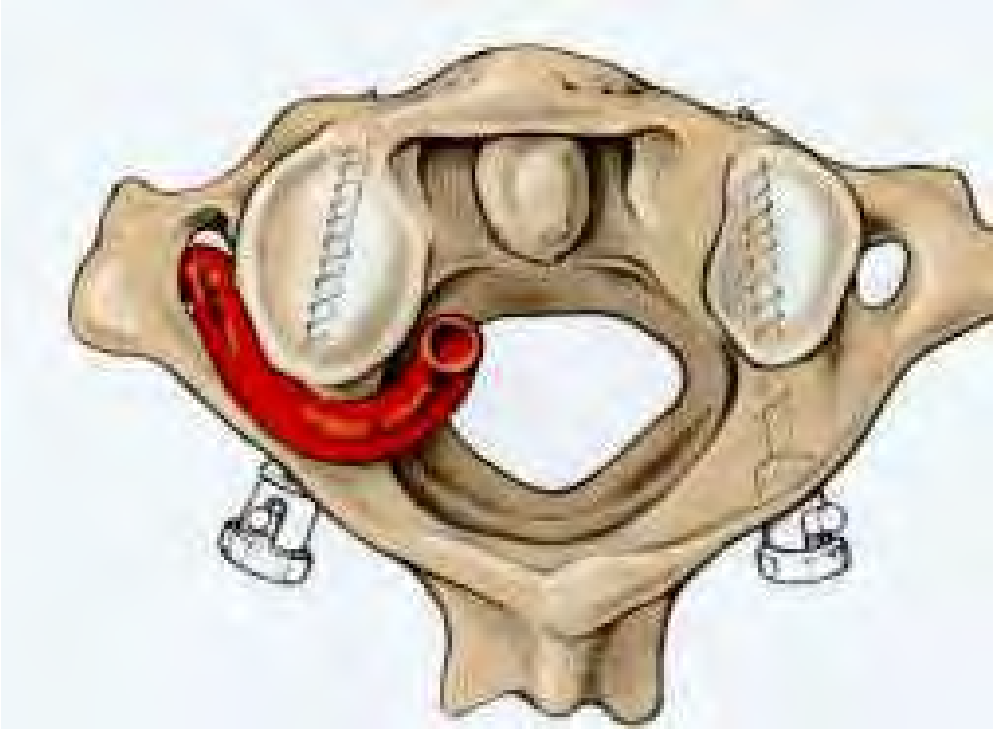

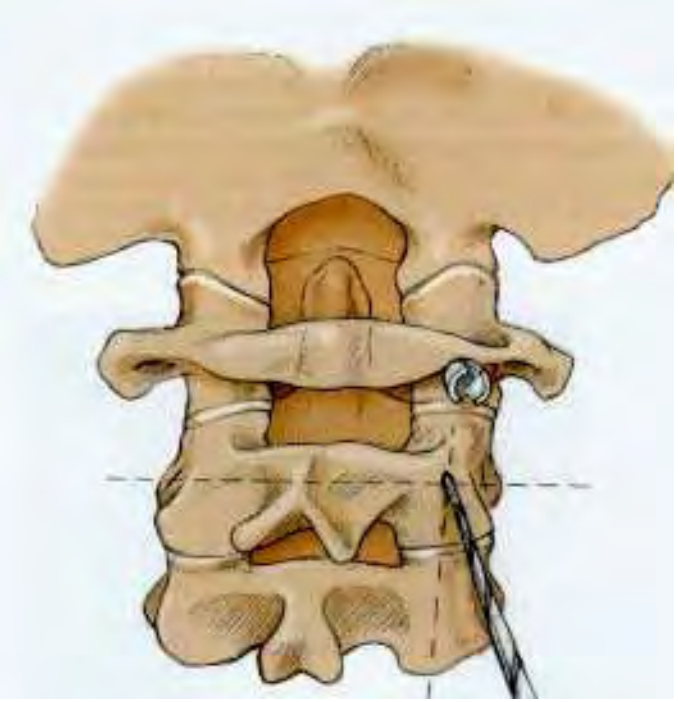

Brattström-Spondylodese Occiput-C2 mit Knochen/Zement

Verschraubung C1/2 mit Spongiosaplastik

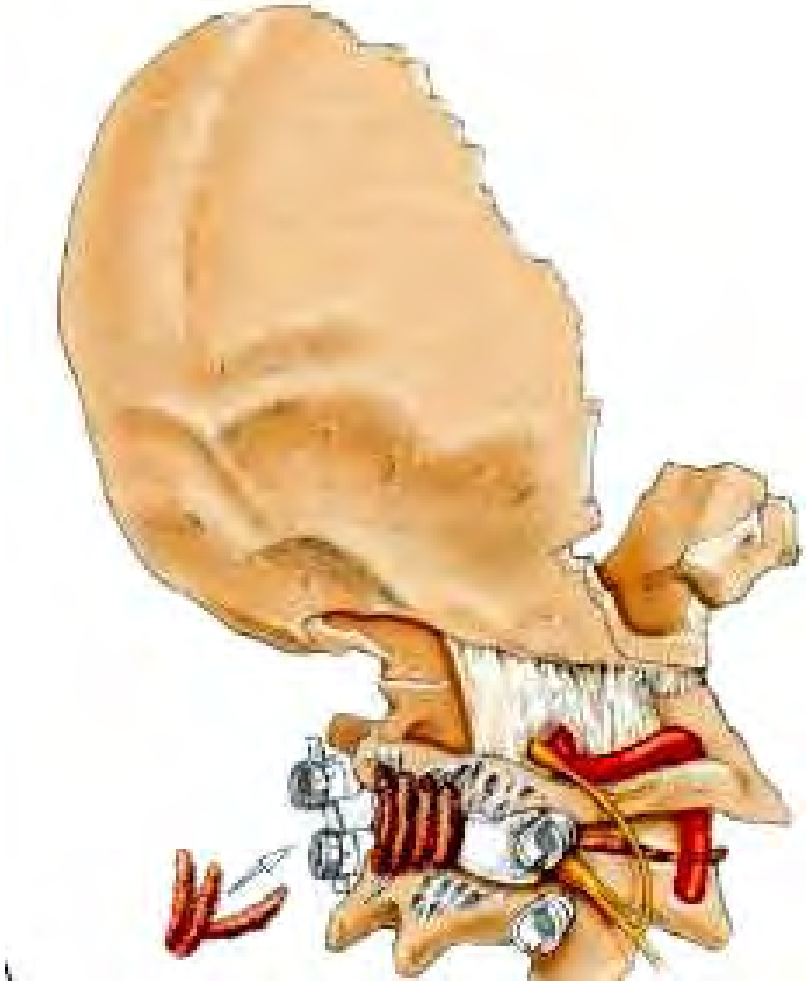

Verplattung am Occiput



Fusion Occiput-C3 mit Stäben und Haken

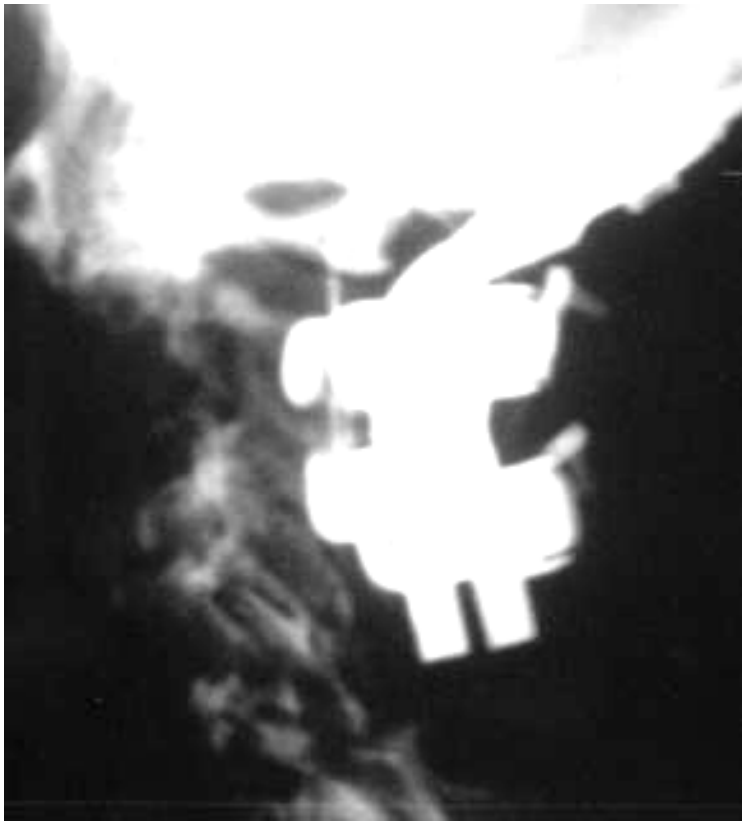

Verschraubung Occiput-C4

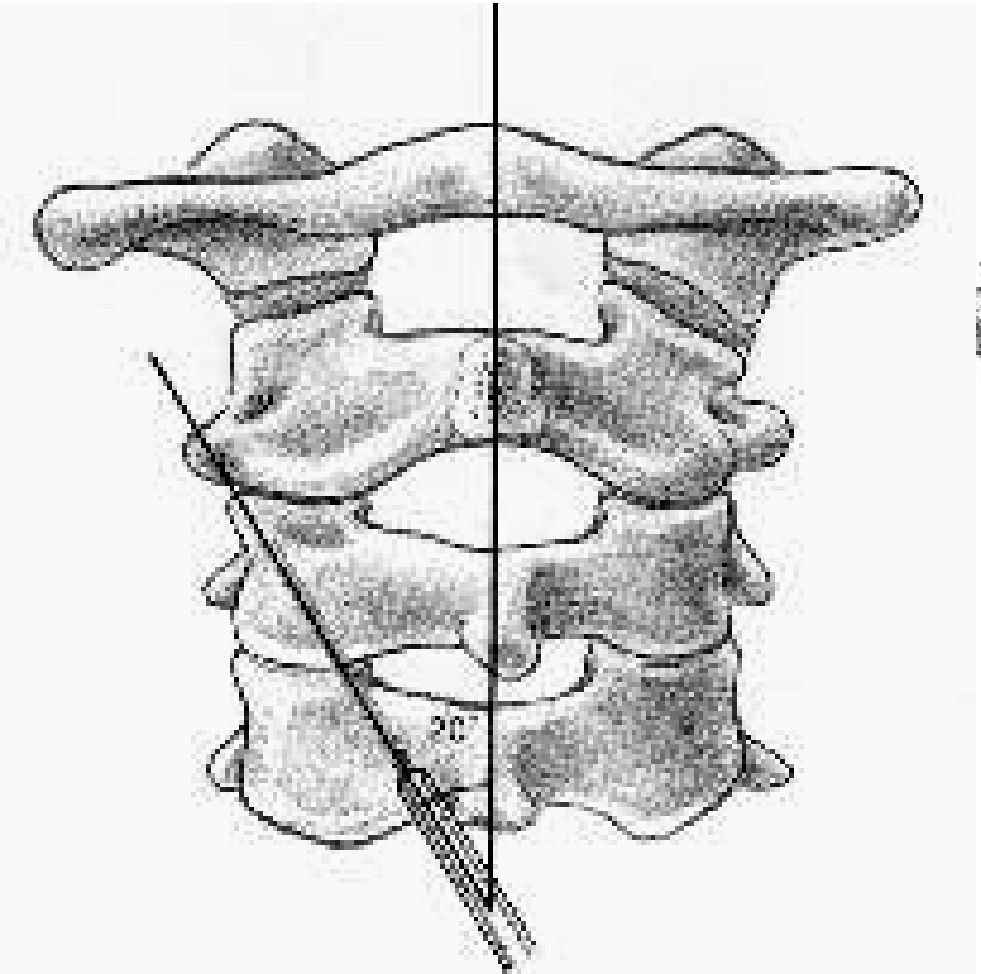

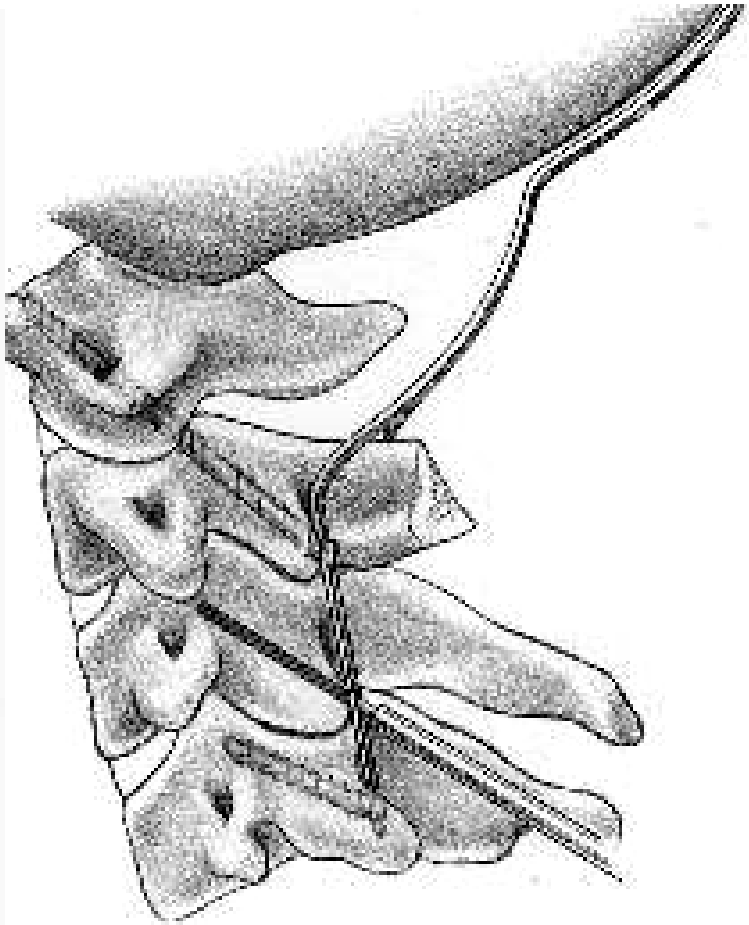

Schraubeneintritt für Massa-lateralis-Verschraubung

dorsale Plattenspondylodese Occiput-C4 mit translaminärer Verschraubung

Verplattung Occiput-C4 mit translaminärer Verschraubung

ventraler Zugang zur HWS

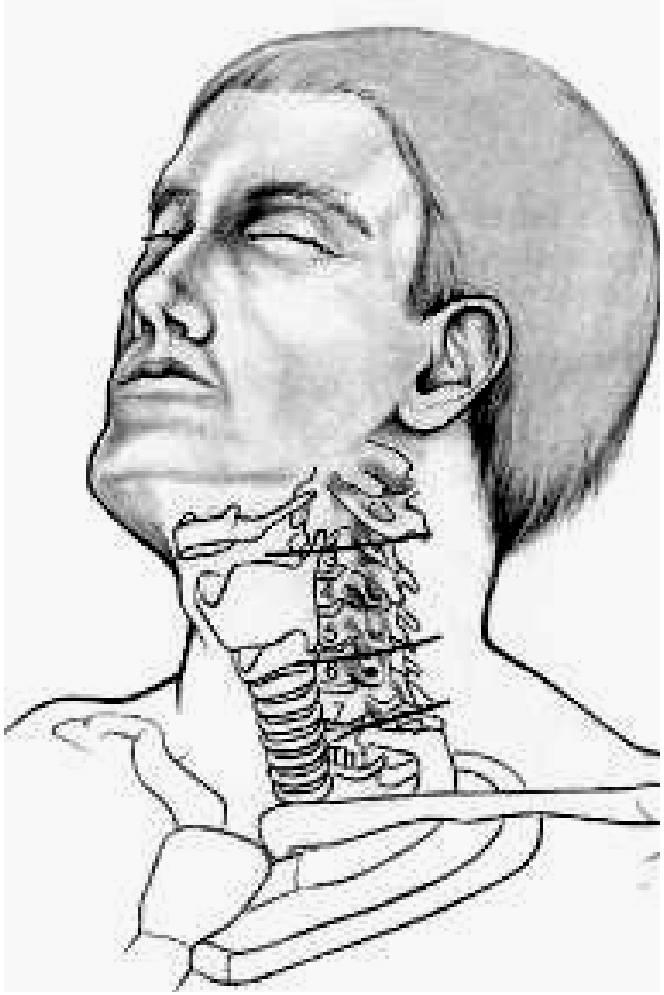

Lagerung in Kopfschale, leichter Überstreckung, Schultern nach caudal gezogen unter seitl. BW-Kontrolle

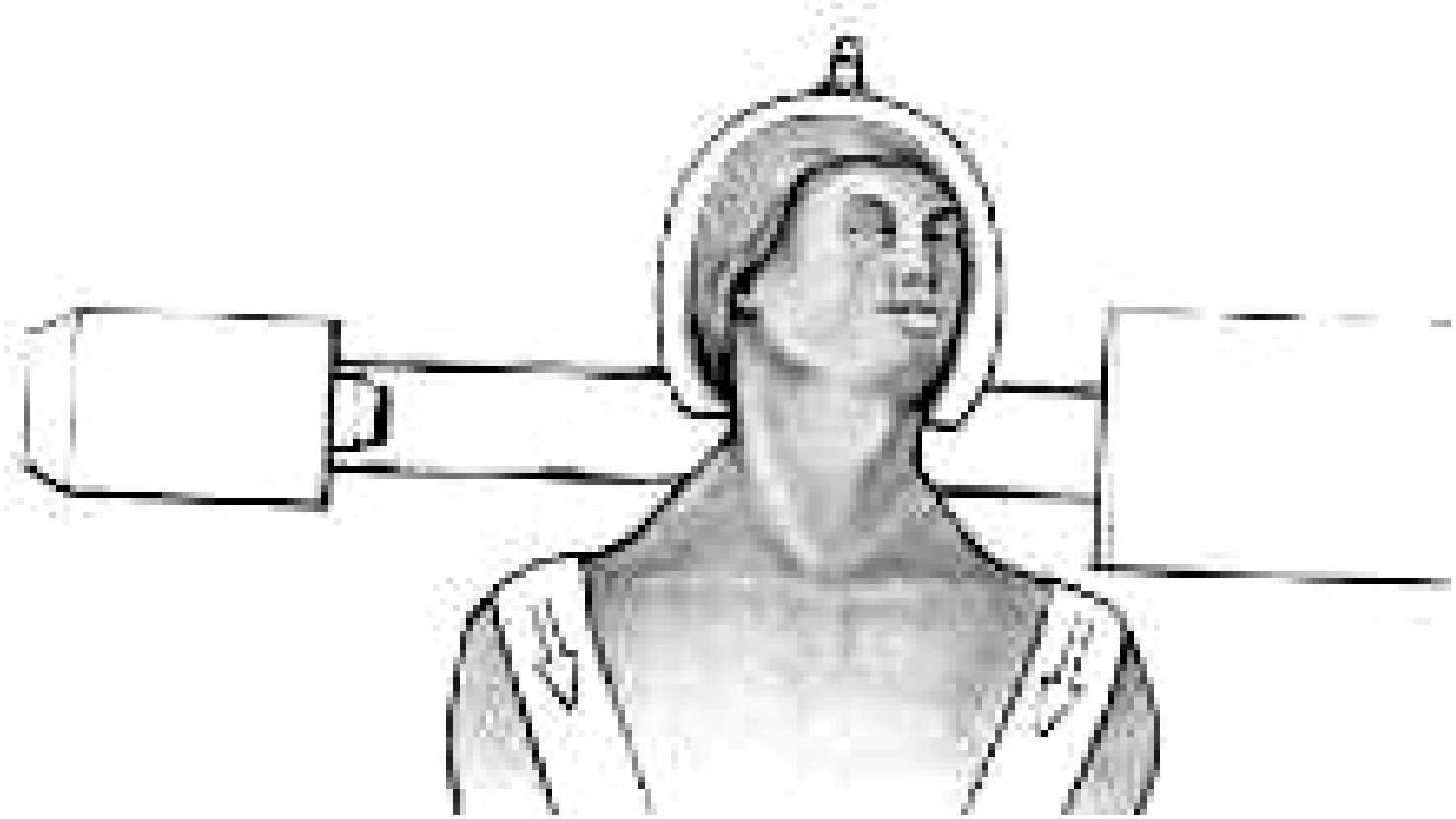

Zugang zur interkorporellen Fusion C3-C7

- Zugang von rechts, unterhalb C6 von links
- Durchtrennung des Platysma, mit Stieltupfern stumpfes Eingehen am Vorderrand des M.sternocleidomastoideus
- meist Durchtrennung des M.omohyoideus
- stumpfes Eingehen zwischen A.carotis communis (Palpieren!) und Trachea bzw.Ösophagus sowie Schilddrüse
- Abräparieren der Ränder des M.longus colli mit bipolarer Diathermie bis zu Proc.uncinati
- Höhenlokalisation der Bandscheibe im Bildwandler

Dekompression und Vorbereitung für die ventrale Stabilisierung

- Einschrauben des Caspar-Spreizers, Aufspreizen
- Ausräumen der Bandscheibe
- Durchtrennung des hinteren Längsbandes, evtl. unter Mikroskop
- Dekompression
- sparsames Anfrischen von Deck-und Grundplatte (Löffel, Kürette, kein Meissel)

Aufspreizen des Bandscheibenraumes

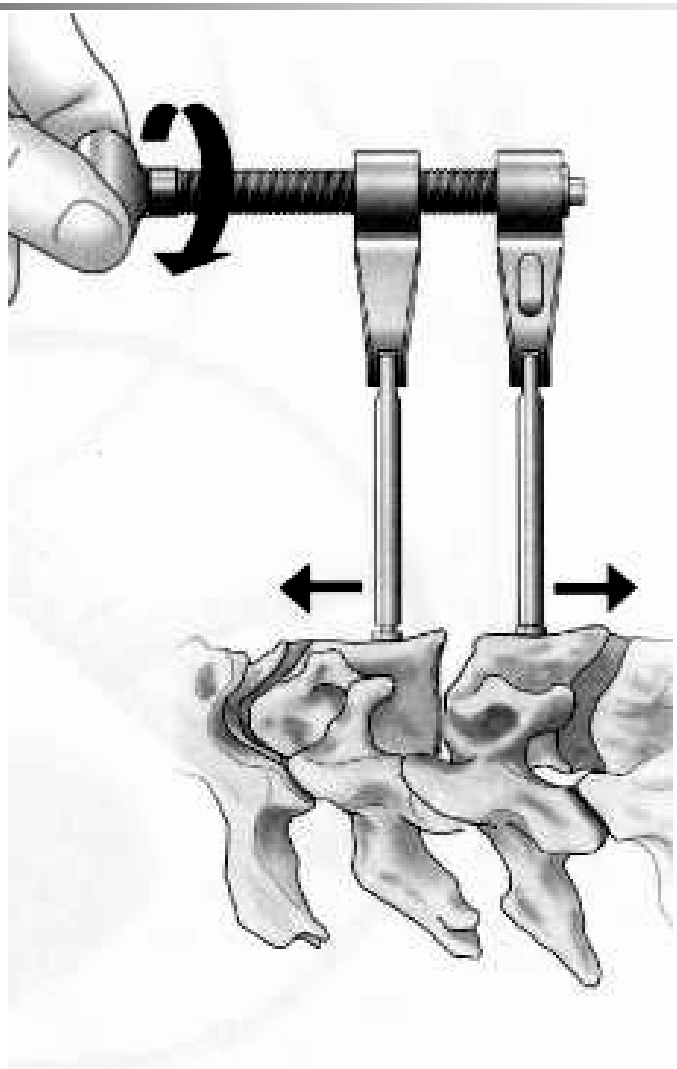

sparsames Anfrischen von Deck- und Grundplatte

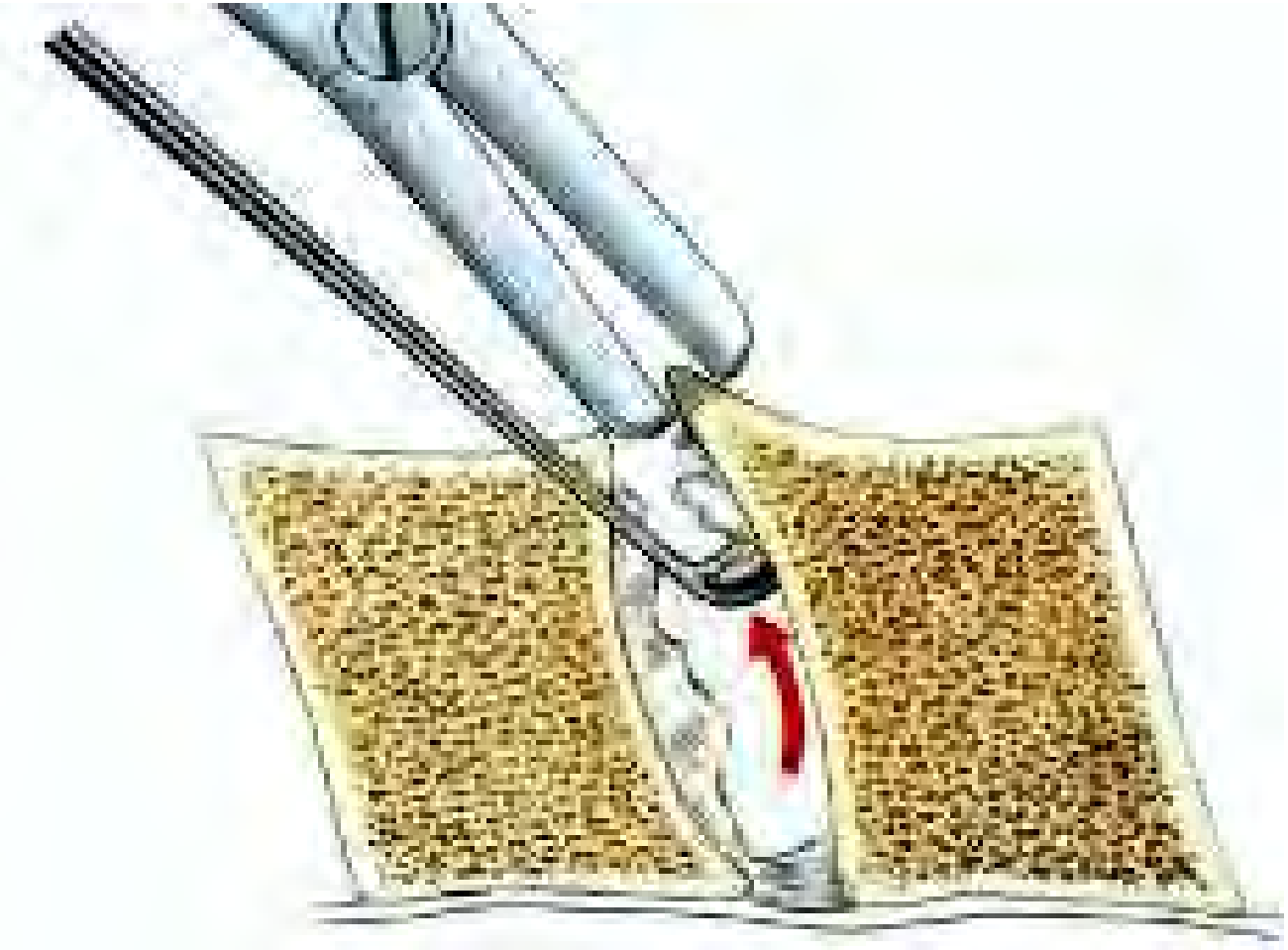

Stabilisierung nach Dekompression

Zementplombe

Beckenkammspan

Cage ohne / mit Platte

- PEEK
- Titan

(künstliche Bandscheibe)

ventrale interkorporelle Verplattung mit Beckenkammspan

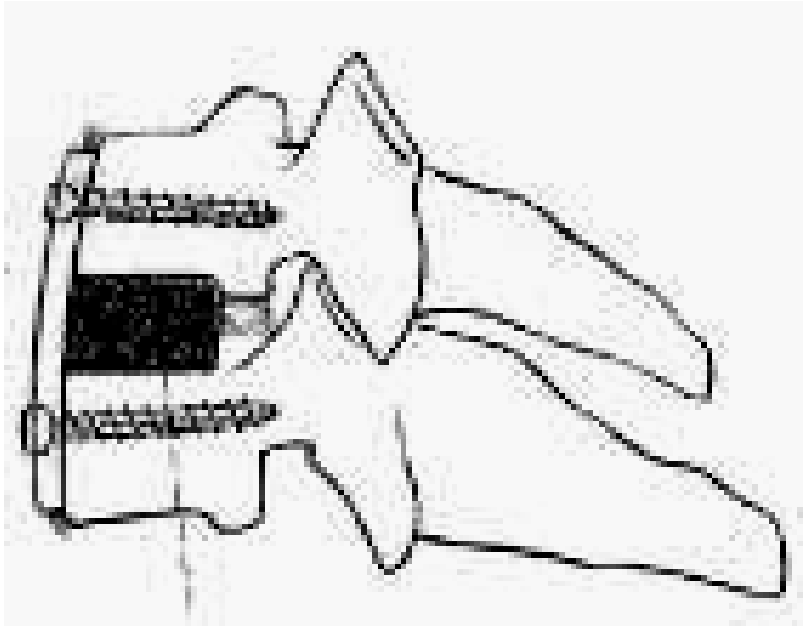

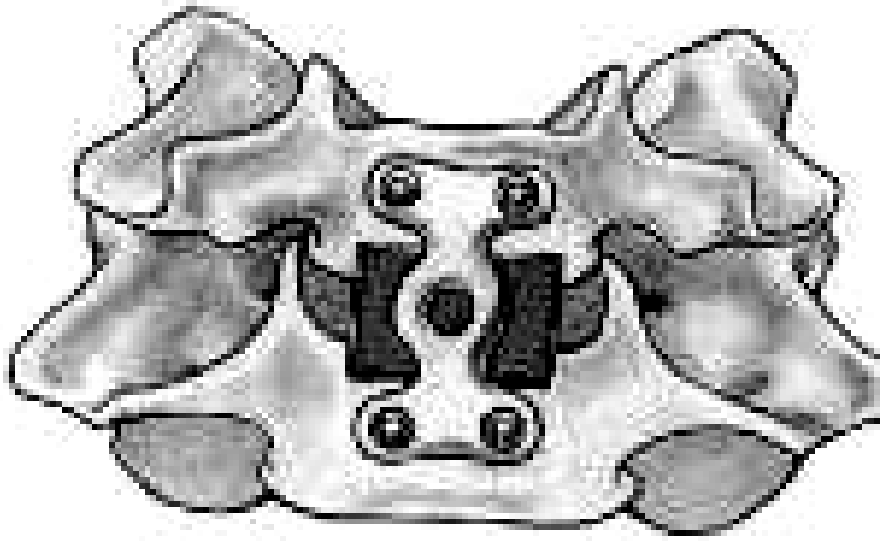

Schraubenrichtung-und Länge (bei bicortikalen Schrauben)

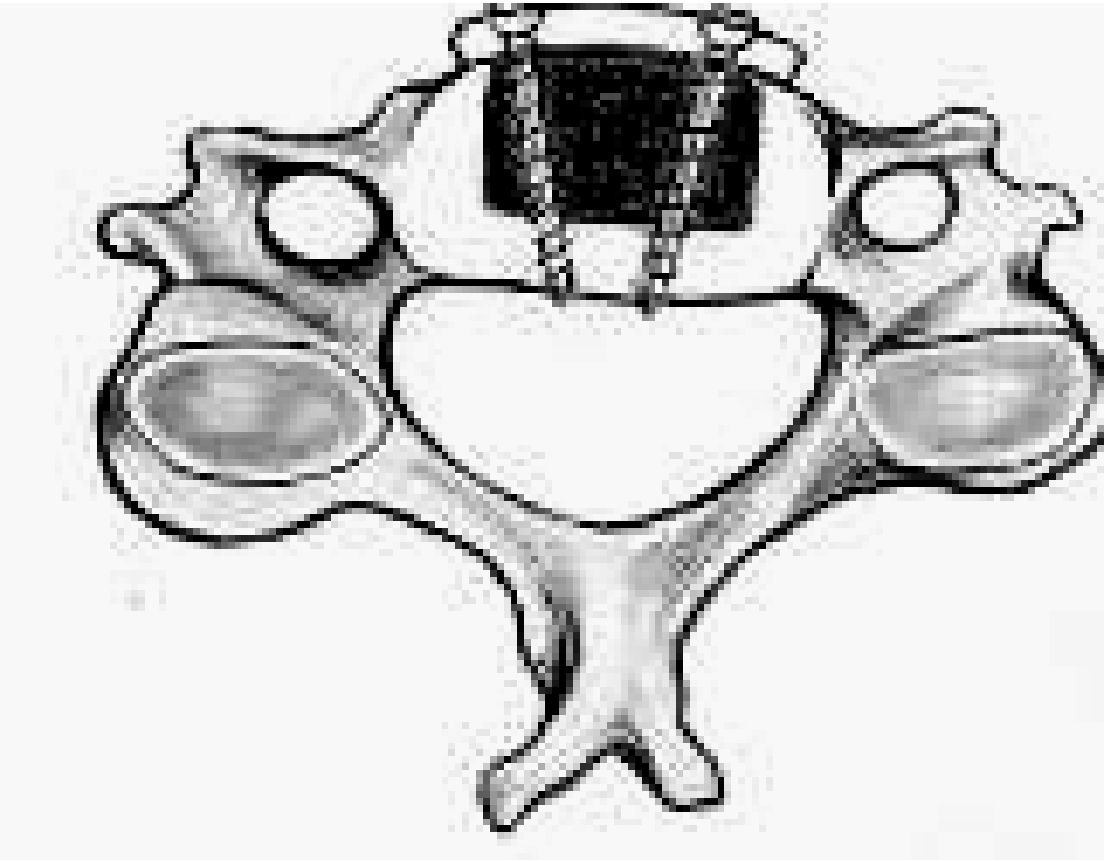

Verplattung nach Resektion eines Halswirbelkörpers

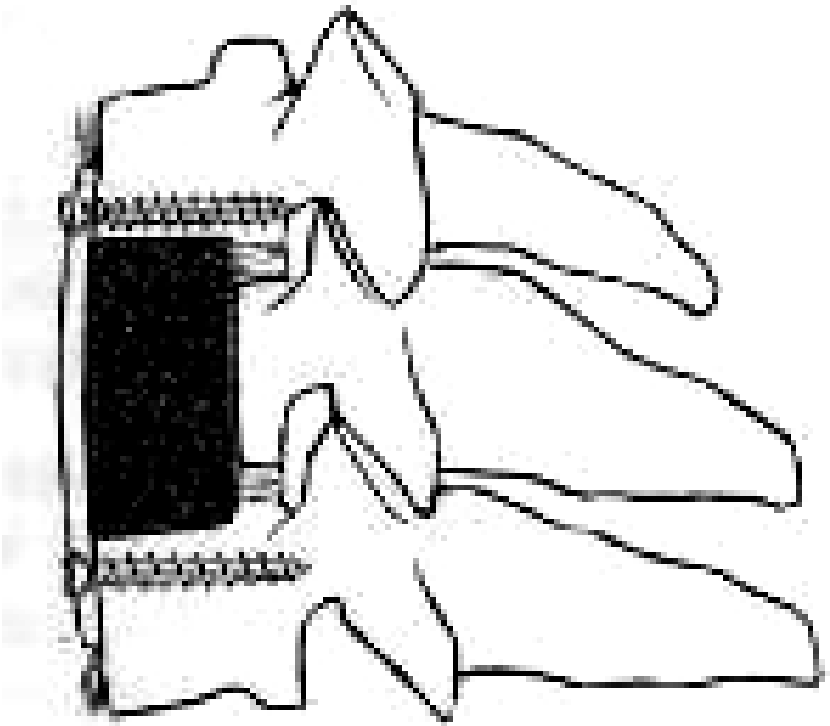

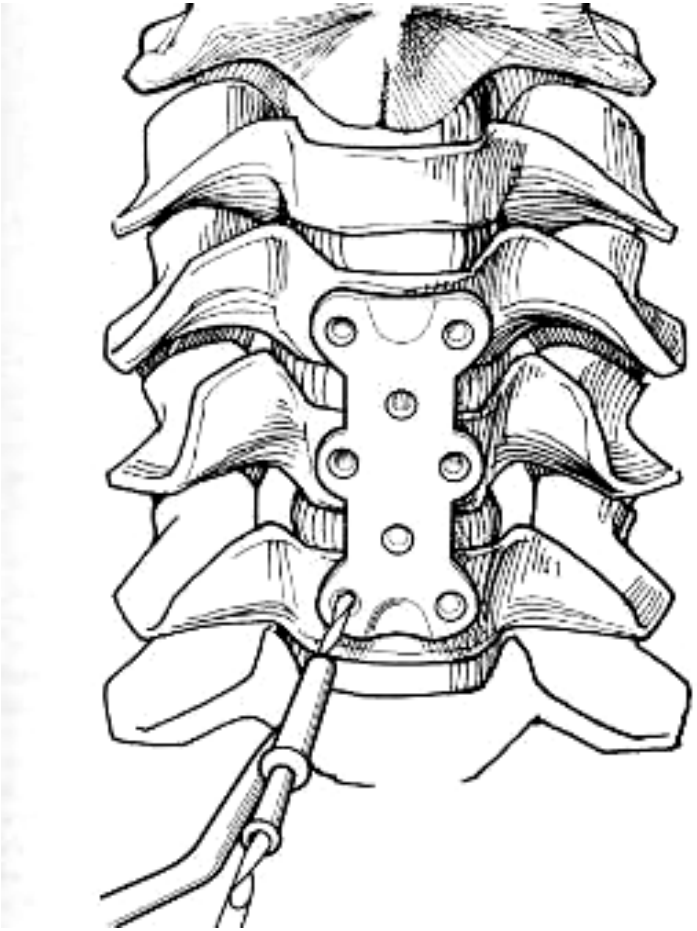

PEEK-Cages für HWS



Einführen von Probe bzw. knochengefülltem Cage

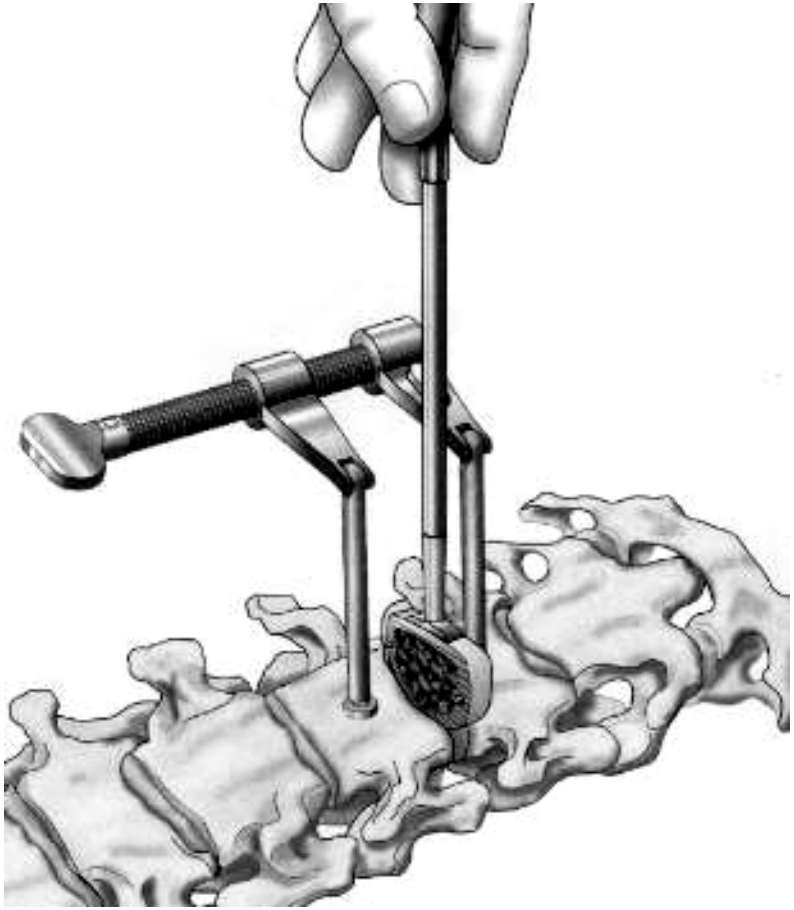

Verriegelungsplatte nach Morscher einheitliche Schraubenlänge 14mm



Komplikationen der ventralen interkorporellen Fusion

- Recurrenslähmung, Hypoglossusschädigung
- Myelonkompression (Hämatom, Ödem)
- Verletzung der A.vertebralis
- Ösophagusverletzung
- Atemprobleme (Weichteilödem)
- evtl.Spanentnahmeprobleme
- adjacent disc disease
- Infektion
- Schraubenwanderung
- Pseudarthrose

bei Paresegefahr oder eingetretener Parese

Steroidschema

Bolus Methylprednisolon
30mg/kgKG

Erhaltungsdosis über 23h
Methylprednisolon 5,4mg/kgKG7h

transorale Densresektion

- im Rahmen der RA sehr selten indiziert,

  bei persistierender Myelonkompression nach dorsaler Stabilisierung

Vorbereitung des transoralen Zuganges

- präop Auschluss von Mundhöhlenphlegmone, eitrigen Zähnen etc.
- ausreichend langdauernde AB-Prophylaxe auch für gramneg. Spektrum
- endotracheale Intubation, Trachea exakt gegen Abfluss abgedichtet
- spezieller rechteckiger Retraktor
- Höhenlokalisation im Bildwandler

OP-Technik transorale Densresektion

- mediane Längsinzision bis zum Knochen
- subperiostales Abschieben der Weichteile
- Resektion des Dens mit Fräse
- ausreichende Spülung
- Verschluss in mindestens 2 Schichten

transoraler Zugang

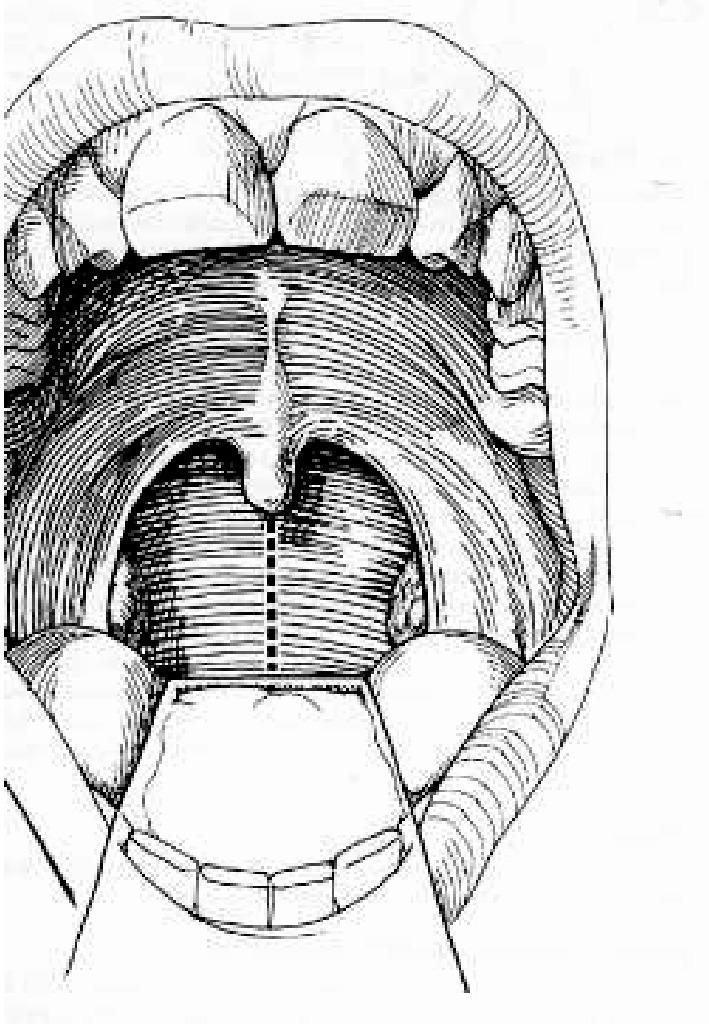

transorale Densresektion

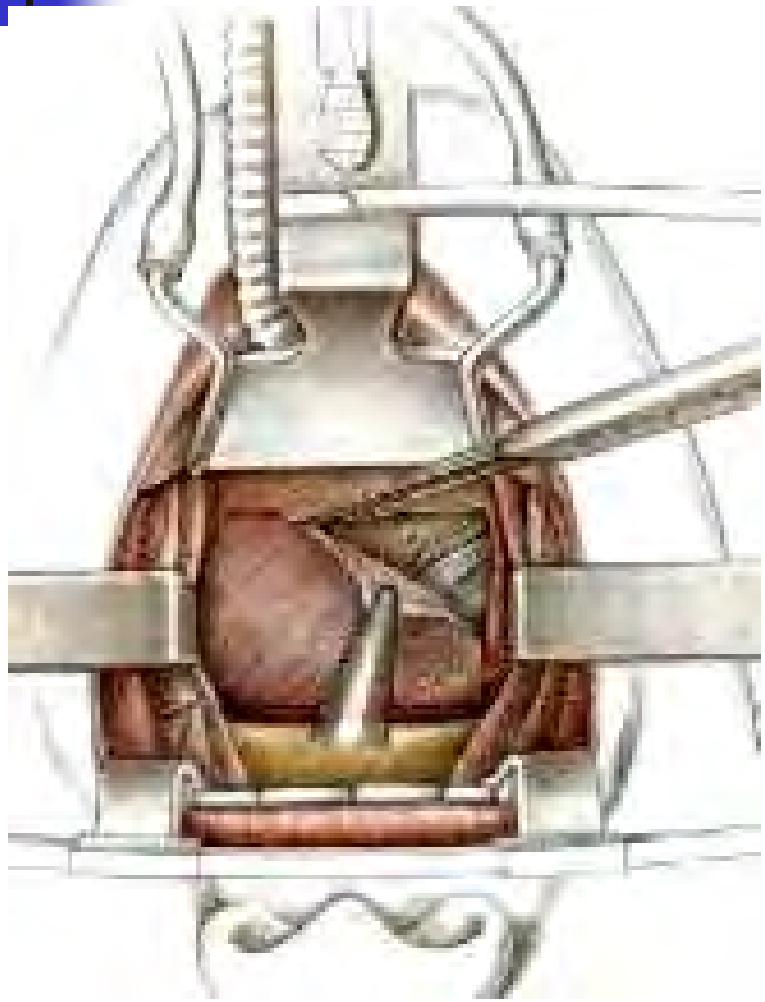

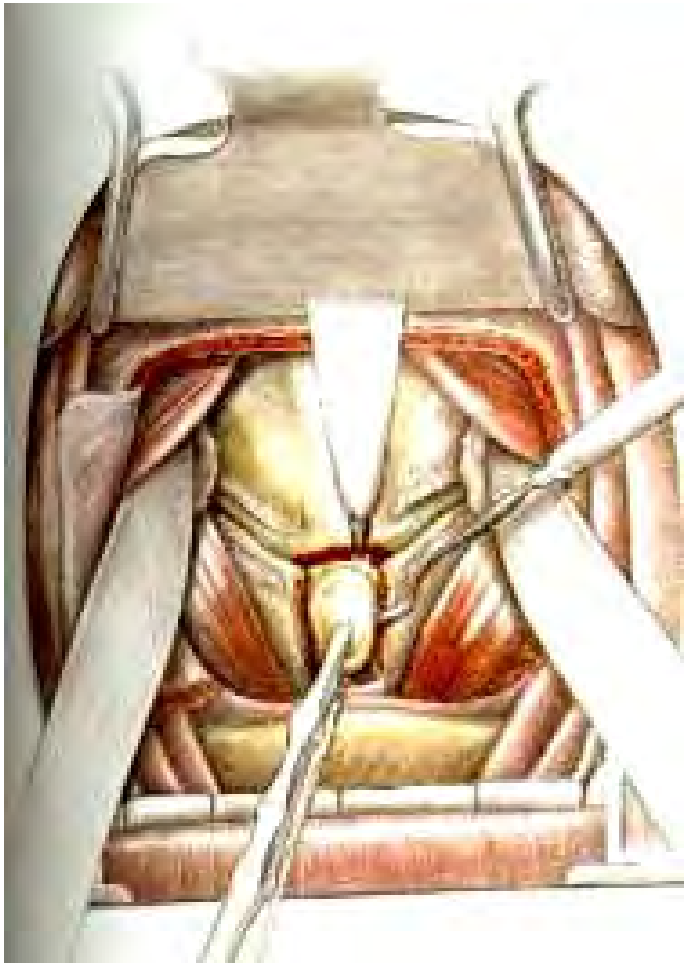

Densresektion

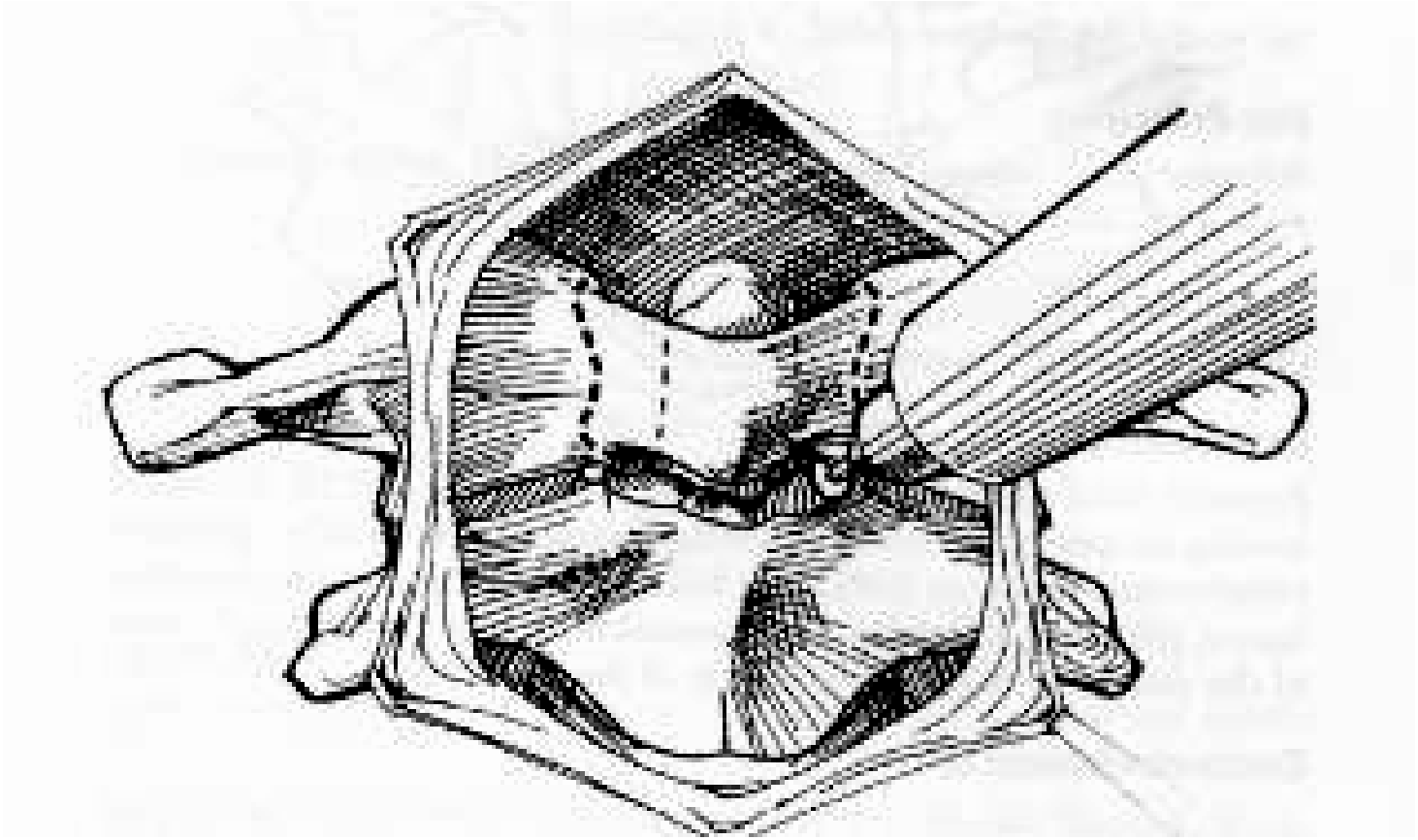

Komplikationen des transoralen Zuganges

- relativ hohes Infektionsrisiko (möglichst keine Instrumentierung, mehrschichtiger Verschluss!)
- Verletzung oder Verlust von Zähnen
- Verletzung von Zunge und Gingiva
- Aspiration (möglichst verzögerte
- Extubation!!)

M. Bechterew

Werner Lack

Otto Wagner Spital, Wien

M.Bechterew-Definition

(Deutsche Gesellschaft für Rheumatologie)

- **chronisch entzündlich-rheumatische Systemerkrankung, die sich vorzugsweise mit ankylosierenden und destruierenden Veränderungen am Achsenskelett, aber auch häufig mit peripheren Arthritiden, Enthesiopathien und seltener mit viszeralen Organbeteiligungen manifestiert.**

Ätiologie und Pathogenese

- erbliche Disposition (>95% HLA B 27)
- exogene Faktoren (Klebsiellen, urogenitale und enterale Infekte-Autoimmunprozesse durch Induktion zytotoxischer T-Zellen)
- entzündliche Veränderungen der ISG und Wirbelgelenke-BG Proliferation-mit chondroider Kollagenumwandlung-enchondrale Ossifikation
- destruktive Prozesse durch Entzündung-Discitis, Spondylodiscitis, Spondylitis anterior

Altersverteilung

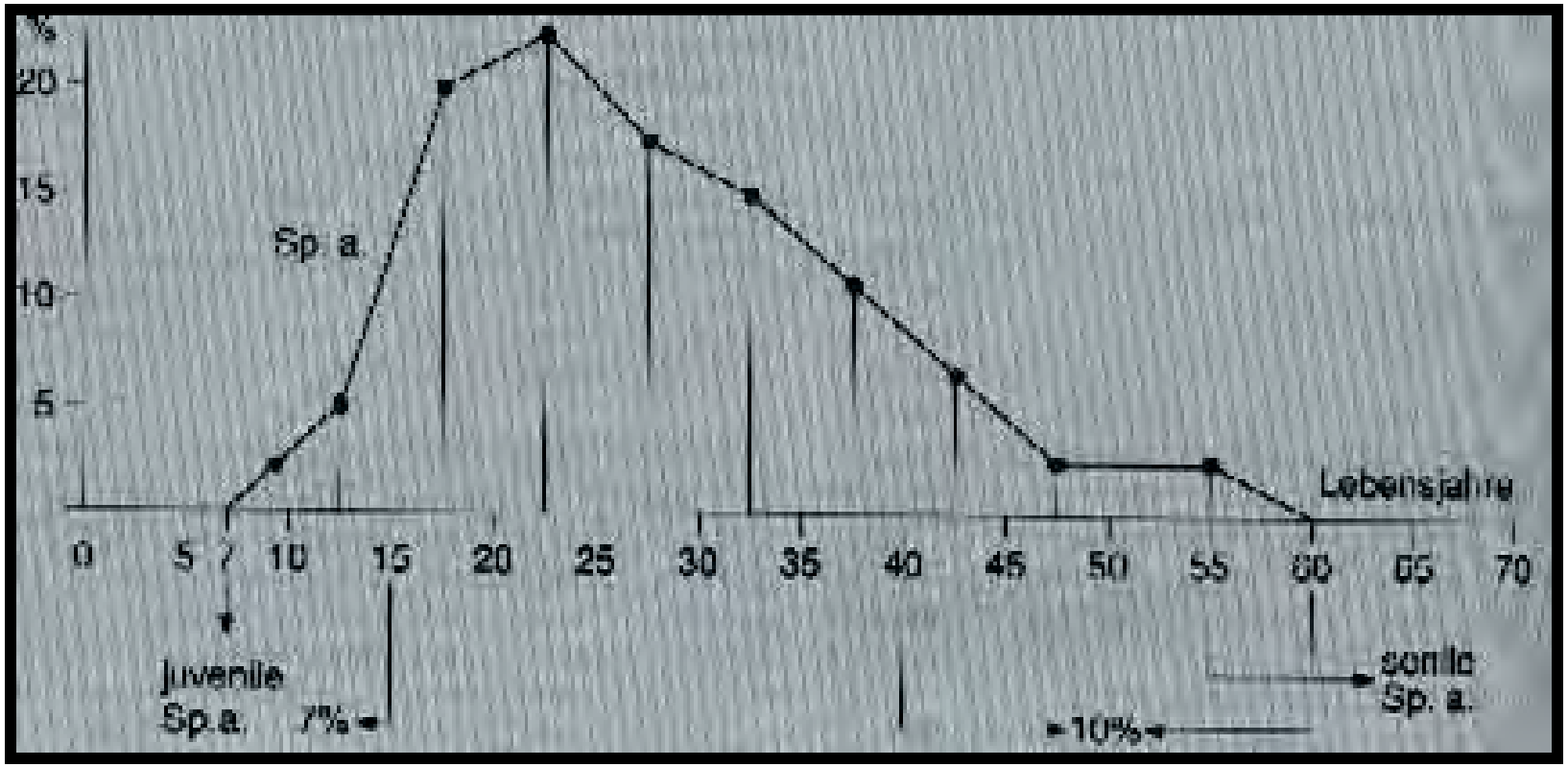

Prognose

- insgesamt günstig, bei 80 % Arbeitsfähigkeit über Jahre erhalten
- Bei Frauen günstiger, häufig nur abortiver Verlauf
- günstig v.a. bei Auftreten nach dem 40.Lebensjahr
- rasch einsteifender Verlauf nur bei 5 % (Hypergammaglobulinämie)

Spondylarthropathien

- M.BECHTEREW
- Psoriasisarthritis
- reaktive Arthritis beim REITER-Syndrom
- Arthropathie bei M.CROHN
- Arthropathie bei Colitis ulcerosa

Klassifikationskriterien der Sp.a.

(New York-Kriterien 1966)

deutlich eingeschränkte LWS-Beweglichkeit in allen Ebenen

frühere oder aktuelle Schmerzen im Bereich des dorsolumbalen Übergangs oder der LWS

eingeschränkte Atembreite <2,5cm in Höhe des 4. ICR

Sp.a.gesichert, wenn

beidseitige Sacroileitis Grad 3 oder 4 + 1 klin. Kriterium

beidseitige Sacroileitis Grad 2 und 2 klin.Kriterien

Sp.a. wahrscheinlich bei

beidseitiger Sacroileitis Grad 3 oder 4

Kriterien des Kreuzschmerzes vom entzündlichen Typ

(Calin et al.1977)

- **Krankheitsbeginn vor dem 40.Lj**
- **schleichender Beginn der Beschwerden**
- **Dauer seit mindestens 3 Monaten**
- **Morgensteifigkeit**
- **Besserung bei Bewegung**
- **mindestens 4 Kriterien müssen erfüllt sein**

Gradeinteilung der Sacroileitis

(Deutsche Ges. f. Rheumatologie)

0-normal

1-verwaschener Gelenkspalt, Pseudo-erweiterung, mässige Sklerosierung

2-unregelmässige Gelenkspalterweiter-ung, ausgeprägte Sklerosierung, Erosionen, „Perlschnurbild“

3-Gelenkspaltverschmälerung oder-verengung,
Erosionen, Sklerosierung

4-totale Ankylose

Stadieneinteilung des M.Bechterew

- 0-klinische Frühsymptome ohne Sacroileitis
- 1-inc. Versteifung der WS, rad.Zeichen
- 2-irrevers. Versteifung der ISG o. eines WS-Abschnittes, Syndesmophyten
- 3-Verknöcherung mind.2 WS-abschnitte
- 4-Verknöcherung aller Abschnitte

Gelenksbeteiligung

- Hüftgelenke 36 %
- Sternoclavikulargelenke 11-28 %
- Schultergelenke 23 %
- Kniegelenke 18 %
- Symphysitis 16 %

Enthesiopathien

hyperostotische und resorptive Veränderungen an den Sehnenansätzen

- **Fersenbein plantar**
- **Achillessehnenansatz**
- **Sitzbeinhöcker**
- **Beckenkamm**
- **Trochanter**
- **Rippen, Rippenknorpel, Sternum**

viscerale Beteiligung bei Sp.a.

Iritis bzw. Iridocyclitis 4-40 %

Aortitis, Kardiomyopathie, Reizleitungsstörungen 2-10 %

verminderte VK, restriktive Lungenveränderungen

sekundäre Amyloidose ca 8 %

interstitielle Nephritis, IgA-Nephropathie ca 10 %

spezielle Untersuchung der Bechterew-Wirbelsäule

- ISG-DS, Federtest
- Hüften-Flexionskontraktur!
- Beweglichkeit-Schober, Ott, FBA
- Kyphose-Fleche, Kinn-Manubriumabstand, Kyphometer, Blickhöhe
- Thoraxexkursion
- Enthesiopathien!
- Iritis/Iridocyclitis!

Winkel Kinn-Augenbrauen zur Vertikalen

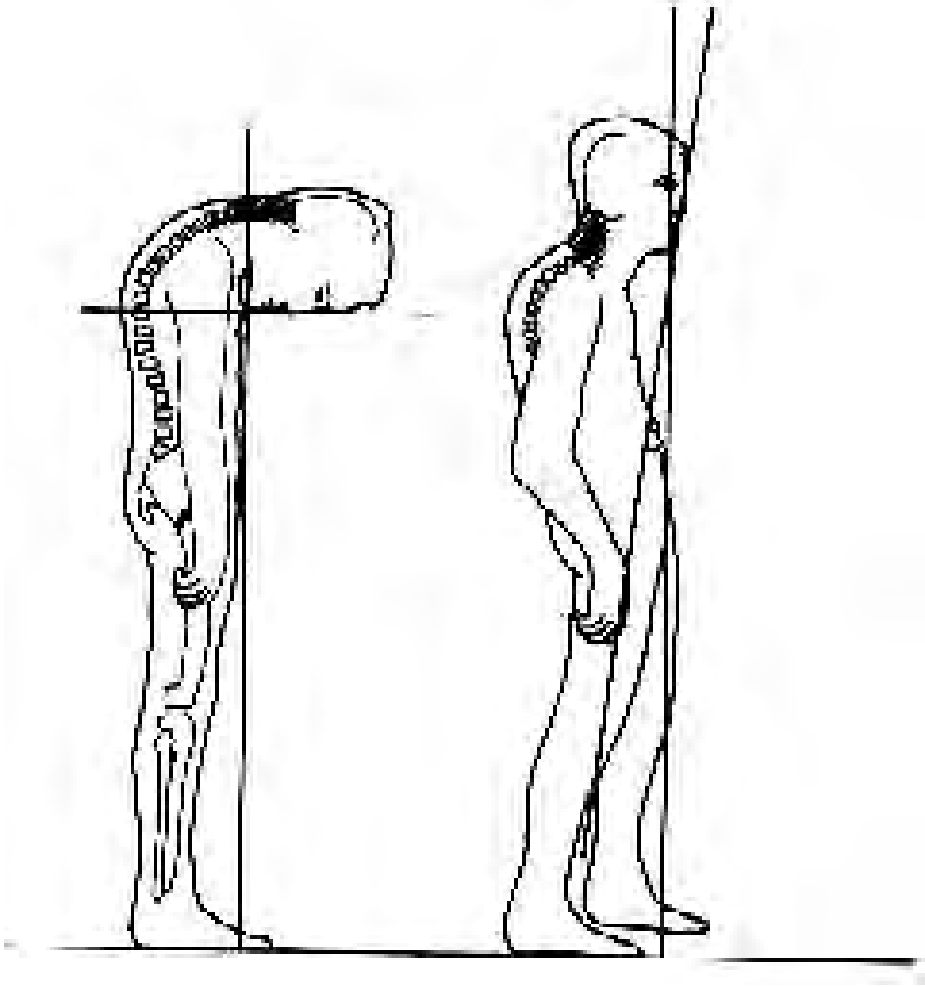

Labor

- beschleunigte BSG
- erhöhtes CRP
- fehlende Rheumafaktoren
- HLA B 27
- Elektrophorese-ungünstige Prognose bei Hypergammaglobulinämie > 30 %

bildgebende Verfahren

Röntgen-Beckenübersicht, LWS, BWS, HWS, Standaufnahme der Gesamt-WS

3-Phasen-Szintigraphie

CT der ISG (Dünnschichtaufnahmen)

MRI-ISG, LWS

Frühdiagnostik durch KM-verstärkten Ultraschall der Sakroileitis

„buntes Bild“ der Sacroileitis

- subchondrale Sklerosierung
- Erosionen
- peri-oder transartikuläre Knochenknospen und/oder –brücken mit Verschmälerungen oder Erweiterungen des Gelenkraumes

Röntgenveränderungen der ISG

verwaschene Konturen-Pseudoerweiterungen
Erosionen-“Perlenschnur“

Sklerosierungen-Phantomgelenk-Sternzeichen

„buntes Bild“ der ISG

erosive Spondylarthritis caudale ISG

Röntgenveränderungen der WS

Kastenwirbel („squaring“)

Randleistensklerose („shining corner“)

Osteoporose

M.Bechterew mit Andersson-Läsion L5/S1

M.Bechterew-Andersson-Läsion L5/S1, Fettmarkskonversion L4

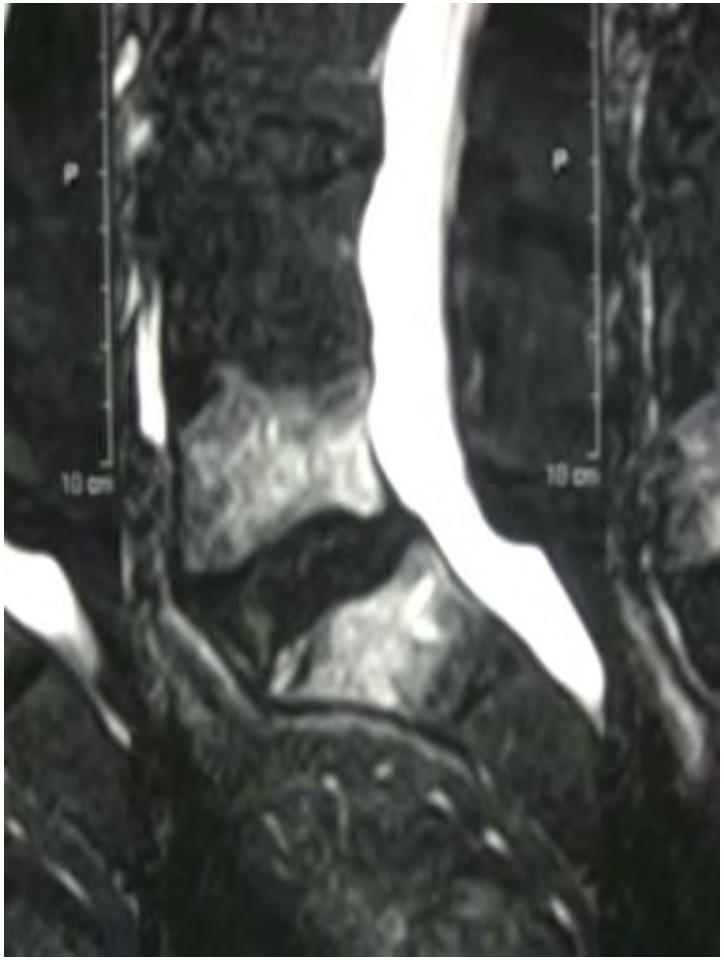

M.Bechterew-Andersson-Läsion L5/S1 mit Foramenstenose L5 links

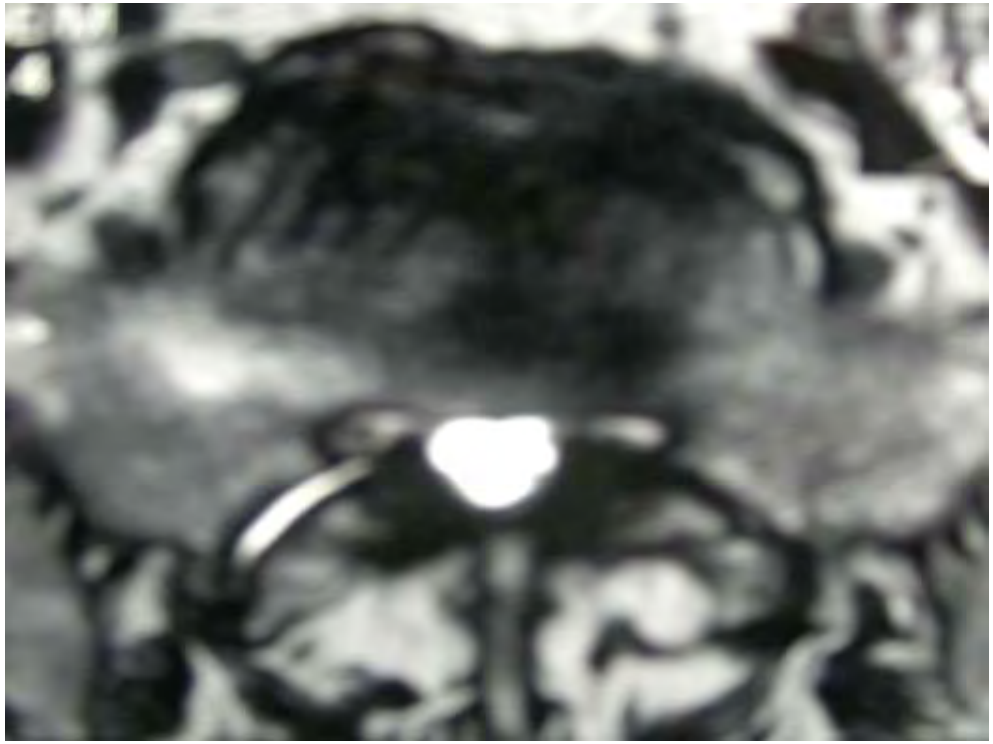

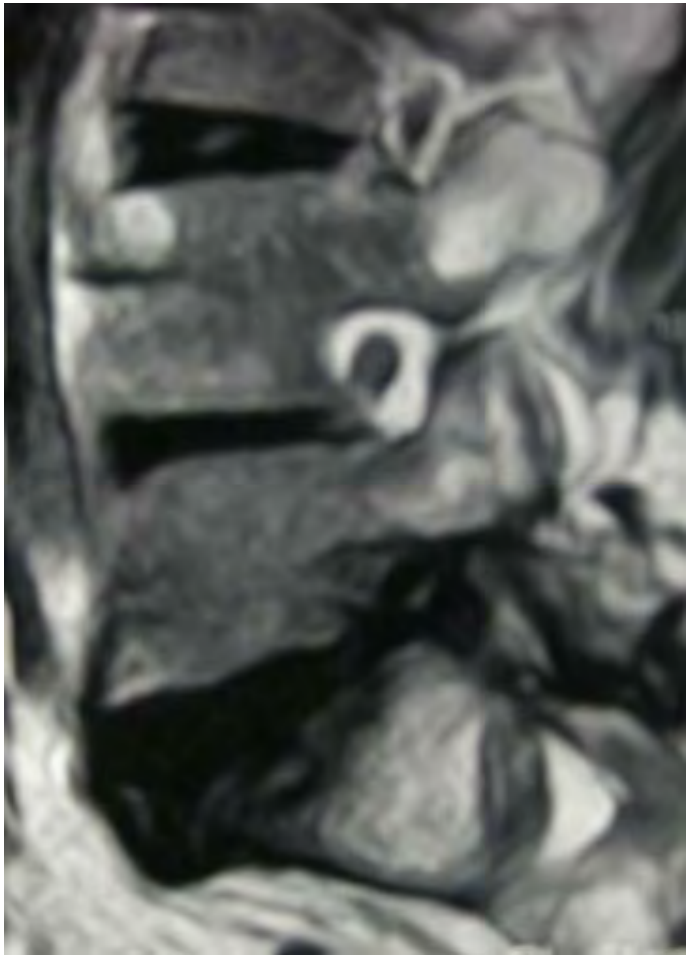

medikamentöse Therapie

NSAR

Sulfasalazin bei peripherem Gelenkbefall

systemische Corticosteroide- bei hoher Krankheitsaktivität, schweren Schüben, assoziierten chronisch-entzündlichen Darmerkrankungen

TNF-alpha-Blocker Inflixamid, Etanercept

CT-gesteuerte Infiltration der ISG mit LA und Cortisonzusatz

Tumor-Nekrose-Faktor Alpha-Blocker (Infliximab-Remicade)

- signifikante Verbesserung von Funktion und Beweglichkeit der WS
- Infusion mit Wiederholung nach 2, 6- und dann in 8wö Abständen
- NW-Infektionen, Herzinsuffizienz
- KI-TBC und andere Infektionskrankheiten
- nur bei hoher KH-Aktivität und Nichtansprechen auf NSAR und Kortison

Heilstollenbehandlung Bad Gastein

Wirkung: **Kombination Radontherapie-**
milde Hyperthermie

nachweisbar:

- **Erhöhung der Apoptoserate (antiphlogistisch)**
- **Aktivierung des Zytokins TGF-beta**
- **Reduktion der Adhäsion mononukleärer Zellen des peripheren Blutes an Endothelzellen (Hemmung eines Initialschrittes der Entzündung**

Physikalische Therapie

- systemische und lokale Wärmebehandlung
- Elektrotherapie, Massagen, Ultraschall (bes.der Enthesiopathien)
- intensive Heilgymnastik
- Nachtruhe! (kein „Einrollen“!)

Stellung beim eingesteiften Bechterew
(Hehne und Zielke 1990)

- **physiologische Stellung**
- **lumbale Kyphose**
- **thorakale Hyerkyphose**
- **cerviko-hochthorakale Kyphose**
- **langbogige Totalkyphose**

Aufrichtungsosteotomien

lumbal

- monosegmentale Lordosierung
  - Smith-Peterson 1944
- monosegmentale Lordosierungsspondylodese
  - nach Hsu-Yau-Leong 1985
- polysegmentale Lordosierungsosteotomie
  - nach Zielke 1986

cervikal

- monosegmentale Lordosierungsspondylodese
  - nach Mason und Urist 1958

Bechterewkyphose

Bechterewkyphose

Bechterew-kyphose

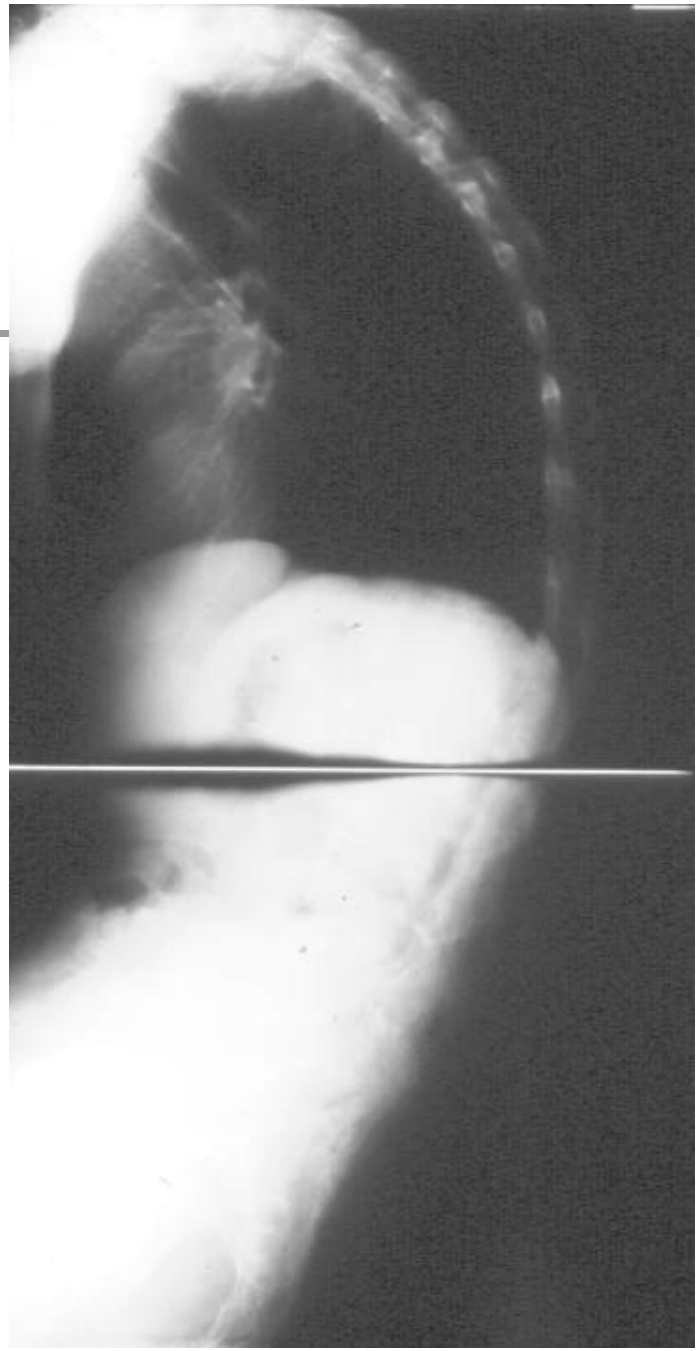

polysegmentale Korrekturosteotomie

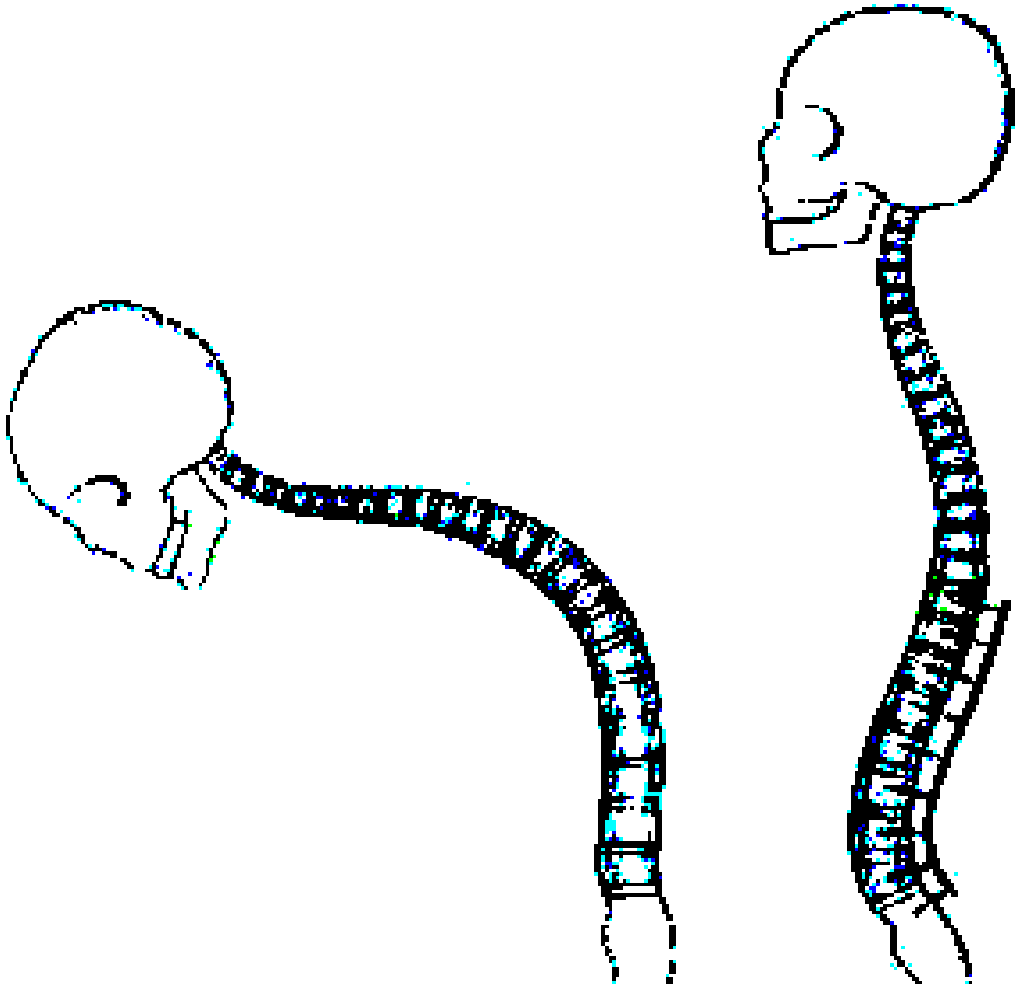

polysegmentale V-förmige Osteotomien

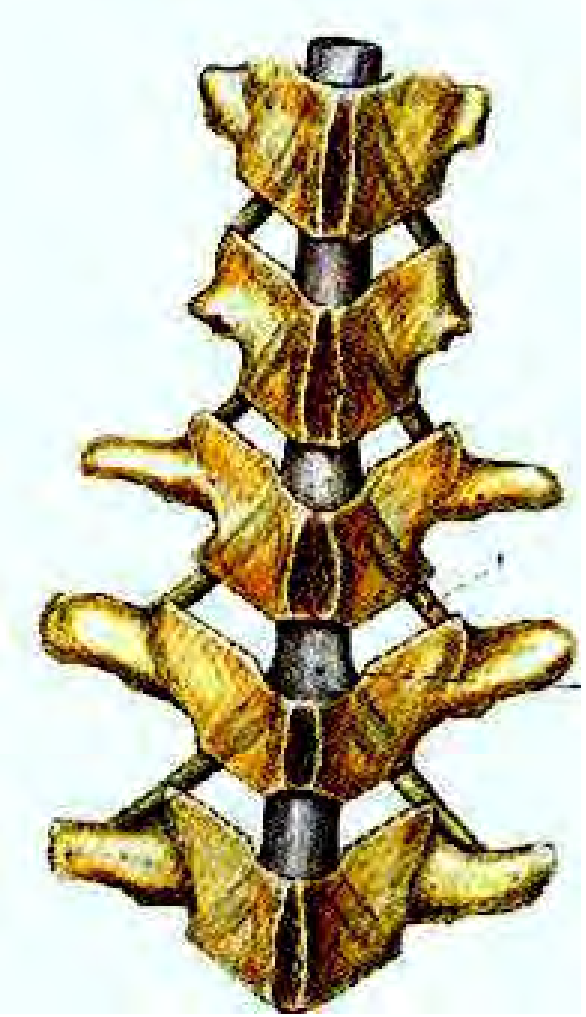

dorsale Lordosierungsspondylodese-Implantate



Instrumentierung

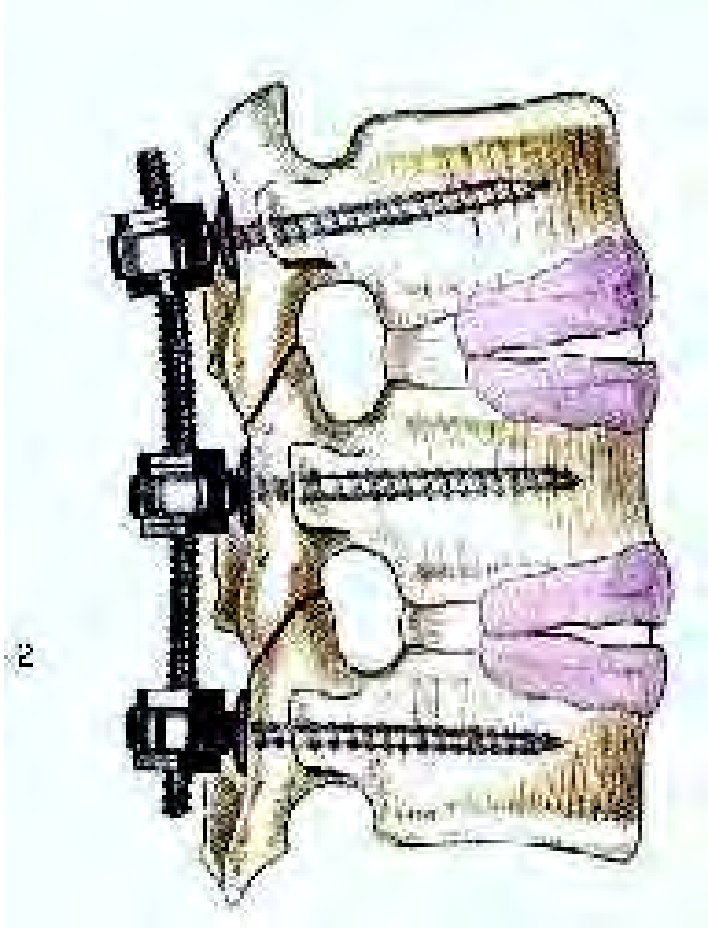

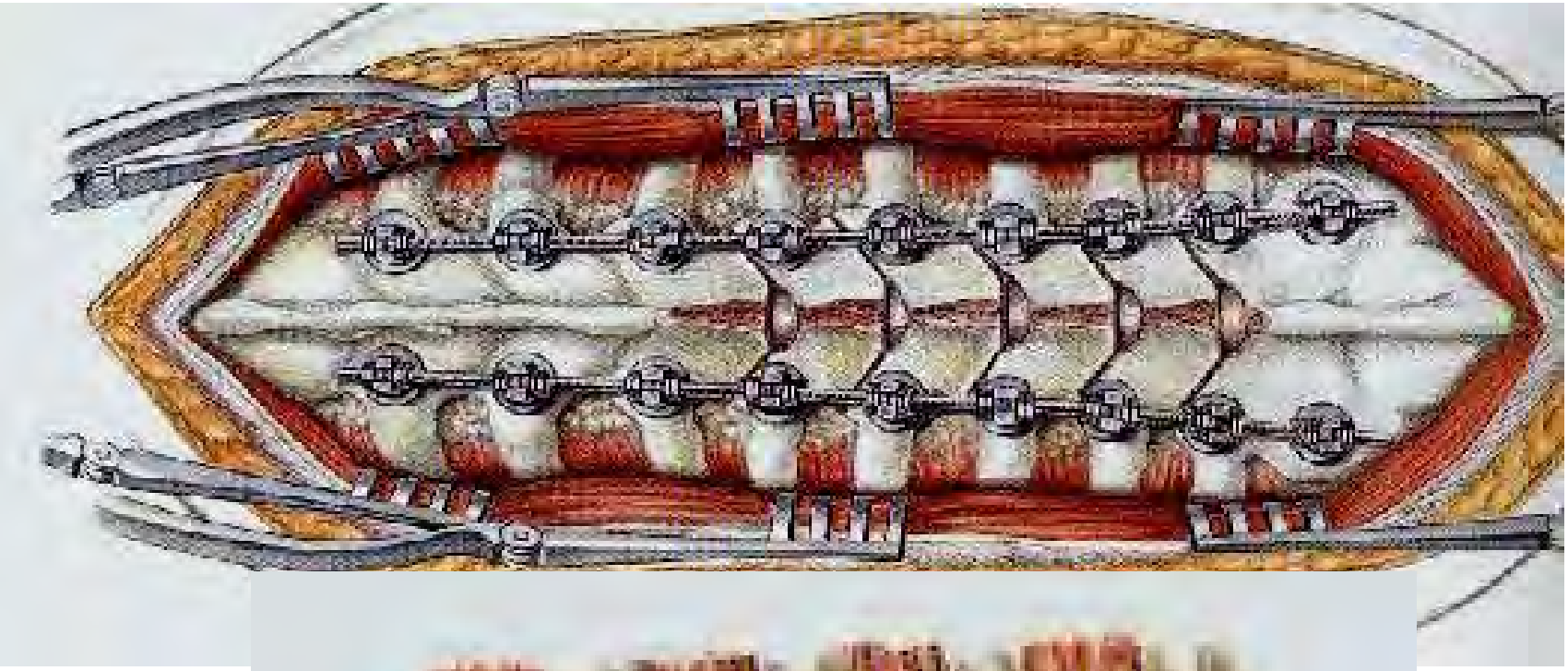

dorsale Lordosierungsspondylodese

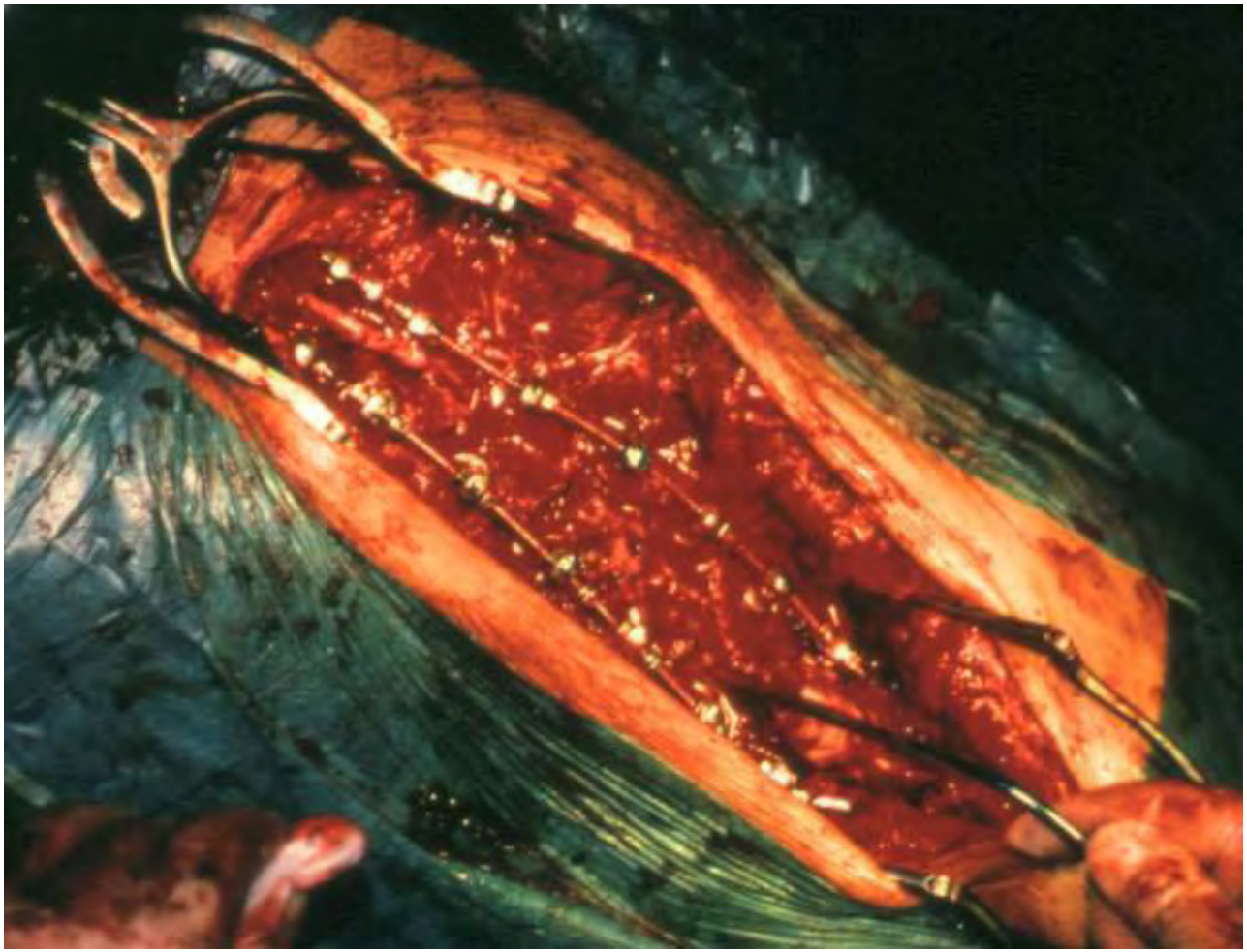

dorsale Lordosierungsspondylodese

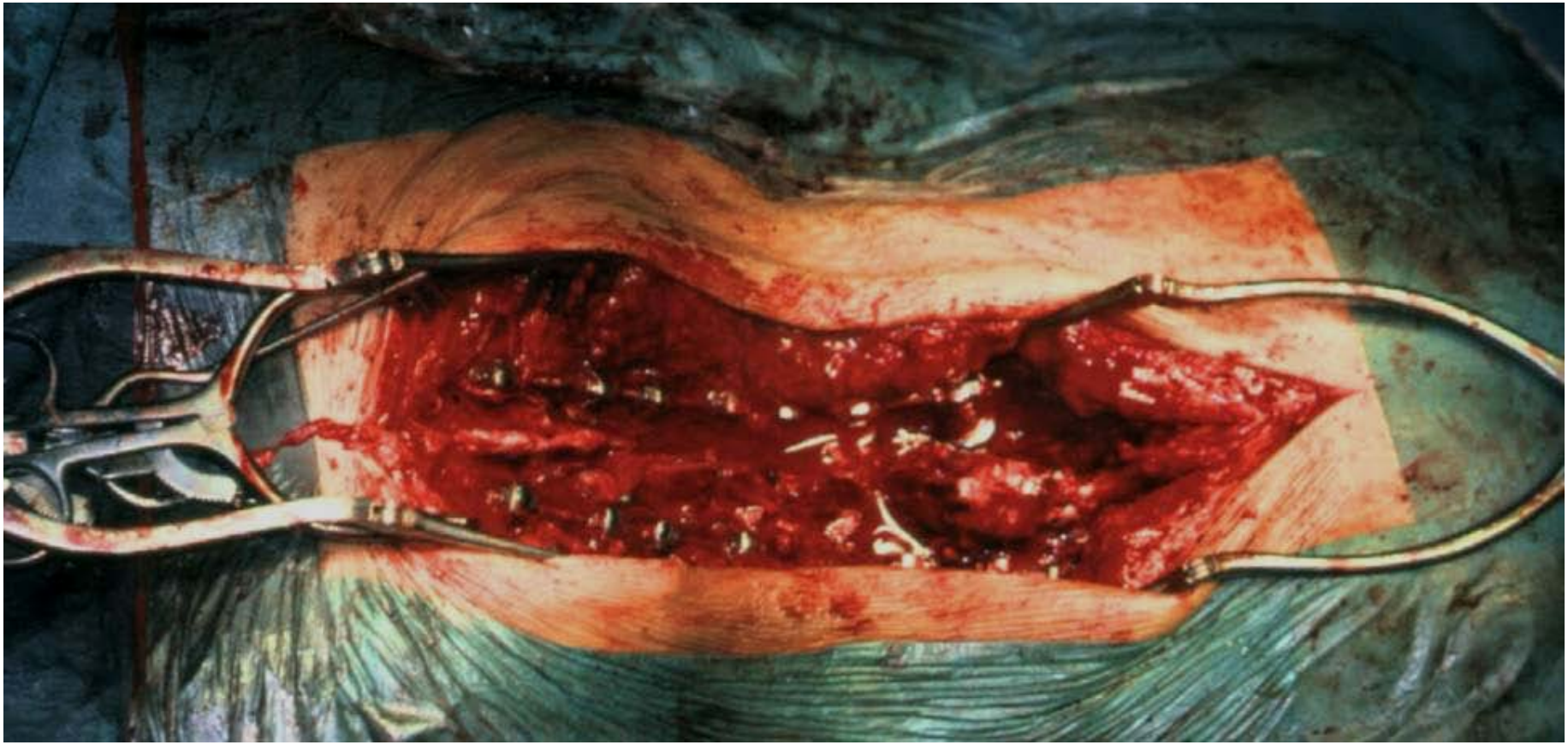

Bechterewpatient nach dorsaler Lordosierungsspondylodese

Z.n.dorsaler Lordosierungsspondylodese

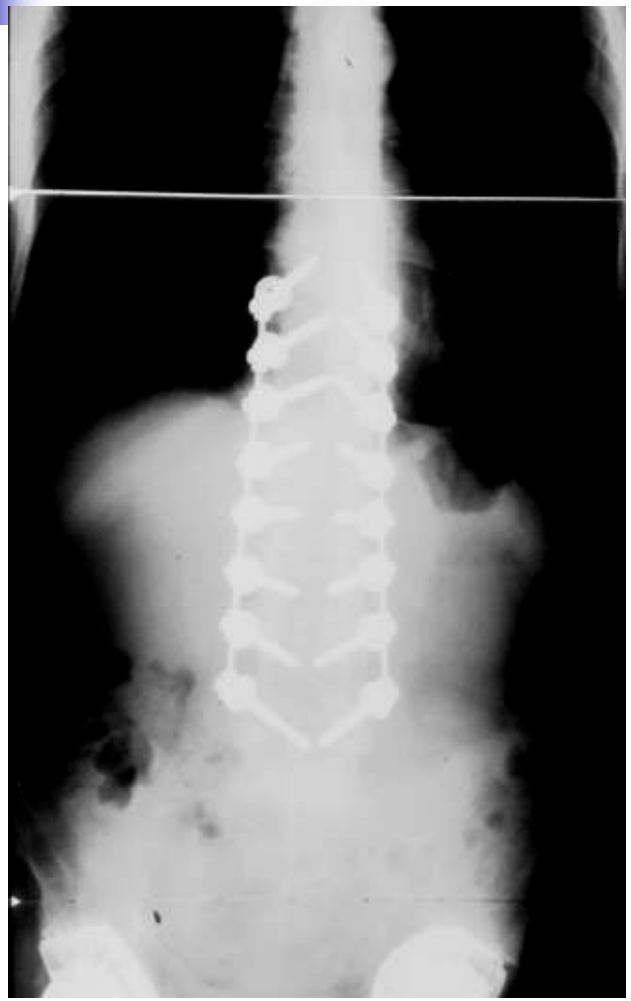

monosegmenale Lodosieung

Resektion von Dorn, Lamina, Pedikel und Querfortsätzen, keilförmige Resektion des cranialen Wirbelkörperanteils und der cranialen Bandscheibe, Kompression von dorsal, zumindest temporäre Fixation von 2 Segmenten cranial und 2 Segmenten distal

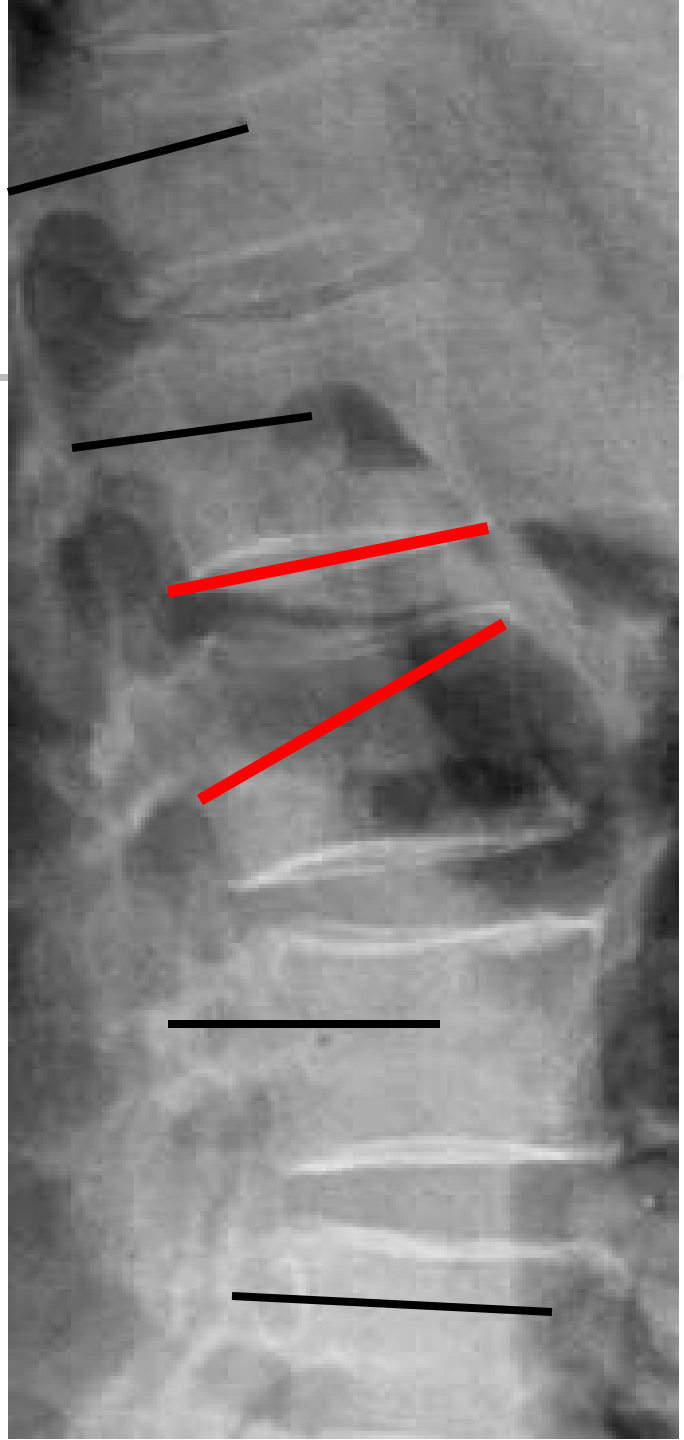

Resektion der Pedikel

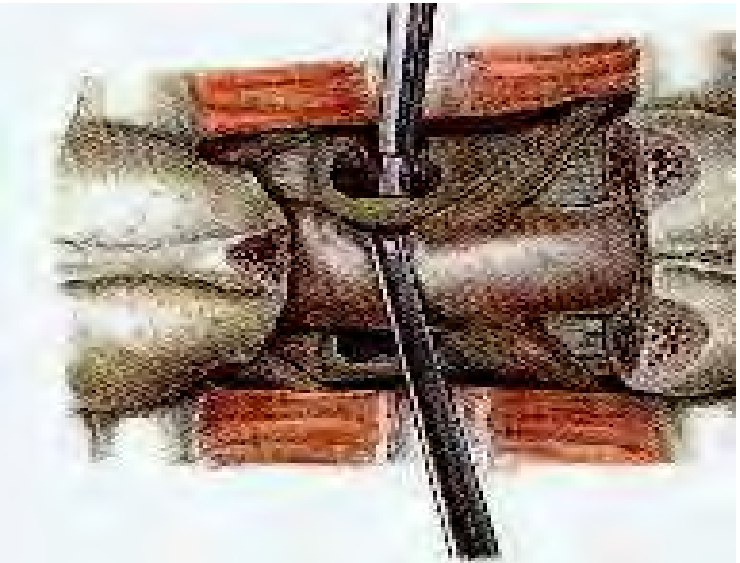

monosegmentale dorsale lordosierende Osteotomie

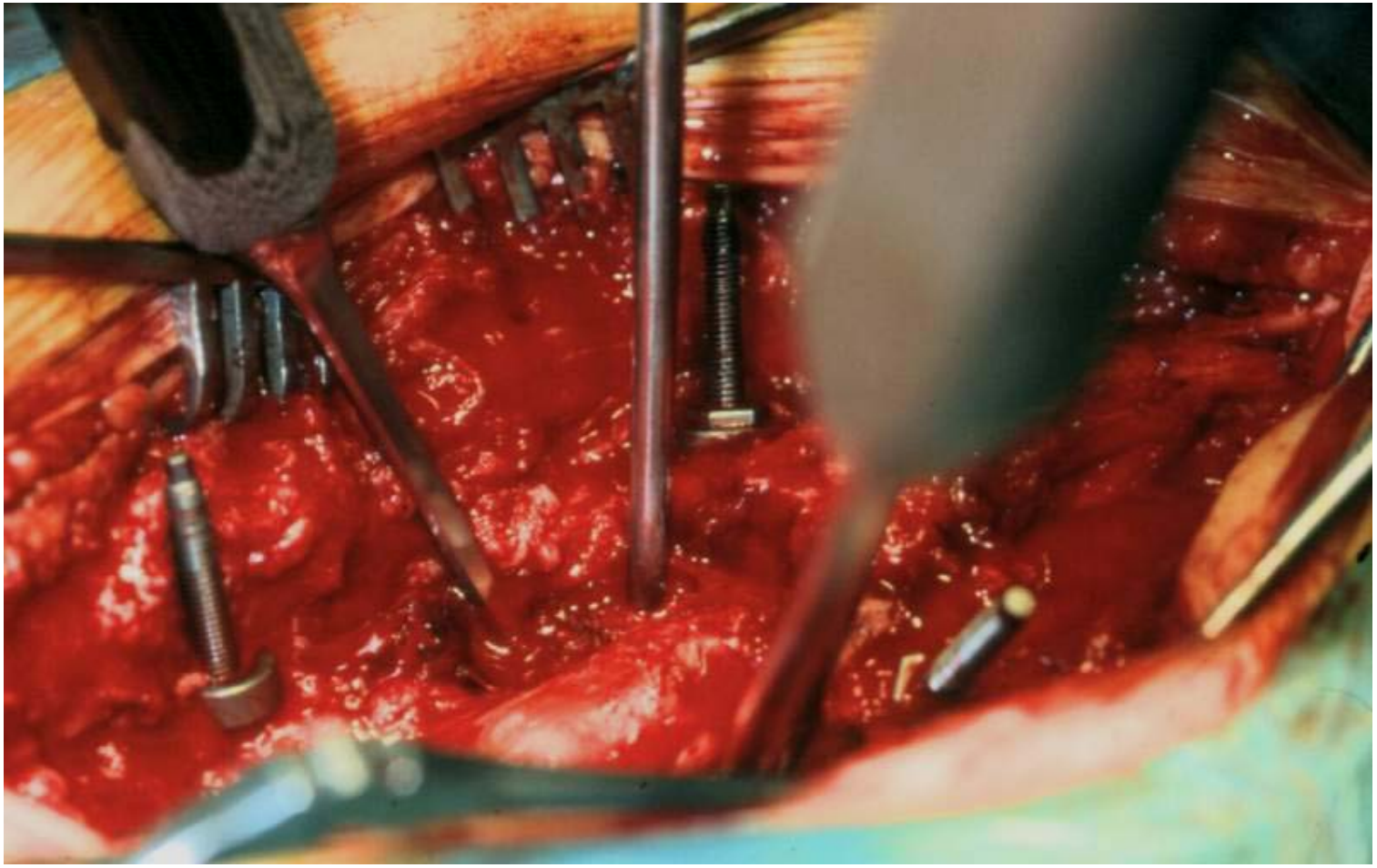

monosegmentale dorsale lordosierende Osteotomie

monosegmentale dorsale lordosierende Osteotomie

Z.n.monosegmentaler lordosierender Osteotomie

Bechterew-HWS

Urist-Simmons-Osteotomie

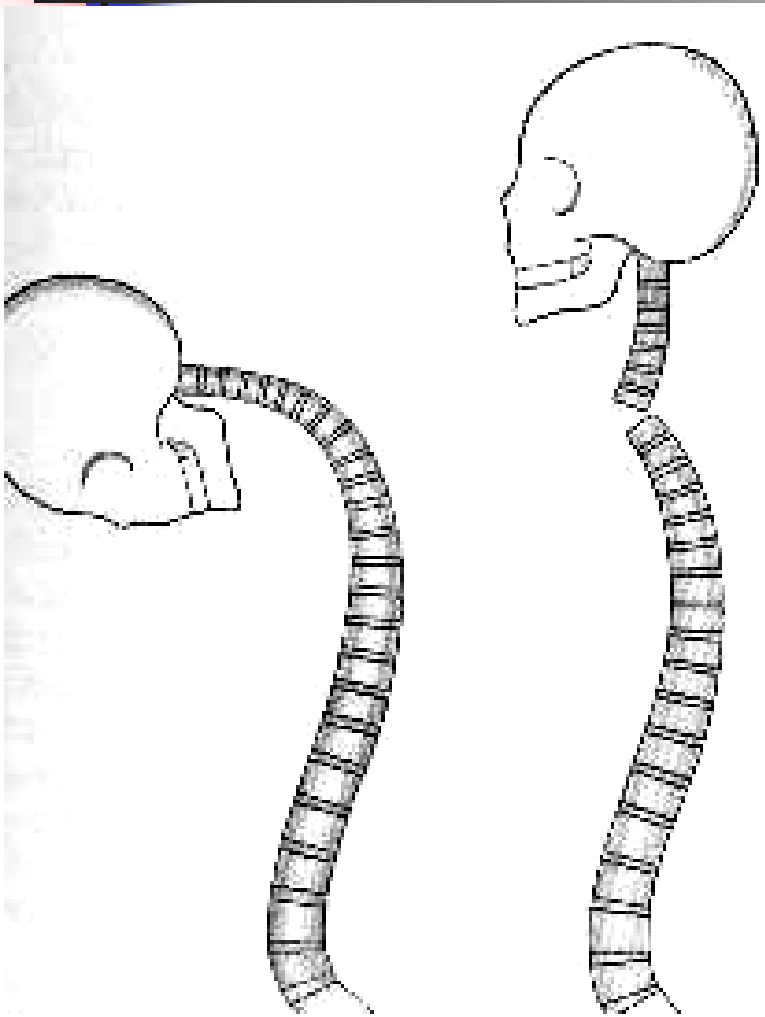

Osteotomie
nach Mason und Urist

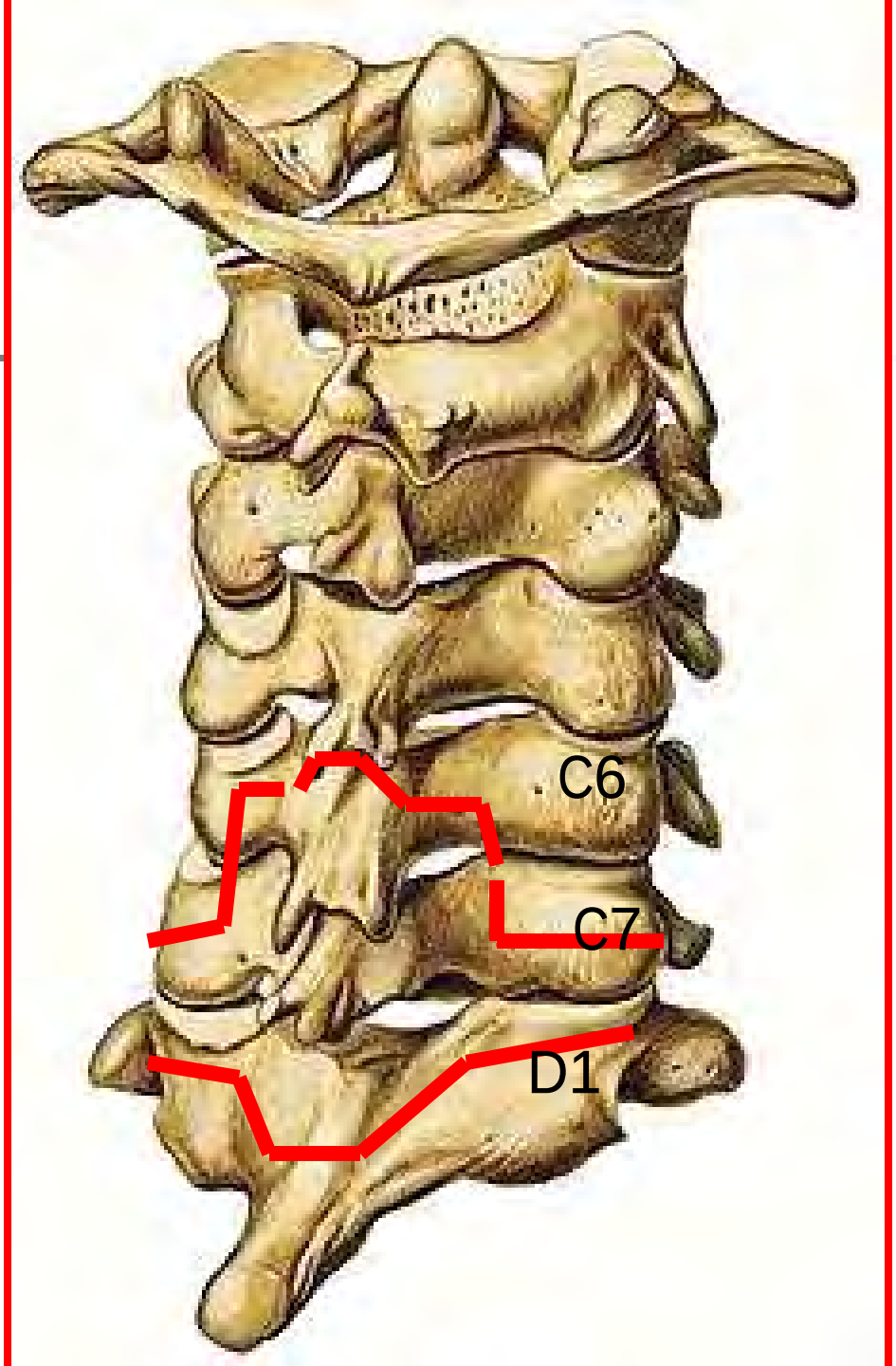

Prinzip der Aufrichtung

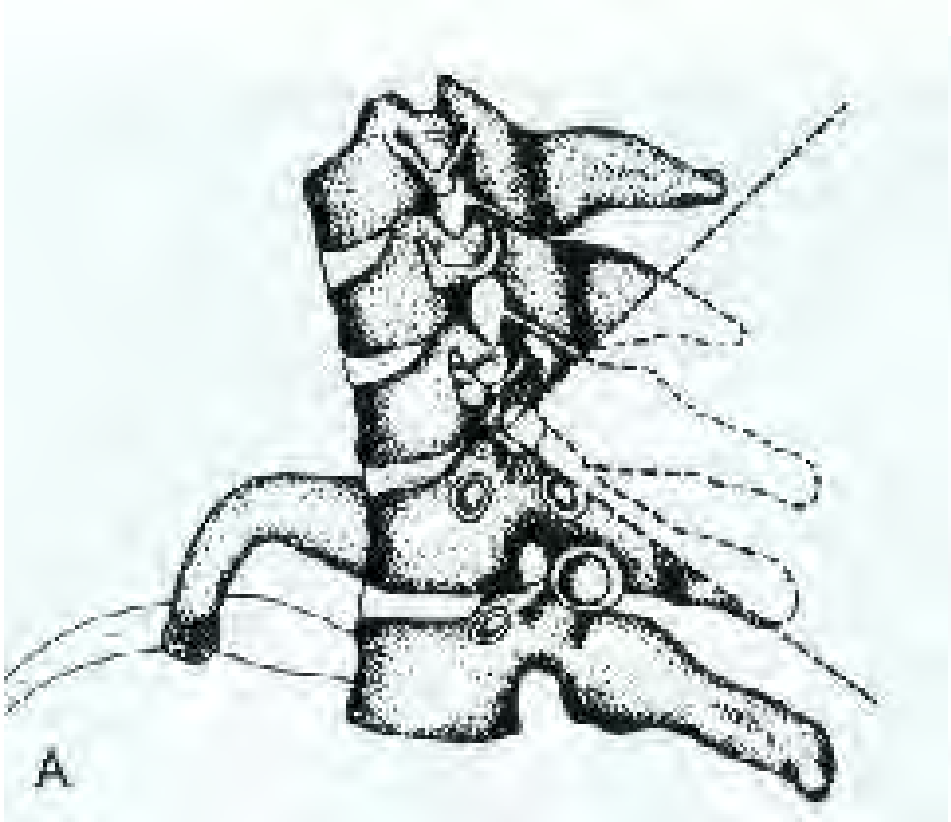

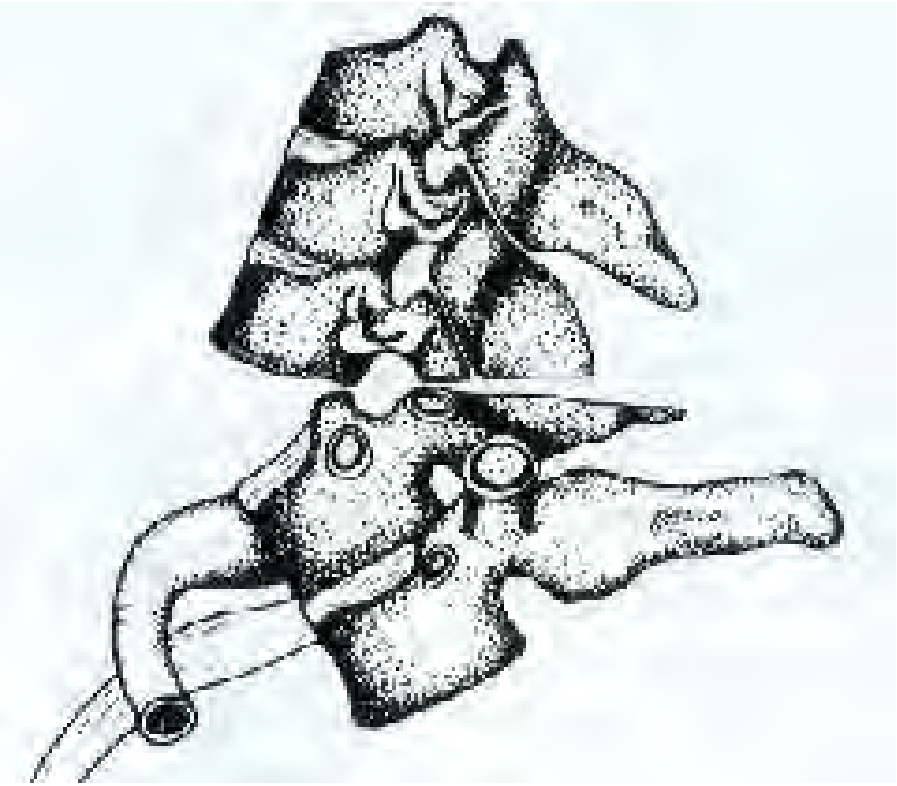

Urist Simmons- Osteotomie

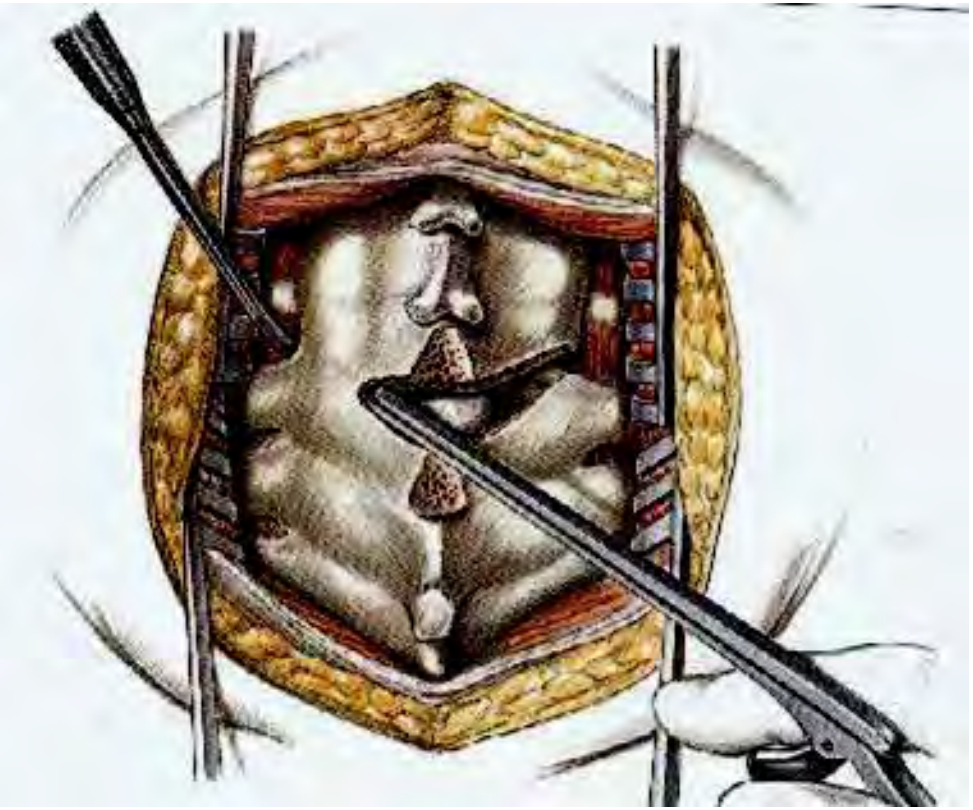

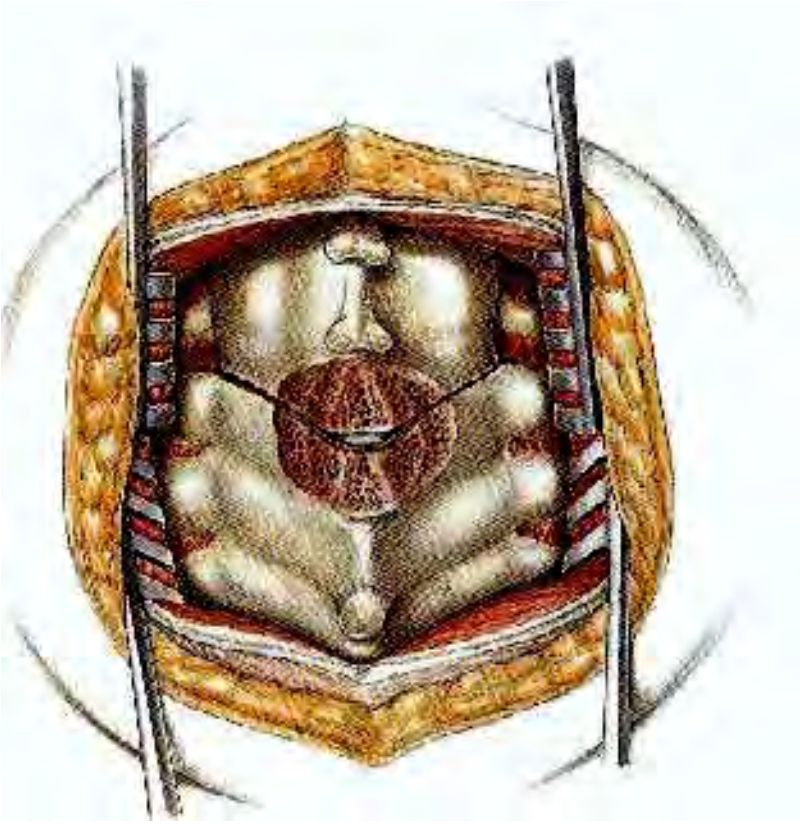

Urist-Simmons-Osteotomie

mögliche Komplikationen

- C8-Läsion
- medulläre Symptome
- Pseudarthrose
- Subluxation
- unbefriedigende Position

Cervikalosteotomie

heute bevorzugt dorsale Instrumentierung der Osteotomie durch Verschraubung der Massae lateralis cranial bzw. Pedikelschrauben obere BWS

Andersson-Läsion (discovertebrale Läsion)

- erosive Veränderungen der Deck- und Grundplatten mit reaktiv-sklerosierenden Reaktionen der angrenzenden Wirbelkörperanteile
- rheumatische Spondylodiscitis ?
- Pseudarthrose nach Ermüdungsfraktur ?

Behandlung der Andersson-Läsion

- **bei therapieresistenter Schmerzsymptomatik dorsoventrale Spondylodese oder PLIF, bei höhergradiger Kyphose lordosierende Osteotomie**

N.A., 60a, Andersson-Läsion L5/S1 bei Z.n.Prostatektomie, AxiaLIF+dors.Spondylodese L5/S1

Frakturbehandlung

- operative Frakturbehandlung nur bei neurologischen Ausfällen oder höhergradiger Kyphosierung
- ansonsten konsequente externe Ruhigstellung durch Halo-Jackett oder Rumpfgipsverband
- bei massiver Kyphosierung ventrodorsale Aufrichtung oder dorsale lordosierende Osteotomie

Begutachtung

- fortgeschrittene Einsteifung-GdB 20- 50%
- Blickwinkel<130°, Befall der grossen Gelenke-GdB bis 100%
- zumutbar-leichte körperliche Tätigkeiten in zugfreien Räumen

Die septische Hand

Pyogene Infektionen der Hand

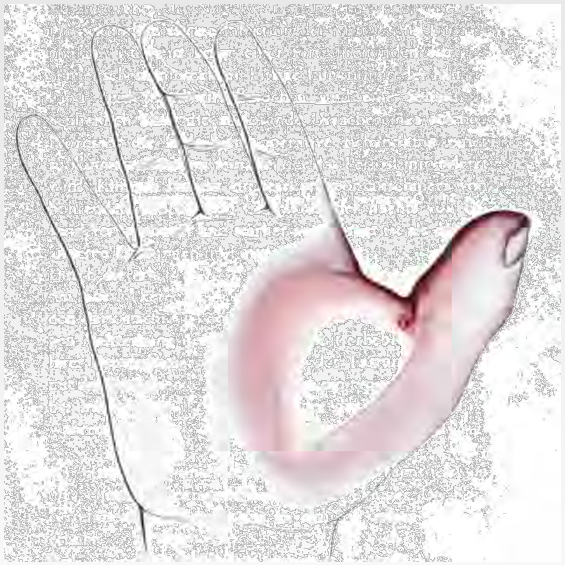

Rafic Kuzbari

Abteilung für Plastische und Wiederherstellungschirurgie
Wilhelminenspital
Wien

Gesetzmäßigkeiten der septischen Hand

- Dynamik

- Diagnostik

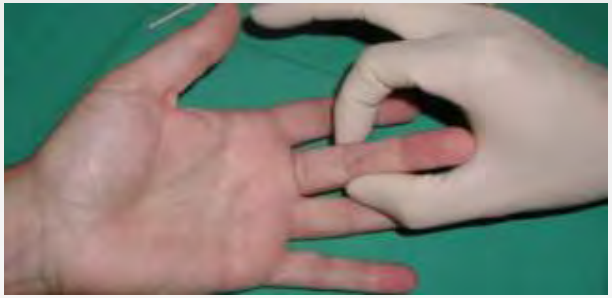

- Therapie

Dynamik der Infektion

Von anatomischen Besonderheiten der Hand bestimmt!

Anatomische Besonderheiten

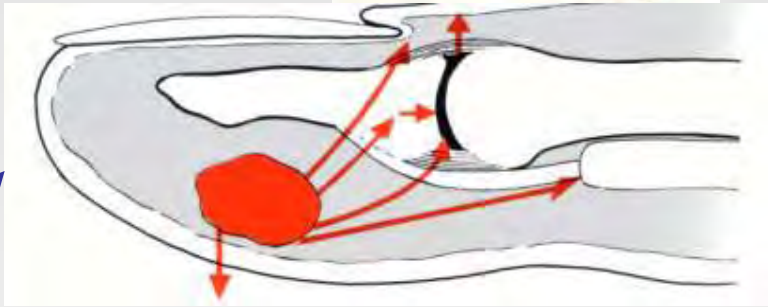

Palmare Septen

Anatomische Besonderheiten

Das Zentrum der Infektion entspricht <u>nicht</u> der Lokalisation der größten Schwellung, sondern dem Punctum maximum des Druckschmerzes!

Anatomische Besonderheiten

Sehnenscheiden
&
Faszienräume

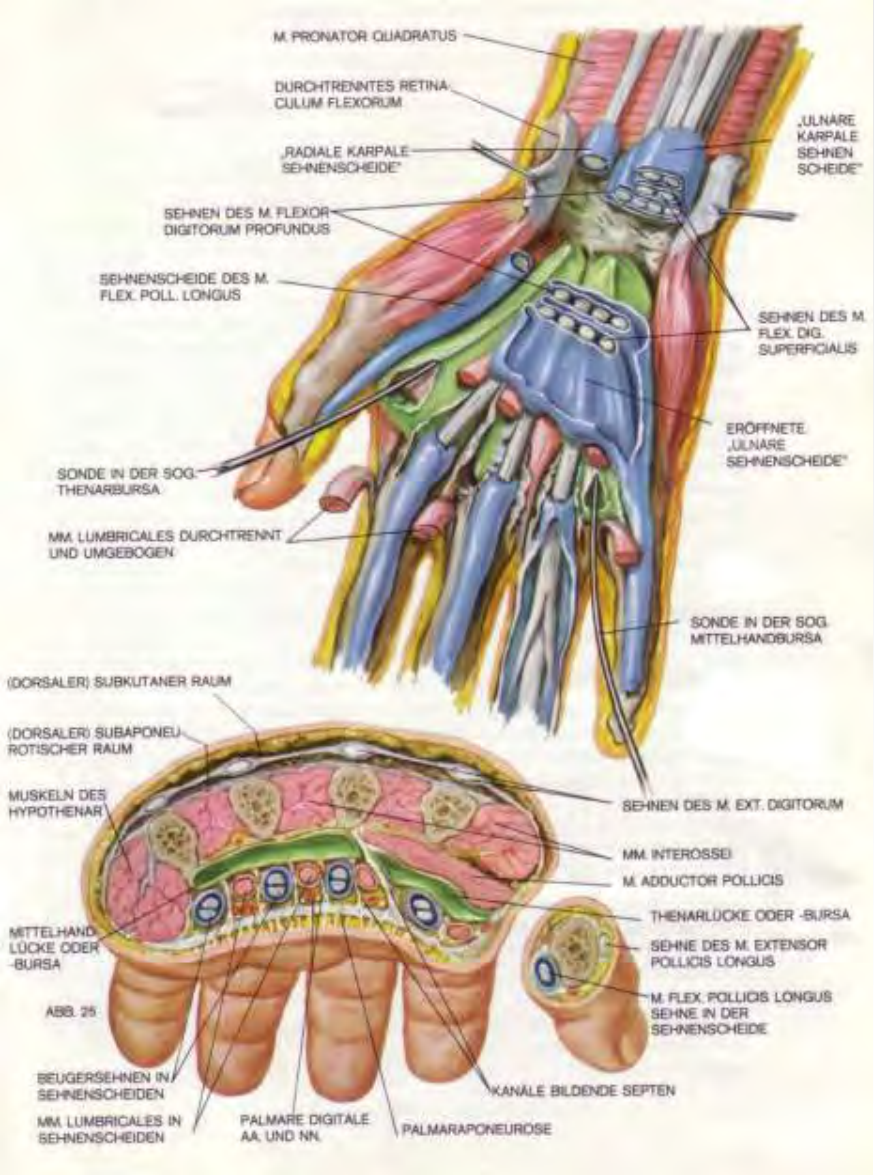

Diagnostik

- Anamnese
  - pochender Schmerz
  - gestörte Nachtruhe
- Inspektion
- Systematische **klinische Untersuchung** der Hand
  - Lokalisation der Druckschmerzen

Paronychie:

Bulla infecta:

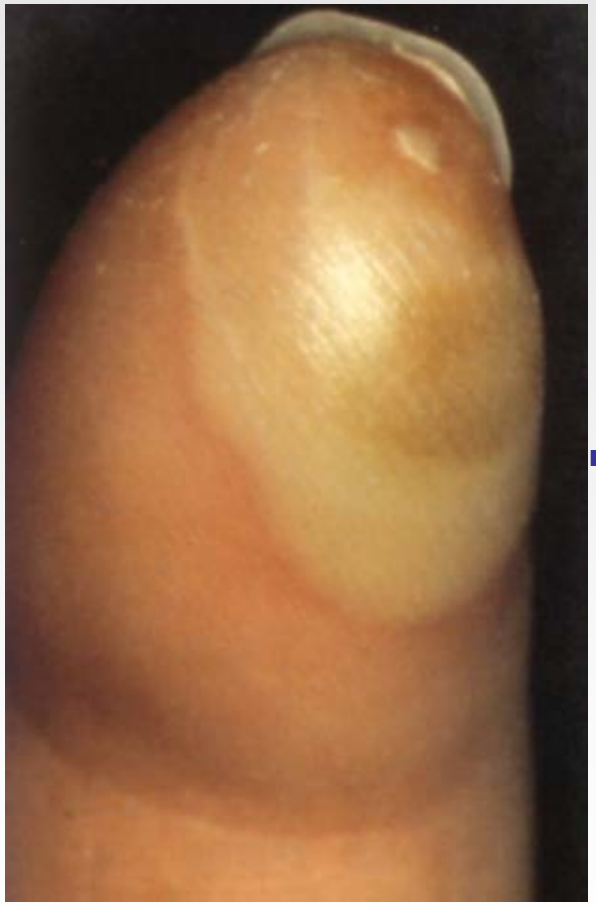

Meist Schmerzfrei

Cave: Kragenknopfabszess!

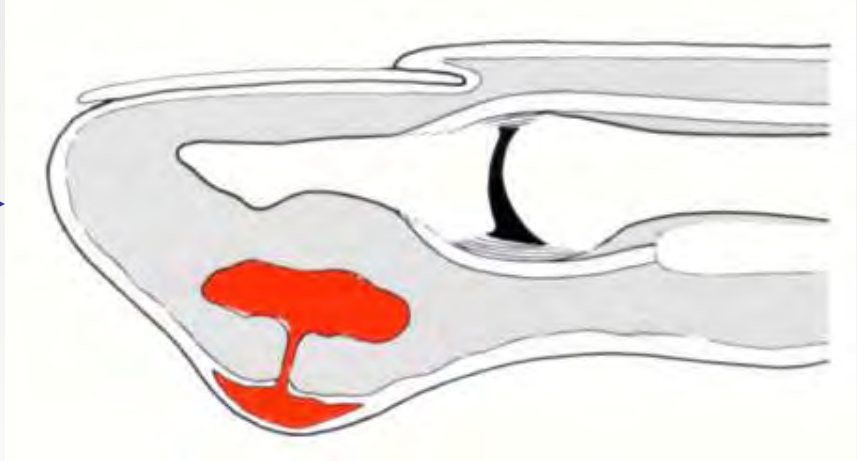

Pochende Schmerzen

Panaritium subcutaneum:

Gestreckte Fingerhaltung

Lokalisierter Druckschmerz

Schwellung meist von den benachbarten Beugefalten begrenzt

Pochende Schmerzen

Beugesehnenscheideninfektion:

Leicht gebeugte Fingerhaltung

Finger gleichmäßig geschwollen

Fingerstreckung sehr schmerzhaft

Schmerzen im Verlauf der gesamten Beugesehnenscheide

Interdigitalphlegmone:

Spreizstellung der benachbarten Finger

Fingeradduktion schmerzhaft

Druckschmerz interdigital

Infektionen in den tiefen Räumen der Hand:

- Allgemeinbefinden ↓
- Starke Schmerzen
- Starke Schwellung
  v.a. am Handrücken
- Krallenartige Fingerhaltung
  mit Streckung der MP- und
  Beugung der PIP und DIP-
  Gelenke

Therapie

Chirurgisch

- Inzision nach handchirurgischen Prinzipien
- Débridement ohne Verschleppung der Infektion
- Spülung
- Drainage
- Ruhigstellung
- frühzeitige Ergotherapie

Therapie der Beugesehnenscheideninfektion:

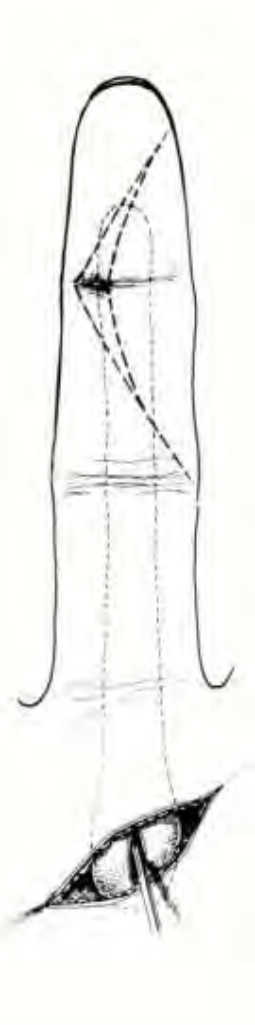

Inspektion

Spülung

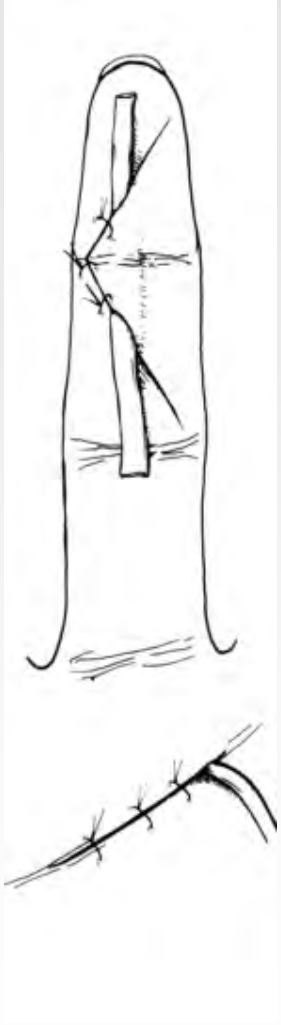

Spüldrainage

Antibiotika

- Lymphangitis oder Sepsis

- Unterstützung der chirurgischen Therapie
- Alleinige Therapie ??

Zusammenfassung:

- Kenntnis der relevanten Anatomie

- Sorgfältige klinische Untersuchung

- Rechtzeitige chirurgische Therapie

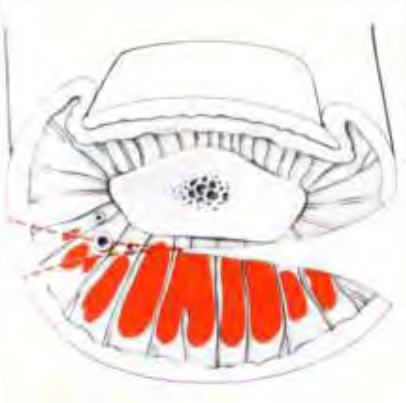

OP - Planung

- *Klinische, radiol. u. intern. -anästhesiolog. Untersuchung*
- *Erfassung des Hauptproblems*
- *Beurteilung der Gesamtfunktion, nicht der einzelnen Gelenkspathologie*
- *Operationskombinationen*
- *Operationsplan*
  - *Frühindikation*
  - *Winner*
- *Realistische Operationsziele geben*
- *Organisation der Nachbetreuung und des Patientenumfeldes*

OP - Planung

- ***Erfassung des Hauptproblems***
  - ***UE vor OE***
  - ***Hüfte > Vorfußrekonstruktion > Knie > Sprunggelenk***
  - ***Ellbogen ev. zuerst; Schulter zuletzt***
  - ***Handgelenk > Langfinger > Daumen***
- ***Cave Hand/Finger:***
  - ***Gefahr der Störung einer adaptierten Funktion!!***

OP - Planung

- ***Beurteilung der Gesamtfunktion***

– *Genu valgum →*	*Hüftadduktion, Fußsupination*
– *Hüftadduktionskontraktur →*	*Skoliose, Genu valgum*
– *Knickplattfuß →*	*Genu valgum, Hüftadduktion*
– *Spitzfuß →*	*Kniebeugekontraktur, Hüftbeugakontraktur*
– *CMC 1 → Adduktion Daumen*	*Schwanenhals*
– *Volarsubluxation MCP →*	*Schwanenhals*
– *Ulnardrift HG →*	*Handskoliose* *Ulnardeviation der Langfinger*

OP - Planung

- ***Operationskombinationen***
  - ***Verminderung der Hospitalisation und Anästhesien***
  - ***V. a. OE + UE***
    - ***Kniesynovectomie, Handop***
    - ***Bei größeren Eingriffen an der OE ev. Krückenverwendung beeinträchtigt***
  - ***Cave bds. KTEP, HTEP***
    - ***Gefahr der erschwerten Remobilisation, Komplikationssteigerung (Decu, Infekt, allg. internistisch)***

OP - Planung

- *Operationsplan*
- *Drängen auf Frühindikation*
  - *Beste Ergebnisse*
- *„Start with a Winner“ (W. Souter)*
  - *Vertrauensgewinn bei Erstoperation*
- *Team*
  - *Rheumatologe*
  - *Physik. Med., Rehabilitation*
  - *Ergotherapie, Physiotherapie*
  - *Pflegepersonen*
  - *Orthopädietechniker*
  - *Sozialarbeiter*

Kategorien rheumachirurgischer Eingriffe nach Souter

Eingriffe erster Ordnung > 15 Punkte
Resektion des Ulnaköpfchens
Synovectomie der Strecksehenen
Arthrodese MCP I
HTEP
KTEP
Vorfußkorrektur
Arthrodese des Sprunggelenkes
Arthrodese des Talonaviculargelenkes
Cervicale Spondylodese

Eingriffe zweiter Ordnung 12-15 Punkte
Beugesehnensynovecromie der Hand
Arthroploastik der MCP Gelenke
PIP Arthrodese
Handgelenkssynovectomie
Handgelenksarthrodese
Schwanenhalsdeformität
Ellbogensynovectomie
TEP Ellbogen
TEP Schulter
Kniegelenkssynovectomie

Eingriffe drittrer Ordnung < 12 Punkte
Synovectomie MCP, PIP
Knopflochdeformität
Schultersynovectomie
Osteotomien
TEP Sprunggelenk

Max. 4 Punkte für Schmerz, funkt. U. ästhet. Verbesserung, Langzeitergebnis,Komplikationsrate

Rheumachirurgie

- **Voraussetzung: Behandlungsplan und interdisziplinäre Zusammenarbeit**
  - **Internist,Rheumatologe**
  - **Physik. Medizin u. Rehab., Ergotherapie**
  - **Orthop. Chirurg**

- **Ziele**
  - **Schmerzbeseitigung**
  - **Funktionsverbesserung**
  - **Invaliditätsverhinderung – verminderung**

- **Strukturen**
  - **Gelenkskapsel/Bänder – Synovialitis/Instabilität**
  - **Knorpel/Knochen – chondro/ossäre Läsion**
  - **Sehnen u. Sehnenscheiden, Bursen – Tenosynovialitis/Ruptur, Bursitis**
  - **Nerven - Kompressionssyndrome**
  - **Weichteile - Rheumaknoten**

Operationsarten

- **Präventiv**
  - **Synovectomien**
    - **Frühsynovectomie - die Erkrankung ist auf die Synovialis beschränkt**
    - **Spätsynovectomie – Schädigungen an Knorpel, Knochen und Bandapparat**
      - **Indikation: Erfolglose kons. Therapie 3-6 Mo, max. 1 Jahr**
    - **Kombinationstherapie mit rekonstrukt. Eingriffen**
    - **Synoviorthese**

- **Rekonstruktiv – Wiederherstellung der schmerzfreien Gelenksfunktion, Korrektur von Fehlstellungen**
  - **Weichteileingriffe**
    - **V. a. Finger, Sehnen**
  - **Resektionsarthroplastk**
  - **Alloarthroplastik**
  - **Arthrodesen**

OP-Indikation

- **Klare Indikation**
  - **Prävention, Schmerzen, Funktionsstörung, Destruktion**
- **Relative Indikation**
  - **Ästhetische Aspekte, Teilfunktionen**
- **Keine Indikation**
  - **Adaptierte Fehlstellung (Hand)**

- **Absolute Kontraindikation**
  - **Internistische Probleme**
  - **Hohes Alter, schwerer Verlauf, der eine Vielzahl von Eingriffen erfordert**
- **Relative Kontraindikation**
  - **Nierenamyloidose, Cortisonismus, schwere Immunsupression**
  - **Schwere Deformität bei guter Adaptation des Patienten**

OP-Indikation

- **Keine Kontraindikation**
  - **Krankheitsaktivität der cP** (eine Op löst keinen Schub aus –Absetzen der Basistherapie schon)
  - **Cortisonhaut** (bei entsprechenden Vorsichtsmaßnahmen gute Heilungstendenz-Cave Klebefolien)
  - **Osteoporose** („high turnover“ Osteoporose mit beschleunigter Knochenheilung)
  - **M. Cushing** (prä-, peri- u. postop. Nebennierensubstitution)
  - **Laufende Basistherapie** (periop. Absetzen)

- **Frühstadium**
  - Klare Indikation
- **Fortgeschrittenes Stadium**
  - Schwierige, ggf. fragliche Indikation (SpätSE//Gelenksersatz//nihil)
- **Zerstörung**
  - Klare Indikation

OP - Planung

- *Klinische, radiol. u. intern. -anästhesiolog. Untersuchung*
- *Erfassung des Hauptproblems*
- *Beurteilung der Gesamtfunktion, nicht der einzelnen Gelenkspathologie*
- *Operationskombinationen*
- *Operationsplan*
  - *Frühindikation*
  - *Winner*
- *Realistische Operationsziele geben*
- *Organisation der Nachbetreuung und des Patientenumfeldes*

OP - Planung

- ***Erfassung des Hauptproblems***
  - ***UE vor OE***
  - ***UE***
    - ***Hüfte > Vorfußrekonstruktion > Knie > Sprunggelenk***
  - ***OE***
    - ***Ellbogen ev. zuerst; Schulter zuletzt***
    - ***Handgelenk > Langfinger > Daumen***
    - ***Handgelenk vor Knopfloch II (Funktionswiederherstellung der langen Beuger u. Strecker)***
    - ***Knopfloch > MCP Arthroplastik (um Flexion besser zu üben)***
- ***Cave Hand/Finger:***
  - ***Gefahr der Störung einer adaptierten Funktion!!***

OP - Planung

- ***Beurteilung der Gesamtfunktion***

  - ***Genu valgum →*** ***Hüftadduktion, Fußsupination***
  - ***Hüftadduktionskontraktur →*** ***Skoliose, Genu valgum***
  - ***Knickplattfuß →*** ***Genu valgum, Hüftadduktion***
  - ***Spitzfuß →*** ***Kniebeugekontraktur, Hüftbeugakontraktur***

  - ***CMC 1 → Adduktion Daumen*** ***Schwanenhals***
  - ***Volarsubluxation MCP →*** ***Schwanenhals***
  - ***Ulnardrift HG →*** ***Handskoliose, Ulnardeviation***

OP - Planung

- ***Operationskombinationen***
  - ***Verminderung der Hospitalisation und Anästhesien***
  - ***V. a. OE + UE***
    - ***Kniesynovectomie, Handop***
    - ***Bei größeren Eingriffen an der OE ev. Krückenverwendung beeinträchtigt***
  - ***Cave bds. KTEP, HTEP***
    - ***Gefahr der erschwerten Remobilisation, Komplikationssteigerung (Decu, Infekt, allg. internistisch)***

OP - Planung

- *Operationsplan*
- *Drängen auf Frühindikation*
  - *Beste Ergebnisse*
- *„Start with a Winner“ (W. Souter)*
  - *Vertrauensgewinn bei Erstoperation*
- *Team*
  - *Rheumatologe*
  - *Physik. Med., Rehabilitation*
  - *Ergotherapie, Physiotherapie*
  - *Pflegepersonen*
  - *Orthopädietechniker*
  - *Sozialarbeiter*

Kategorien rheumachirurgischer Eingriffe nach Souter

Eingriffe erster Ordnung > 15 Punkte
Resektion des Ulnaköpfchens
Synovectomie der Strecksehenen
Arthrodese MCP I
HTEP
KTEP
Vorfußkorrektur
Arthrodese des Sprunggelenkes
Arthrodese des Talonaviculargelenkes
Cervicale Spondylodese

Eingriffe zweiter Ordnung 12-15 Punkte
Beugesehnensynovecromie der Hand
Arthroploastik der MCP Gelenke
PIP Arthrodese
Handgelenkssynovectomie
Handgelenksarthrodese
Schwanenhalsdeformität
Ellbogensynovectomie
TEP Ellbogen
TEP Schulter
Kniegelenkssynovectomie

Eingriffe drittrer Ordnung < 12 Punkte
Synovectomie MCP, PIP
Knopflochdeformität
Schultersynovectomie
Osteotomien
TEP Sprunggelenk

Max. 4 Punkte für Schmerz, funkt. U. ästhet. Verbesserung, Langzeitergebnis,Komplikationsrate

Danke