Folie 1

Universitätsklinik für Kinder- und Jugendchirurgie

Patellainstabilität

Matthias Sperl
Klinische Abteilung für Kinderorthopädie,
Universitätsklinik für Kinder- und Jugendchirurgie
Medizinische Universität Graz, Österreich

Folie 2

Einleitung

- häufigste Ursache für Hämarthos im Kindes- und Jugendalter
  (Luhmann 2003, Sperner 1989)

- 80% prädisponierende Faktoren
  (Maenpaa 1996, Dejour 1994)

Folie 3

Erstluxation

- meist Bagatellverletzung
- Innendrehung und Valgisierung
- meist spontane Reposition
- Bewegungsschmerz
- <u>Gelenkerguß</u>

<u>Diagnostik</u>: Röntgen ev. **MRT** (Defekt!)

Folie 4

Erstluxation

<u>Flake ausgeschlossen > konservativ</u>

- Gipsruhigstellung
- *Orthese 0-0-30° 4 Wochen*
  0-0-60° 2 Wochen
- Physiotherapie mit Beinachsentraining
- Kinesio-Taping…

Folie 5

Standarddiagnostik

- Knie ap/seitlich

- Patella 30°,
  ev. Defilee

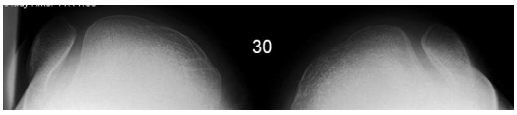

Folie 6

Erweiterte Diagnostik

- Röntgen Ganzbein
- MRT
  - Binnenverletzung
  - TT-TG – Abstand
  - TT-PCL - Abstand
  - Patella - Trochlea Index
  - Lateraler Kondylenindex
- Rotations-MRT

Folie 7

Operative Therapie

OPERATIV

- **Offene Fugen**
  - Hemiepiphysiodese, Torsionskorrekturen
  - Goldthwait-Operation
  - Insall-Salvati
  - modified Grammont Technique
  - MPFL-Plastik
  - (Congenital: Langenskjöld….)
  - Trochleaplastik?

- **Geschlossene Fugen**
  - Umstellungsosteotomien, Torsionskorrekturen
  - Knöcherne Tuberositasmedialisierung (Elmslie, Roux-Hauser))
  - Trochleaplastik
  - MPFL-Plastik……

Folie 8

Zusammenfassung

- *Individuelle Therapie*
- *Kombinationen*
- *MPFL alleine nicht immer der richtige Weg*
- *Psychische Faktoren*