

Neuroorthopädische Operationen

W. STROBL

Klinik für Kinder-, Jugend- und Neuroorthopädie Rummelsberg/Nürnberg
walter.strobl@sana.de

Operation

- Erfüllt den Strafbestand der Körperverletzung
- D: §§223-231StGB; Ö: §§83-88
- Nur dann nicht rechtswidrig, wenn **konkludent eingewilligt** wurde
- Oder wenn ein rechtfertigender Notstand vorliegt (Abwenden einer drohenden Gefahr)

Voraussetzungen für die Operation

- Rechtfertigungsgrund = Einwilligung des Patienten:
 - 1. Aufklärung über den geplanten Eingriff
 - 2. Einwilligung
 - 3. Dokumentiert durch schriftliche Einverständniserklärung

Voraussetzungen für die Operation

- Voraussetzung: Primum non nocere & Vertrauensbasis
 - Technisch: bestmögliche Option & Nutzenwahrscheinlichkeit versus Risiken
- Ethisch: medizin. Indikation & Patientenwille
 - Juristisch: Aufklärung & Einwilligung

Voraussetzungen für die Operation

hängt **entscheidend** ab
von der
familiären & kulturellen Basis
und
sozialen & Gesundheits-Infrastruktur

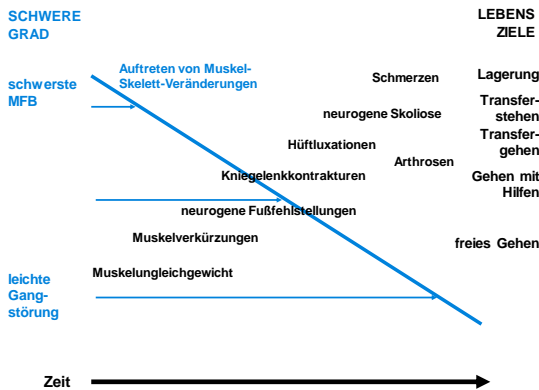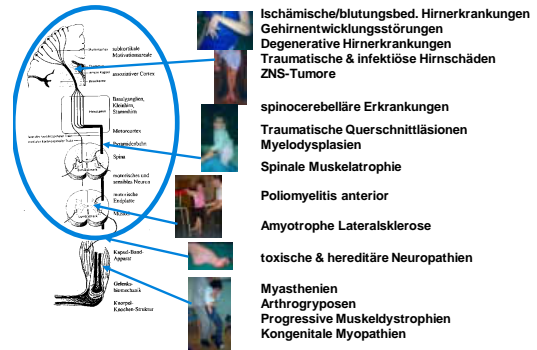
Voraussetzungen für die Operation

- familiäre Möglichkeiten
- Hilfsmittelversorgung
- Langzeitbetreuung
- Zusammenarbeit im Team
- Bildung & Erfahrung
- Zentren mit Bewegungsanalyse/OP/Reha
- Sozial- & Gesundheitsleistungen

Neuroorthopädische OPs = Teamwork

WER
braucht
WANN
WELCHE OP
?

Die häufigsten neuroorthopädischen Erkrankungen des Kindes- und Erwachsenenalters



Verbesserung der LQ

Die wichtigsten Ziele:

1. Schmerzfreiheit
2. Soziale Teilhabe/Partizipation durch Kommunikation und Aufbau von Beziehungen
3. Autonomie/Selbstbestimmung und Selbständigkeit
4. Mobilität

Kriterien für die OP-Indikation

„Ist das Machbare sinnvoll?“

1. **Erkrankungsabhängige** Kriterien
Progredienz der neurologischen Symptomatik, Lebenserwartung, ...
2. **Allgemeine medizinische** Kriterien
Allgemeinzustand, Narkoserisiko, Lungenfunktion, Hämophilie, ...
3. **Biomechanische** Kriterien
Strukturelle Veränderungen, Körpergewicht, Knochenqualität, ...

Kriterien für die OP-Indikation

„Ist das Machbare sinnvoll?“

4. **Funktionelle** Kriterien
Verbesserung, Erhalt, Verlust von Alltagsfunktionen, ...
5. **Psychische** Kriterien
Motivation, Erwartungen, Vertrauen, Compliance, Konflikte, ...
6. **Soziale** Kriterien
Möglichkeiten für Betreuung, Pflege, Rehabilitation, Hilfsmittel, ...

Historische Entwicklung

- Phase perkutaner Eingriffe
- ↓
- **Anästhesie, Asepsis, Rehabilitation**
 - Phase offener Operationen
- ↓
- **Bewegungsanalyse, Schmerztherapie, Frühmobilisierung**
 - Phase komplexer Operationen

Überblick über neuroorthopädische OP-Verfahren

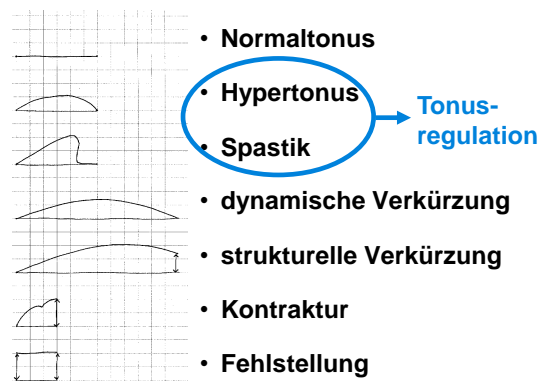
- Intrathekale Baclofentherapie ITB
- Selektive Dorsale Rhizotomie SDR
 - Verlängerung verkürzter Muskeln
 - Raffung überdehnter Muskeln
 - Sehnentransfers und Gelenkstabilisierung
- Rekonstruktion bei Muskel-Skelett-Deformitäten

Überblick über neuroorthopädische OP-Verfahren

- Neurogener Spitz-/Klump-/Platt-/Hohlfuß
- Neurogene Kniebeuge-/streck-Deform.
- Neurogene Hüftbeuge-/streck-Deformität
 - Neurogene Hüftadd./-abd.-Deformität
 - Neurogene Hüftinstabilität
- Neurogene Rotationsachsendiformität
 - Neurogene Hand-Arm-Deformität
 - Neurogene Skoliose

OP-Verfahren bei neurogener Fußfehlstellung

1) Der neurogene Spitzfuß

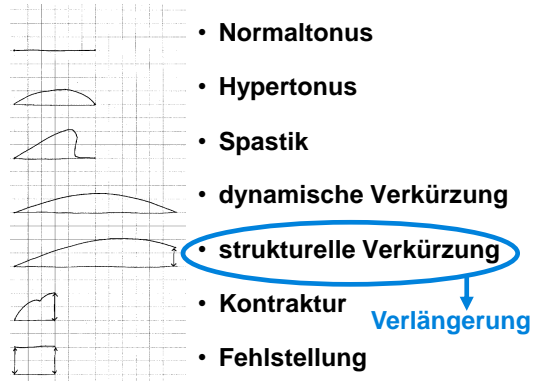




Botulinumtoxin wirkt:



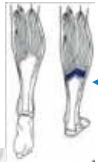- nach intramuskulärer Injektion
- bei dyston-spastischem Tonus
- zeitlich begrenzt
- nach 8-12 Wochen vollständig reversibel
- beliebig wiederholbar
- mit Veränderungen der Muskelstruktur!



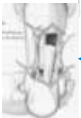Verlängernde Operationstechniken



- Offene intramuskuläre Verlängerung
- Perkutane „minimalinvasive“ Myofasziotomie



- Offene aponeurotische Verlängerung
- Perkutane aponeurotische Verlängerung



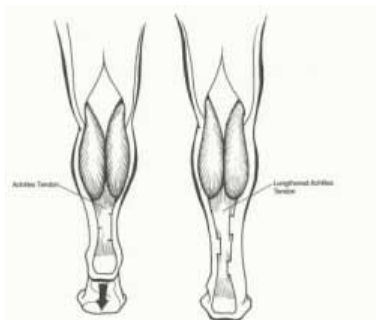
- Offene Sehnenverlängerung
- Perkutane Sehnenverlängerung

Perkutane Achillessehnen-Verlängerung

Indikation:

- Hochgradige, strukturelle kombinierte Gastrocnemius- und Soleus-Verkürzung oder
- hochgradige Spastik, z.B. im Rahmen einer schweren Fußfehlstellung;
- die Kraftminderung muss durch eine orthopädische AFO- und Schuhversorgung mit Abrollhilfe ausgeglichen werden

Perkutane Achillessehnen-Verlängerung



Offene Achillessehnen-Verlängerung

Indikation:

- Hochgradige, strukturelle kombinierte Gastrocnemius- und Soleus-Verkürzung oder
- hochgradige Spastik;
- Dosierung möglich;
- die Kraftminderung muss durch eine orthopädische AFO- und Schuhversorgung mit Abrollhilfe ausgeglichen werden

Intramuskuläre Triceps surae-Verlängerung nach Baumann

Indikation:

funktionell störende = nicht kompensatorische, strukturelle kombinierte Gastrocnemius- und Soleus-Verkürzung oder hochgradige Spastik

Aponeurotische Gastrocnemius-Verlängerung nach Vulpius/Strayer/Baker/Thom

Indikation:

isolierte, funktionell störende = nicht kompensatorische, strukturelle Gastrocnemius-Verkürzung oder hochgradige Spastik

Aponeurotische Gastrocnemius-Verlängerung nach Vulpius/Strayer/Baker/Thom

postoperativ:

1. postop. Tag schmerzorientierte Vollbelastung mit UA-Stützen

oder 3-4 Wochen USCH-Casts (evt. bds.) mit Vollbelastung und Gehtherapie

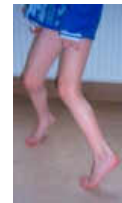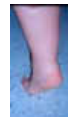dann:

Evt. AFO

(oder gleichwertige Schuhversorgung)

Evt. USCH-Lagerungsorthesen

DD: funktioneller Zehenballengang



Spastische Diparese funktionsverbessernde Mehretagen-OP

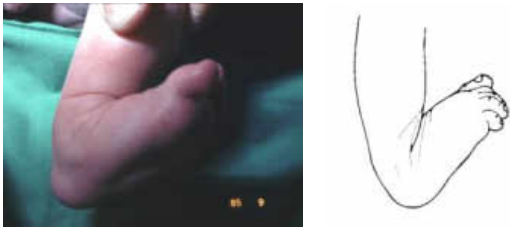

2) Der neurogene Fallfuß

- Ursache: Fußheber-Schwäche
- Behandlung = motorischer Ersatz durch:
 - Sehnentransfer oder
 - dauerhaft Fußheber-Orthese
 - dauerhaft Schrittmacher-Implantat



3) Der neurogene Hakenfuß




MMC S1 Pes calcaneus/ calcaneovalgus



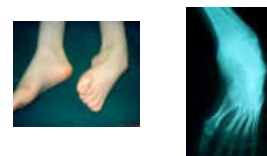
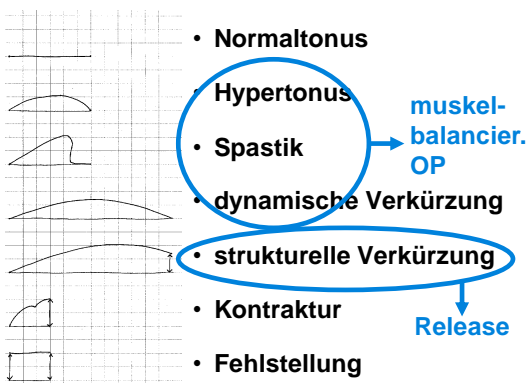
Strecksehnen-Verlängerung
 + Tib. ant.-Transfer auf den Calcaneus zur
 Augmentation des Triceps surae
 + Peroneal-Sehnentransfer auf Tib. post.

4) Der neurogene Klumpfuß



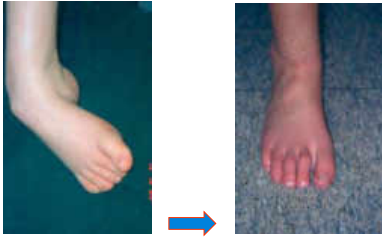OP-Verfahren bei neurogenem Klumpfuß

- Spitzfuß-OP
- Med.-plant. Kapsulotomien
- TP-Transfer
- TA-Transfer
- Mediale Aufklapposteotomie
- Calcaneocuboid-Arthrodese
 - Chopart-Arthrodese
- Triple- und OSG-Arthrodese

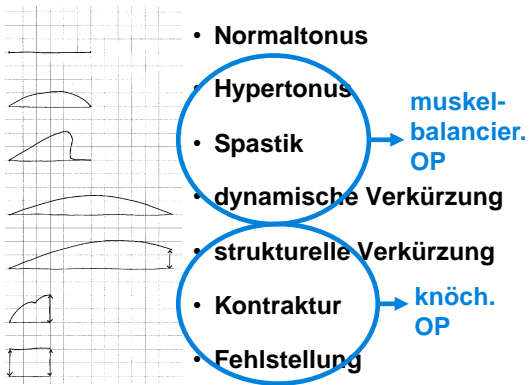
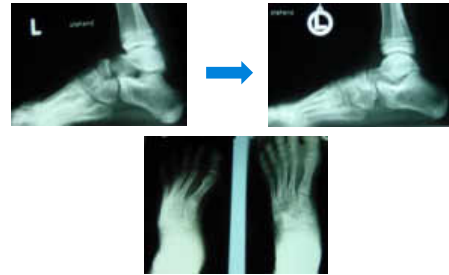

↓
Dorsales Release
 + plantares Release
 + mediales Release
 + Tibialis ant. & post. -Transfer

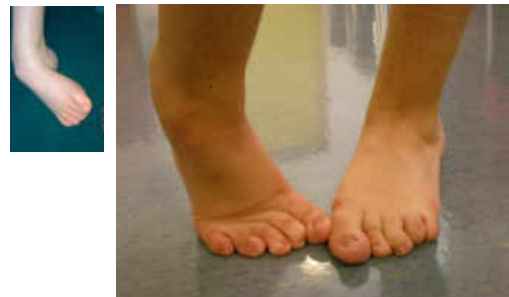Plant. +dors. +med. Weichteil-Release
+Tibialis ant.+post. Split-Transfer



Frühe Weichteil-OP verbessern die
knöcherne Fußentwicklung



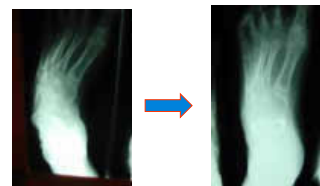
Struktureller neurogener Klumpfuß



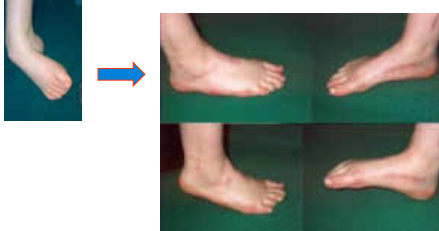Dorsal + plantar + mediales Release
+Tibialis ant. & post. -Transfer



+mediale opening-
oder dorsolaterale closed-wedge-
Osteotomie + Arthrodese



mit Tibialis post.-Totaltransfer
auf das Os cuneiforme intermed.



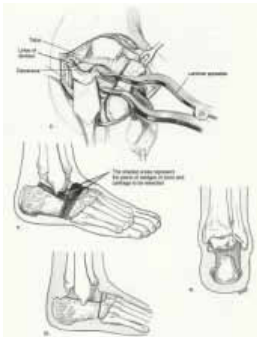
Funktion 12 Wochen postoperativ

Triple-Arthrodese

Indikation:

Schwere strukturelle Vor- und Rückfuß-Deformität
ohne ausreichende Korrektur in der Chopart-
Gelenklinie

Triple-Arthrodese



Postoperative Versorgung bei weichteiligen Fuß-OPs

1 Tag hochlagern & Schmerztherapie
Bewegungstherapie ab 1.-2.postop. Tag
6 Wochen USCH-Cast mit Vollbelastung

dann:

AFO bis zum Erreichen der Muskelbalance
(oder gleichwertige Schuhversorgung)

Evt. USCH-Lagerungs-Orthese

Postoperative Versorgung bei ossären Fuß-OPs

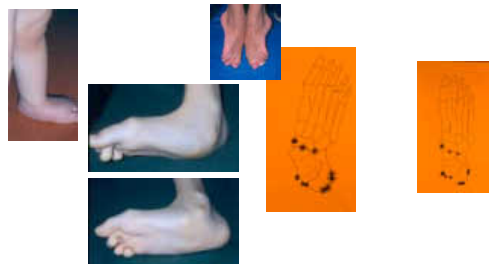3 Tage hochlagern und Schmerztherapie
4-6 Wochen USCH-Cast ohne Belastung und
4-6 Wochen USCH-Cast mit Vollbelastung

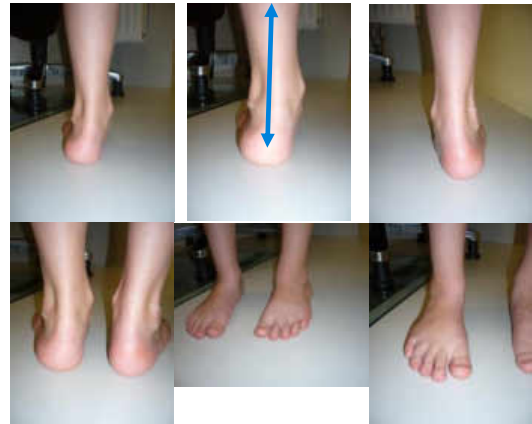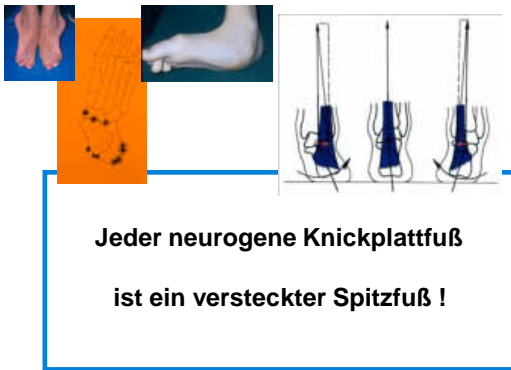dann:

AFO bis zum Erreichen der Muskelbalance
(oder gleichwertige Schuhversorgung)

Evt. USCH-Lagerungs-Orthese

5) Der neurogene Knickplattfuß






OP-Verfahren bei neurogenem Knickplattfuß

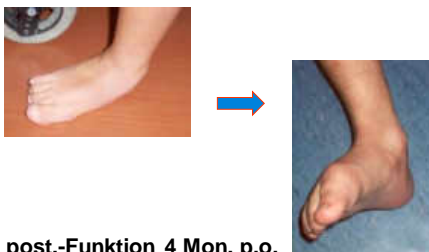- Spitzfuß-OP
- Lat.-ventrale Kapsulotomien
 - TP-Raffung
 - Peronäus-Transfer
- Subtalare Arthrorise des USG
- Laterale Aufklapposteotomie
 - Talonavikular-Arthrodese
 - Chopart-Arthrodese
- Triple- und OSG-Arthrodese

Triceps surae Verlängerung (Mehretagen-OP) + laterales Release



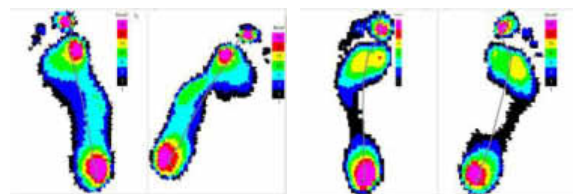
+ Peroneus long.+brev.-Tenodese
+ Peron. brevis-Sehnenttransfer auf geraffte Tib.post.-Sehne

mit Peroneus long.+brev.-Tenodese
+ brevis-Sehnenttransfer auf Tib. post.



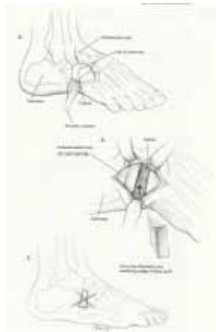
(Neuromuskuläre) Plattfüße

Arthrorise bei flexiblen Fehlhaltungen

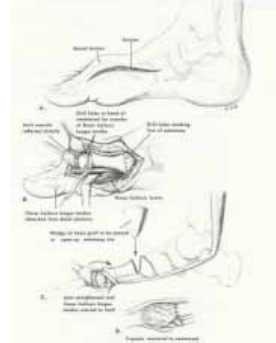


kombiniert mit Muskelverlängerungen und Sehnenttransfers

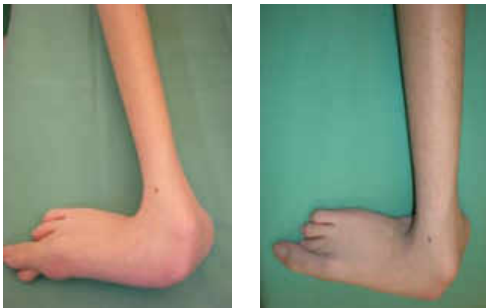
Calcaneocuboid-Interpositions-Arthrose



Basis I-Osteotomie und Sehnentransfer



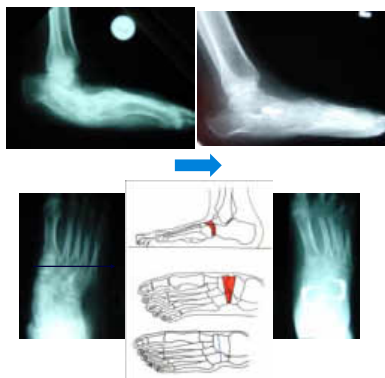
Struktureller neurogener Knickplattfuß



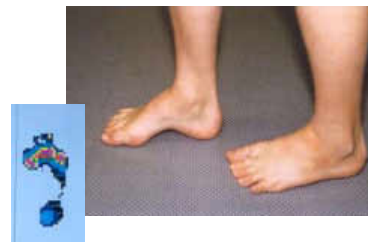
Triceps surae Verlängerung (Mehretagen-OP) + laterales Release + Peronealsehnen-Tenodesse & Transfer



+ laterale opening-wedge Osteotomie/
Calcaneocub.-Interpos.-A-dese
mediale closed wedge Osteotomie
+ Arthrose



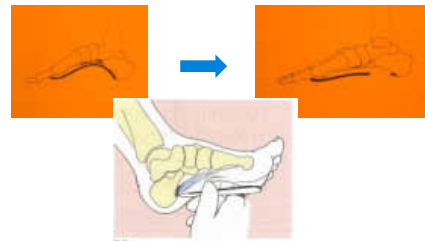
6) Der neurogene Hohlfuß



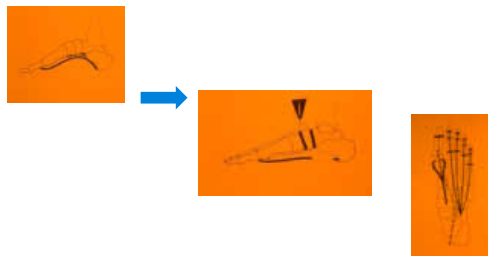
OP-Verfahren bei neurogenem Hohlfuß

- (Spitzfuß-OP)
- perkutane plantare Fasziotomie
- Plantare Fasziotomie n. Steindler
- Med.-ventrale Kapsulotomien
- Sehnentransfer nach Jones
 - MT-Osteotomie
- Ventrale Keilosteotomie
- Triple- und OSG-Arthrodese

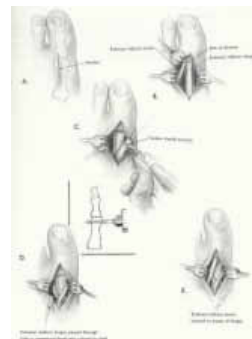
Plantares Release Spalten der Plantarfaszie nach Steindler



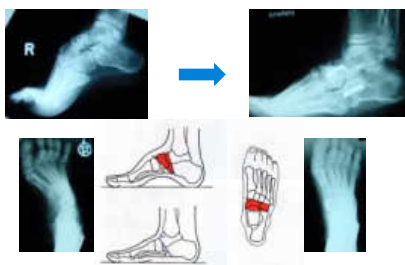Plantares Release + dorsal-wedge Osteotomie mit Chopart-Arthrodese



Sehnentransfer nach Jones

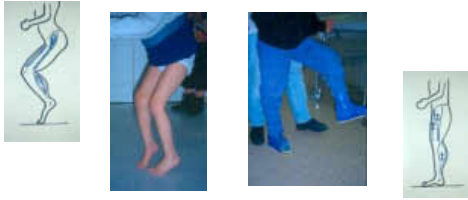


Plantares Release + dorsal-wedge-Osteotomie mit Chopart-Arthrodese



OP-Verfahren bei neurogener Kniebeugedeformität

Therapieziel: Stehen und Gehen



-> **perkutane** funktionsverbessernde
Mehretagen-OP

OP-Verfahren bei neurogener Kniebeuge deformität

- (Spitzfuß-OP)
- Distalisierung der Gastrocnemiusköpfe
- Perkutane mediale KB-Verlängerung
- Offene med. und lat. KB-Verlängerung
 - Dorsale Kapsulotomie
- Dist. Femur-Extensionsosteotomie
- mit Raffung des Streckapparates

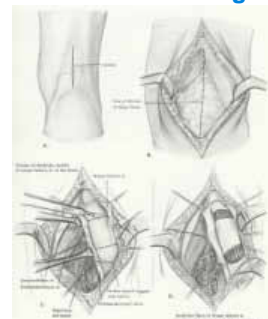
Offene distale Verlängerung der medialen Kniebeuger

Indikation:

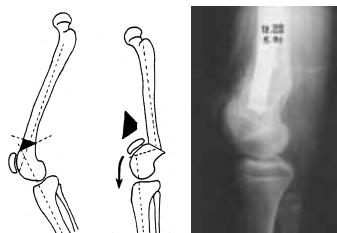
Funktionell störende fehlende Kniestreckung bei guter
Hüftstreckung, Kauergang, bei GMFCS I-III
oder

Lagerungsprobleme und Gefahr der Hüftluxation und
Windschlagdeformität bei GMFCS IV-V

Offene distale Verlängerung der medialen Kniebeuger



Suprakondyläre Femurextensionsosteotomie

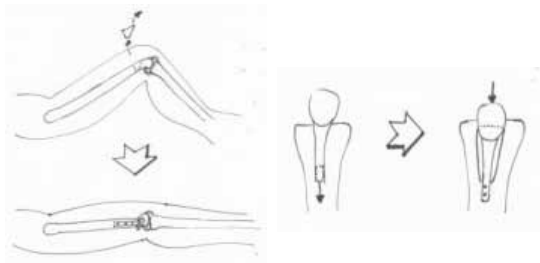


Suprakondyläre Femurextensionsosteotomie

Indikation:

Hochgradige Kniegelenkkapsel-Beugekontraktur und
Th-Ziel: Kniestreckung für aktive/passive Steh-
/Gehfähigkeit
Evt. mit zusätzlicher Derotation des Femurs

Suprakondyläre Femurextensionsosteotomie in Kombination mit Patella-Ligament-Raffung



Suprakondyläre Femurextensionsosteotomie

postoperativ:
Immobilisation bis zur Möglichkeit der Stehtherapie mit
OSCH-Orthese (abhängig von der Osteosynthese nach
3 Tagen bis ca. 4 Wochen postoperativ)
dann
Krafttraining
und
weiche Kniestreck-Lagerungs-Orthesen bis zum
Erreichen der vollen Kniestreckerkraft

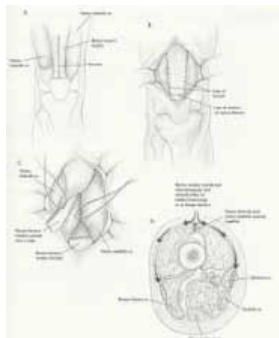
OP-Verfahren bei neurogener Kniestreckdeformität

- Proximale Rectus fem.-Verlängerung
 - Distaler Rectus fem.-Transfer
- VY-Plastik der Quadricepssehne
- Offene med. und lat. KB-Raffung
 - Ventrale Kapsulotomie
- (Dist. Femur-Flexionsosteotomie)

Distaler Rectus femoris-Transfer

Indikation:
Funktionell störende Spastik des M. rectus femoris:
reduzierte Schrittlänge,
Sturzneigung,
hoher Schuhverschleiß,
reduzierte Schwungphasenmobilität des Kniegelenks
(„stiff-knee-gait“)
bei spastischer Diparese, Paraparese, spastischer
Spinalparalyse

Distaler Rectus femoris-Transfer



OP-Verfahren bei neurogener Hüftbeugedeformität

- Offene med. und lat. KB-Raffung
- Proximale Rectus fem.-Verlängerung
- Intramuskuläre Iliopsoas-Verlängerung
 - Ablösung der Spinamuskulatur
 - Ventrale Kapsulotomie
- Prox. Femur-Extensionsosteotomie

OP-Verfahren bei neurogener Hüftadduktionsdeformität

- Perkutane Adduktorentenotomie
- Offene Adduktorenverlängerung
 - Offene Adduktorentenotomie
 - Obturatorius-Neurotomie
- (Prox. Femur-Angulationsosteotomie)

Offene Adduktorentenotomie

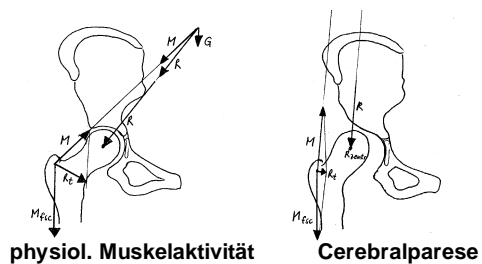
Indikation:
Hochgradige Hüftadduktionsspastik,
Muskelimbalance
oder Kontraktur mit Gefahr
eines Rezidivs oder einer Hüftluxation bzw.
Windschlagdeformität bei GMFCS IV-V

Offene Adduktorentenotomie

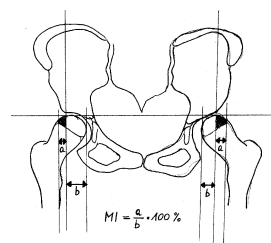
postoperativ:
3 Wochen überwiegende Lagerung in Hüftabduktion
dann
weiterhin Lagerung zur Rezidivprophylaxe,
z.B. mit Schaumstoffabduktions-Lagerungssorthe

OP-Verfahren bei neurogener Hüftgelenkinstabilität

Verminderung der hüftzentrierenden Kräfte

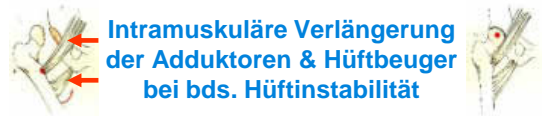

Bestimmung der Dezentrierung durch den Migrationsindex nach Reimers

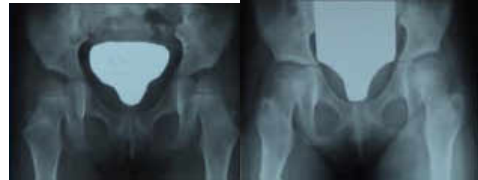

OP-Verfahren bei neurogener Hüftgelenkinstabilität

- OP der Muskelimbalance
 - Offene Reposition
- Prox. derotierende/ varisierende/ verkürzende Femurosteotomie
 - Gelenkkapselraffung
- Pfannendachbildende Osteotomie
 - (Femurkopfresektion)



Intramuskuläre Verlängerung der Adduktoren & Hüftbeuger bei bds. Hüftinstabilität

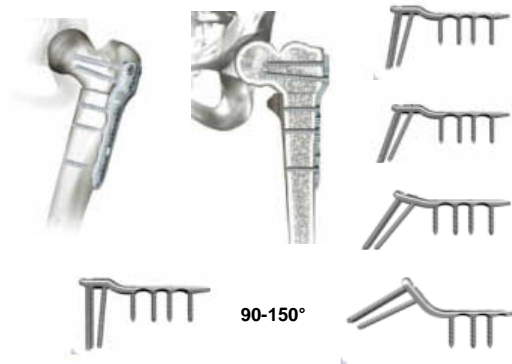
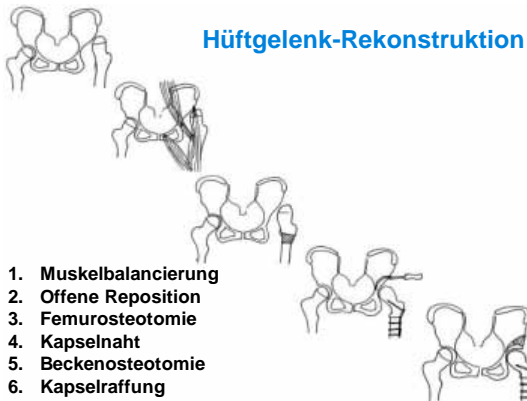
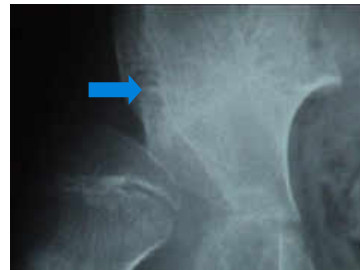

3 Monate und 5 Jahre nach OP

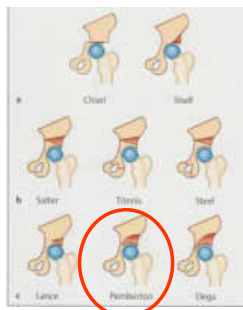
Muskelbalancierende OP am Hüftgelenk

postoperativ:
 Mobilisation ab dem 1. postop. Tag,
 3 Wochen überwiegende Lagerung in Hüftabduktion,
 Lagerung und Stehtherapie zur
 Gelenkentwicklungsförderung und
 Luxationsprophylaxe

Progrediente Hüftluxation



Periacetabuläre Becken-Osteotomie nach Pemberton



Grafik aus: Niehard F.
Kinderorthopädie

Periacetabuläre Becken-Osteotomie nach Pemberton

= 3-dimensionale, bogenförmige Osteotomie um das Hüftgelenk

Drehpunkt: Epiphyse Ilium-Ischium-Pubis

-> zur Verbesserung der anterolateralen Überdachung und
-> mäßige Verkleinerung der Pfanne

Periacetabuläre Becken-Osteotomie nach Pemberton

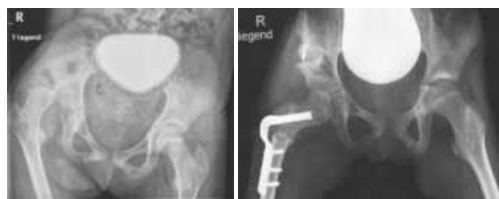Voraussetzungen:

- offene Epiphysenfuge zwischen Ilium-Ischium-Pubis
- freie Hüftbeweglichkeit
- keine Beuge- und Adduktorenkontraktur

Indikation:

- Überdachungsdefizit
- Instabilität
- (2-6a)

Rekonstruktion des Hüftgelenks bei neurogener Luxation



Hüftgelenk-rekonstruierende OP

postoperativ:

3-5 Tage Schmerzkatheter,

ab 3.-5. postop. Tag Beginn mit Aufsetzen und passiver Bewegungstherapie,

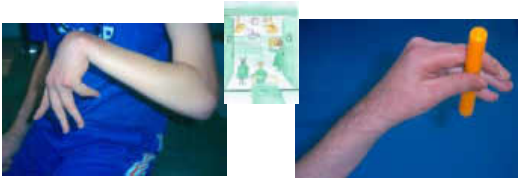überwiegende Lagerung, evt. ab 2 Wochen postop. Sitzen im angepassten Rollstuhl in Hüftabduktion

ab 6 Wochen p.o. nach Rö Beginn mit Steh-/Geh-/Lokomotionstherapie und weitherhin Lagerung

OP-Verfahren bei neurogener Hand-Arm-Deformität

- Finger-/Handgel.-beuger-Verlängerung
 - FCU-Transfer
 - FDLS auf FDLP-Transfer
- Daumenabduktionsplastik
- Handgelenksarthrodese
- Ellbogenbeuger-Verlängerung
- Schulteradd./-innenrot.-Verlängerung

OE: Komplexe Mehretagen-WT-OP mit intramusk. Verläng. & Sehnentransfers



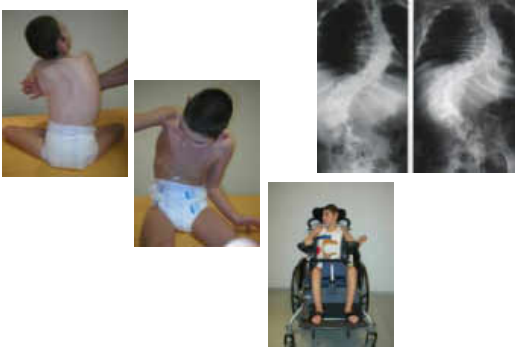
präoperativ

6 Wo postoperativ

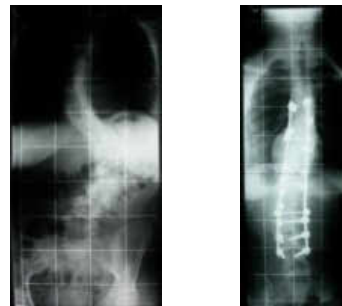
OP-Verfahren bei neurogener Skoliose

- Dorsale Spondylodese
- Dorsale und ventrale Spondylodese
- Luque-Galveston-Aufrichtungsverfahren
- VEPTR-Distraktionsverfahren nach Campbell


Progrediente neurogene Skoliose



Spondylodese



Ziel der WS-OP:
verbesserte Sitz- & Handfunktion,
Erhalten der Lungenfunktion



Voraussetzungen für den Erfolg LQ-verbessernder neuroorthopädischer OP

- Diagnostik und Funktionsanalyse
 - Th-Ziel
- Wunsch und Erwartungen
- Behandlungsplan und Aufklärung
 - Einwilligung
 - Operation
 - Orthetische Versorgung
- Frühmobilisierung und Rehabilitation
 - Evaluierung



W. STROBL

Klinik für Kinder-, Jugend- und Neuroorthopädie Rummelsberg/Nürnberg

walter.strobl@sana.de

www.motio.org