

Tendinose - Myogelose - Muskelverletzung





Tendinose

Myogelose

Zerrung

(Faser)riss

Take Home


Konservative Therapie der Tendinose, Myogelose und Muskelverletzungen




P. Machacek

P. Machacek

Tendinose - Myogelose - Muskelverletzung





Tendinose

Myogelose

Zerrung

(Faser)riss

Take Home

Tendinose

Synonyme
Tendinopathie; Peritendinose


Definition
Degenerative Veränderung an Sehnenansätzen oder –ursprüngen
(keine Entzündung!)


Pathogenese
Überlastungen durch einseitige Tätigkeiten (repetitive Mikrotraumata), Revaskularisation

Cave: Gyrasehemmer! (Ciprofloxacin)

P. Machacek

Tendinose - Myogelose - Muskelverletzung





Tendinose

Differentialdiagnose
(modifiziert nach Khan 2002)

	Tendinose	Tendinitis
Tendinose	Ätiologie	degenerativ
Myogelose	Prävalenz	häufig (70-80%)
Zerrung	Regenerationszeit	3-6 Monate (Schmerzfreiheit früher)
(Faser)riss	Schmerzen	Dauer- Ruhe-Nachtschmerz
Take Home	Sonstige Zeichen	druckdolent, Schwellung
		druckdolent, Schwellung Temperaturerhöhung

P. Machacek

Tendinose - Myogelose - Muskelverletzung






Tendinose


Therapie:

1. Exzentrisches Training (Schmerz ist erwünscht)
2. Beseitigung von Risikofaktoren (Beruf, Sport, Trainingsfehler, Beinachse,...)
3. ESWT
4. Medikamentöse Therapie:
 - NSAR, Steroide (kurzfristig)
 - Polidocanol (Sklerosierungstherapie unter Sono)
 - Nitratpflaster (vermehrt Kollagensynthese)
5. Physiotherapie (Stretching, Querfraktion)
6. Physikalische Therapie (Laser, Iontophorese, US)
7. Tapeverband / K-Tape

P. Machacek

Tendinose - Myogelose - Muskelverletzung





Myogelose

Definition
 umschriebene tastbare, meist druckschmerzhafte Verdickung eines Muskels mit kontraktiven Muskelbündeln sowie Knoten- oder Wulstbildung → *vgl. TRIGGERPUNKT*

Pathogenese
 Dauerkontraktion (Ca⁺↑) lokale Stoffwechselveränderungen durch Ischämie, Acidose und Freisetzung von Entzündungsmediatoren

Klinik
 - bei Palpation: Faszikulation möglich
 - Ausstrahlungsschmerz über das Areal des primären Schmerzpunktes hinaus (referred pain)

Tendinose

Myogelose


Zerrung


(Faser)riss

Take Home

P. Machacek

Tendinose - Myogelose - Muskelverletzung





Myogelose

Therapie

1. Prävention („Auslaufen“, Dehnen)
2. „ischämische“ Techniken
 - Triggerpunktbehandlung
 - Fasciendistorsionsmodell (FDM)
3. Trockennadelung, Akupunktur
4. Injektion
5. Muskelrelaxantien

Tendinose

Myogelose


Zerrung


(Faser)riss

Take Home

P. Machacek

Tendinose - Myogelose - Muskelverletzung





Muskelzerrung

(Distension)

Definition
 Unphysiologische Muskeldehnung bis zur Grenze der Elastizität ohne Gewebsschaden

Klinik
 Druckschmerz lokal, kein Hämatom, keine Dellenbildung

Anamnese
 langsam bei Belastung zunehmender Schmerz, krampfartig, Stretching schmerzhaft

Tendinose

Myogelose

Zerrung

(Faser)riss

Take Home

P. Machacek

Tendinose - Myogelose - Muskelverletzung





Muskelzerrung

(Distension)

Therapie

PECH – Regel:
 Pause: Sport unmittelbar beenden
 Eis : Kryotherapie lokal
 Compression : Bandage
 Hochlagern






Tendinose

Myogelose


Zerrung


(Faser)riss

Take Home

P. Machacek

Tendinose - Myogelose - Muskelverletzung





Tendinose

Myogelose

Zerrung

(Faser)riss

Take Home


Muskelzerrung

(Distension)

Therapie

- dosierte Stretchingübungen
- Trainingspause 3-5 Tage
- dann leichte Lauf- und Radergometerbelastung
- keine Schnellkraft
- nur im schmerzfreien Bereich belasten
- Tapeverband / K-Tape

Dauer: 2-3 Wochen



P. Machacek

Tendinose - Myogelose - Muskelverletzung





Tendinose

Myogelose

Zerrung

(Faser)riss

Take Home

Muskelfaserriß

Definition
Unphysiologische Muskeldehnung über die Grenze der Elastizität mit Einreißen von retikulären Muskelfasern



Klinik
Druckschmerz lokal, Hämatom, Dellenbildung,

Anamnese
stichtartiger Schmerz, typischerweise bei Schnellkraft



P. Machacek

Tendinose - Myogelose - Muskelverletzung

Tendinose

Myogelose

Zerrung

(Faser)riss

Take Home


Muskelfaserriß

Therapie

PECH – Regel

- NSAR, Muskelrelaxantien
- Bandage, Tapeverband
- 3-6 Wochen Trainings- bzw. Wettkampfpause
- nach 5 Tagen vorsichtiges Stretching, Stoffwechselaktivierung
- Belastungen im schmerzfreien Bereich
- Schnellkraft frühesten nach 3 Wochen

→ **Cave: hohe Wiederverletzungsgefahr !**



P. Machacek

Tendinose - Myogelose - Muskelverletzung




Tendinose

Myogelose

Zerrung

(Faser)riss

Take Home

Muskelfaserriß

Differentialdiagnose:



→ **Muskelprellung (-kontusion)**

- entsprechendes (stumpfes) Trauma
- Hämatom meist oberflächlich („blauer Fleck“)
- bei tiefen Hämatomen Gefahr des **Kompartementsyndroms**



P. Machacek

Tendinose - Myogelose - Muskelverletzung

Muskelriß

Tendinose

Myogelose

Zerrung


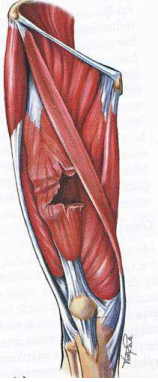
(Faser)riss

Take Home

Definition
partielle oder komplette Kontinuitätsunterbrechung eines Muskels mit Funktionsverlust


Klinik
Hämatom, Kraftverlust, defekter Muskelbauch, MRT oder US verifizierbar

Anamnese
plötzlich, heftig stechender Schmerz

P. Machacek

Tendinose - Myogelose - Muskelverletzung

Muskelriß

Tendinose

Myogelose

Zerrung

(Faser)riss

Take Home

Therapie

PECH - Regel

- bei konservativem Vorgehen engmaschige Kontrollen (cave Infektion des Hämatoms !)
- NSAR, Muskelrelaxantien
- 1. Woche: keine Massagen bzw. passive Bewegungen
- ev. Orthese oder Gipsverband für 5-7 Tage
- ev. elastischer Druckverband für 2-3 Wochen
- nach 1-2 Wochen vorsichtiges Dehnen im schmerzfreien Bereiche, aktive Übungen
- 8-12 Wochen Trainings- bzw. Wettkampfpause

P. Machacek

Tendinose - Myogelose - Muskelverletzung



Tendinose

Myogelose

Zerrung

(Faser)riss

Take Home

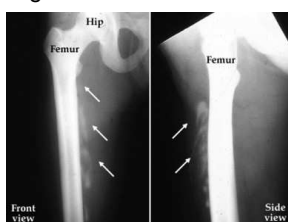
Muskelriß

CAVE bei allen Muskelverletzungen :

→ Narbenbildung

→ **Myositis ossificans**

- heterotope Ossifikation
- v.a. nach unsachgemäßer Nachbehandlung (zu frühe Mobilisation)
- häufig Rezidive auch nach OP Sanierung



P. Machacek

Tendinose - Myogelose - Muskelverletzung



Tendinose

Myogelose

Zerrung

(Faser)riss

Take Home

TAKE HOME MESSAGE



- die Tendinose ist keine Entzündung
- bei Muskelzerrung: kein Hämatom, keine Delle
- PECH Regel
- bei allen Muskelverletzungen: Gefahr von Narben und Myositis ossificans
- Prävention: Aufwärmen, Dehnen

P. Machacek