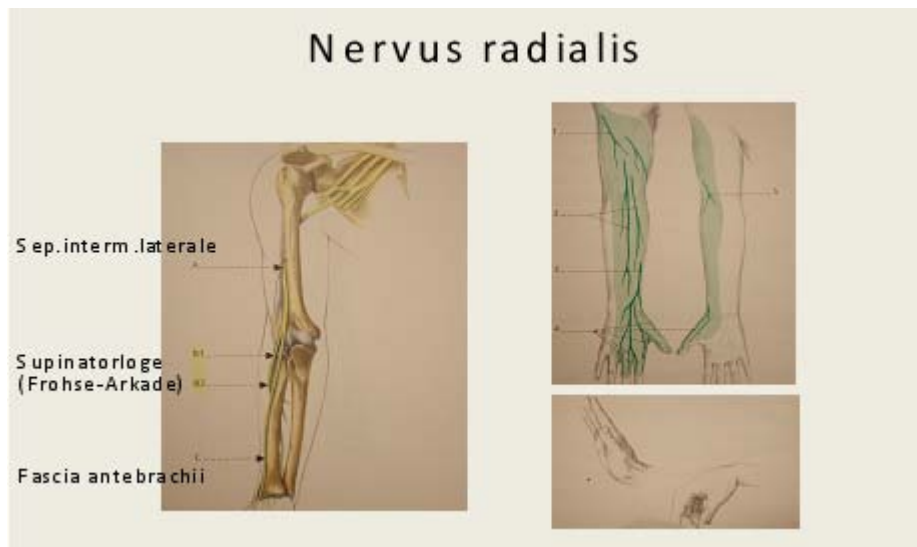


## II. Spezieller Teil



Entsprechend der Höhe der Kompression des N.radialis sind die sensiblen bzw. motorischen Ausfälle zu verzeichnen.

### Anatomie

Der Nervus radialis ist ein Endast des hinteren Stranges, der Fasern von allen Nerven des Plexus brachialis führt. Die meisten Zuflüsse kommen von C5-C7, wobei C7 vorherrschend ist.

10 cm oberhalb des lateralen Humerusepicondyls durchdringt der N.radialis das Septum intermusculare laterale.

Ventral des lateralen Epicondylus zieht der N.radialis nach distal und teilt sich in einen oberflächlichen und tiefen Ast. Der oberflächliche Ast ( R.superficialis n.radialis ) zieht unter dem M.brachioradialis nach distal und durchbricht ca. 7cm proximal des Handgelenkes die Faszie zwischen M.brachioradialis und M.extensor carpi radialis longus. 5 cm proximal des Processus styloideus radii teilt sich dieser Ast in 2 Äste. Einer versorgt den dorsoradialen Daumen, der andere die dorsoulnare Seite des Daumens und die dorsoradiale Seite des Zeigefingers. Ein dritter Ast zieht nach distal und versorgt dorsoulnar den Zeigefinger und dorsoradial den Mittelfinger.

Der tiefe Ast des N.radialis auch N.interosseus posterior genannt gibt einen Ast zum M.extensor carpi radialis brevis ab, der aber auch vor der Teilung des N. radialis von einem Ast versorgt werden kann. Der tiefe Ast zieht zwischen dem oberflächlichen und tiefen Kopf des M.supinator und gibt 2-5 Äste ab. Am proximalen Ende des oberflächlichen Kopfes des M.supinator zieht der Nerv durch einen bindegewebigen Bogen, die Frohse Arkade. Weiters kann es von dem sehnigen Ursprung des M.extensor carpi radialis brevis eine scharfe mediale bindegewebige Verbindung zwischen dem lateralen Humerusepicondylus und dem M.supinator geben. Am Austritt aus dem M.supinator teilt sich der N. interosseus posterior in einen oberflächlichen und tiefen Ast. Der oberflächliche Ast gibt Äste zum M.extensor carpi ulnaris, M.extensor digitorum communis und M.extensor digiti quinti ab. Die proximalen 40% der Extensor digitorum communis Muskulatur werden durch einen rückläufigen Ast versorgt, der, wenn er verletzt wird, eine Schwäche der Streckung des Mittel- und Ringfingers bedingt. Der tiefe Ast des N. interosseus posterior versorgt den M.abductor pollicis longus, den M.extensor pollicis brevis, den M.extensor indicis proprius und den M.extensor pollicis longus.

In Höhe des Ellbogengelenkes liegt der Nervus radialis 1 cm lateral der Bizepssehne, die die mediale Wand des 5 cm langen Radialistunnels formt. Die Ellbogengelenkscapsel beim Radiusköpfchen bildet den Boden und der M.extensor carpi radialis longus et brevis und der M.brachioradialis die laterale Wand. Der M.brachioradialis

zieht von lateral nach anterior über den Nerv und stellt das Dach dar. Der Radialistunnel findet am proximalen Teil des M.supinator distal der Arkade nach Frohse sein Ende.

### **1. Kompression proximal des Ellbogengelenkes**

Als Folge von Überlastung, knöchernen Exostosen oder Bindegewebsbriden vom lateralen Kopf des M.trizeps kann es klinisch zu einer Schwäche der Muskeln, die vom N. interosseus posterior versorgt werden, sowie der Muskeln kommen, die proximal des Abganges des N.interosseus posterior N.radialis innerviert werden. Sensible Ausfälle können begleitend sein. Das EMG hilft die Verdachtsdiagnose zu bestätigen. Eine Erholung kann nach einem Monat eintreten. Ist dies nicht der Fall sollte eine dekomprimierende Operation durchgeführt werden.

#### **2.a. Kompression des N. interosseus posterior**

Klinisch bestehen Schmerzen und eine Schwäche ohne sensible Ausfälle, da dieser Nerv keine sensiblen Fasern führt. Es sind der M.extensor carpi radialis brevis, der M.supinator, der M.extensor carpi ulnaris, der M.extensor digitorum communis, der M. extensor indicis proprius und M. extensor digiti quinti, der M.abductor pollicis longus und der M.extensor pollicis longus und brevis betroffen. Die Finger- und Handgelenksstreckung sind geschwächt, ein radialer Drift bei Extension kann bestehen. Die aktive Handgelenksextension ist in Radialdeviation möglich, da der M.extensor carpi radialis longus von proximal versorgt wird und nicht betroffen ist. Sind nur der Ring- und der kleine Finger betroffen, wird das Ausfallsbild als Pseudo –ulnare- Klauenhand bezeichnet. Eine teilweise Lähmung mit isolierter Paralyse des M.extensor pollicis longus muss von einer Spontanruptur unterschieden werden. Kommt es auf alle konservativen Therapiemaßnahmen zu keiner Besserung muss der Nerv dekomprimiert werden. Es wird über gute Ergebnisse in 85% berichtet.

#### **2.b. N.radialis Tunnelsyndrom**

Beim Nervus radialis Tunnelsyndrom bestehen Schmerzen ohne Schwäche. Die Schmerzen lateral am Ellbogengelenk sind differenzialdiagnostisch von einer Epicondylitis humeroradialis abzugrenzen. Sie werden bei passiver Pronation mit gebeugtem Handgelenk und aktiver Supination bei gestrecktem Ellbogengelenk verstärkt. Nachtschmerzen werden oft angegeben. Ein lokaler Druckschmerz über dem N.interosseus posterior und Schmerzen bei Supination gegen Widerstand bei gestrecktem Ellbogengelenk bestätigen den Verdacht auf ein Kompressionssyndrom. Die elektroneurographische Untersuchung hilft in der Regel nicht weiter, obwohl von Roles und Maudsley über Patienten berichtet wurde, die eine motorische Latenzverzögerung aufgewiesen haben. Dagegen bestätigt die Infiltration in den Radialistunnel mit einer nachfolgenden kompletten Parese im N.interosseus posterius Versorgungsgebiet die Diagnose. Die Erfolgsrate bei operativer Dekompression wird nur mit 51% beschrieben.

### **3. Wartenbergsyndrom**

Von Wartenberg 1932 erstmals beschrieben muss die lokale Kompression des Ramus superficialis n. radialis differenzialdiagnostisch von der Tendovaginitis De Quervain abgegrenzt werden. Beim Wartenbergsyndrom finden sich Schmerzen, sensible Störungen, ein positives Hoffmann Tinel Zeichen und Schmerzen beim Pinchgriff sowie bei kraftvoller Pronation des Unterarmes und in 96% ein positiver Finkelsteintest. Zur Diagnosesicherung kann die Probeinfiltration verhelfen. Versagen konservative Massnahmen muss dekomprimiert werden.