

Femurfraktur



Medizinische Universität Graz

Behandlungsoptionen

Konservative Therapie:

- Gips
- Extension

Operative Therapie:

- ESIN
- Ex fix
- ALFN – Standard Technique
- Plattenosteosynthesen

Grenzprobleme

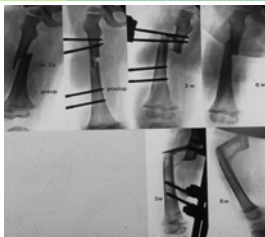
- Alter
- Lokalisation
- OP - Technik
- Patienten

Therapieziel



Medizinische Universität Graz

- Heilung
- Grundsätzlich heilen alle FX unabhängig vom Verfahren !!
- Kein Verfahren berichtet über Pseudarthrosen
- Kein Verfahren mit bleibenden Funktionseinschränkung
- kosmetische Deformität: Platte ? MIPO ?
- Ökonomisch günstige Verfahren ?
- Komfort ? Für wen ?



Behandlungsoptionen



Medizinische Universität Graz

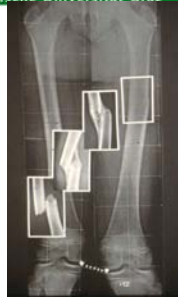Indikation der einzelnen Verfahren
Folgen von WT Störungen
welches Verfahren ist am effizientesten ?

Oberschenkelhalsfrakturen Wachstumsprognose



Medizinische Universität Graz

- Hemmende WTS (partiell)
- Stimulative WT
- „Spontankorrektur“ belassener Achsenfehlstellungen

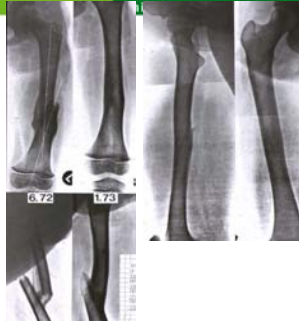

Spontankorrektur



Medizinische Universität Graz

- Seit – zu – Seit ↑
- Verkürzungen ↑
- Varus besser als Valgus
- Proximal schlecht (SH Statik, langsam!)
- Rekurvation kommt selten vor
- Ante nur bis auf 10-15°

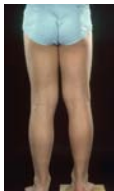
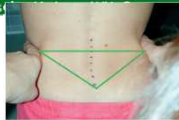
Stimulative WTS



Medizinische Universität Graz

- Obligat nach jeder Fraktur
- vor WT Abschluß → kompensative Verlängerung in der Verschlussphase - Verkürzung
- Remodelling
 - Ausmaß der Dislokation
 - Anzahl der Manipulationen
- Beinlängenalterationen (bis 1,5cm) in der Bevölkerung in 25%

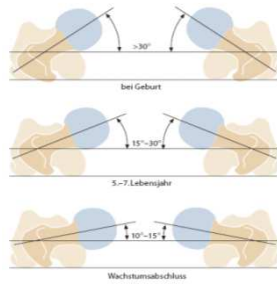


Wachstumsprognose: Rotationsfehler



Medizinische Universität Graz

- Detorsion SH gleicht Rotationsfehler aus
- 2 Schübe (5-8 Lbj und Kurz vor WT Abschluß)
- Messung ?
 - Klinisch
 - Ultraschall
 - Rx obsolet



Partielle vorzeitige Verschluss (WTS)



Medizinische Universität Graz

- Bei diaphysären Frakturen Rarität
- Bei metaphysären Schaffrakturen möglich !
- Angaben bzgl. Inzidenz in der Literatur kontrovers

Cave: Osteosynthesen können die Fuge belasten
Jeder Infekt an der Fuge führt zum Verschluss des Fuge !

Zusammenfassung



Medizinische Universität Graz

- WT Störung Diaphyse irrelevant außer distaler Femur (hoch)
- Operativ: Schonung der Fuge
- BLD obligat nach jeder Fraktur

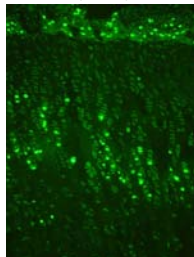
Literatur gesichert:

Konservativ – Ausmass des Remodelling bestimmt BLD

sind wir operativ besser bzgl BLD?

Fehlen prospektive Studien !

experimentell: stabiliserten FemurFX zeigen weniger Umbaurate metaphysär



Wandel in der Versorgung



Medizinische Universität Graz

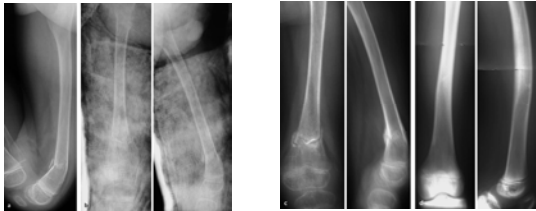- Empirie
- Komfort : Eltern - Kind
- Ökonomie : Gesundheitssystem läßt Langzeitbeobachtungen nicht zu

Konservative Therapie



Medizinische Universität Graz

- Undislozierte Frakturen (selten <10%)
- Stabile Frakturen (selten)
- Altersabhängig auch bei dislozierten Frakturen <3 J Jahren



< 3 Jahre oder 15 kg



Medizinische Universität Graz

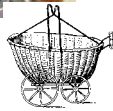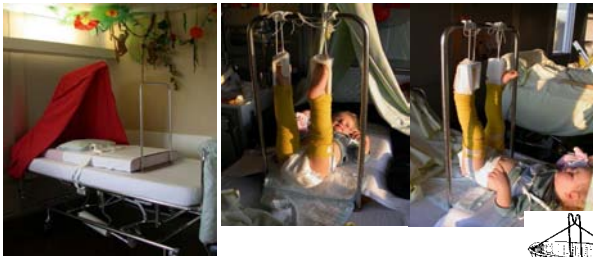
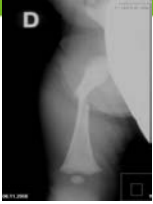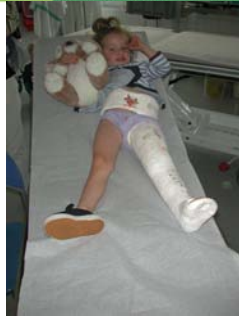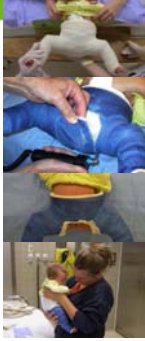


Fig. 20. Einbeinchen im Kinderwagen



hip spica cast

< 3 Jahre



ORIF



Instabile und oder dislozierte Frakturen

- Vollständige Frakturen (quer oder schräg >30°)
- Trümmerfraktur
- Mehretagenfraktur
- Offene Fraktur (soft tissue)
- Polytrauma (nursing)
- Serienfrakturen



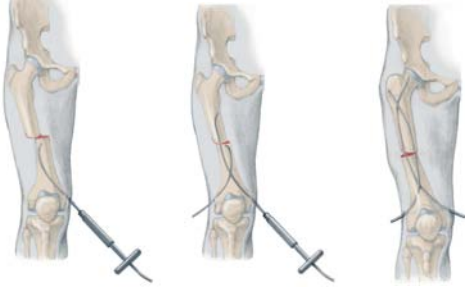
Behandlungsoptionen

Operative Therapie:

- ESIN = golden Standard
- External fixator
- ALFN (adolescent lateral femur nail) – FN-Standard
- Plattenosteosynthesen



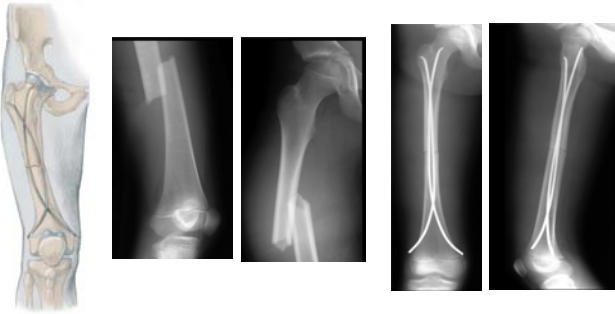
Medizinische Universität Graz



ESIN



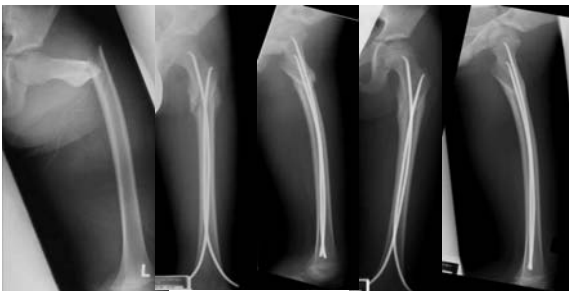Medizinische Universität Graz



Lokalisation



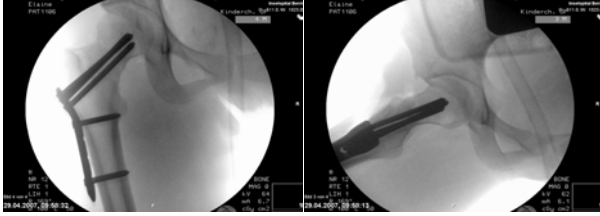
Medizinische Universität Graz



Grenzen

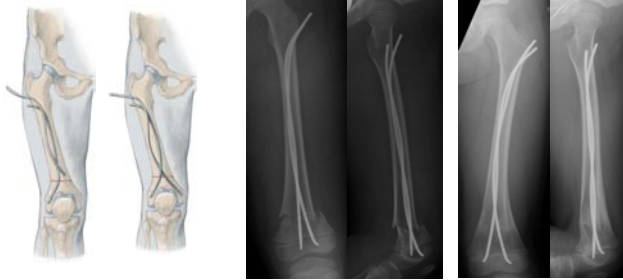


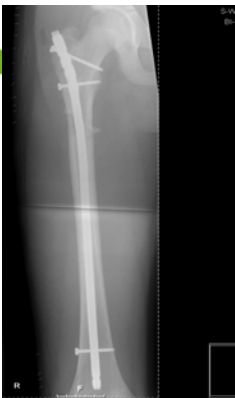13. April 2013 Medizinische Universität Graz





Medizinische Universität Graz





SH
Durchblutung ?



Unterschenkelfrakturen Therapie konservativ



Medizinische Universität Graz

- Stabile Frakturen
 - Isolierte Tibiafrakturen
 - Grünholzfrakturen beider Knochen
- Undislozierte Frakturen

Unterschenkelfrakturen Häufigkeit



Medizinische Universität Graz

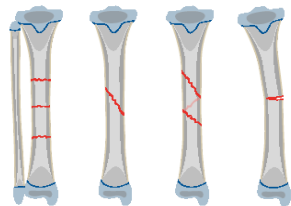
- Dritthäufigste Fraktur im Kindesalter
- Ursache:
 - Direkte Krafteinwirkung auf den Knochen
 - Indirekte Krafteinwirkung (meistens Torsion)
- In den meisten Fällen im Rahmen von Verkehrsunfällen

Gordon et al 2003; Kubiak et al 2005; Mashru et al 2005; Gruttner et al 2000; Setter et al 2006

Unterschenkelfrakturen Klassifikation



Medizinische Universität Graz



Unterschenkelfrakturen Problematik



Medizinische Universität Graz

- Erkennen der Fraktur
- Sekundäre Dislokation
- Pseudarthrose, verzögerte Heilung
- Kompartment insbesondere nach operativen Versorgungen
- Technisch schwierig zu versorgende Fraktur
- Altersgerechte Versorgung – Anspruch an die Therapie

Unterschenkelfrakturen Wachstumsprognose



Medizinische Universität Graz

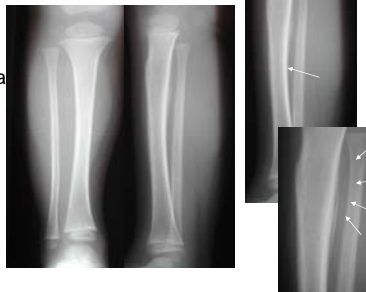
- WTS stimulatv: nach jeder Fx, klinisch meist irrelevant
- WTS hemmend – sehr selten
 - Partiiell
 - Vollständig
- Spontankorrektur

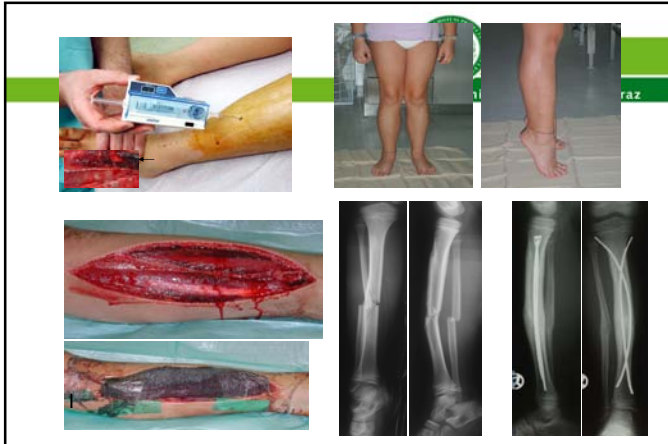Unterschenkelfrakturen Diagnostik




Medizinische Universität Graz

- A.p und seitl
- Stressfraktur (okkulte Fraktur)
- Toddler´s fracture



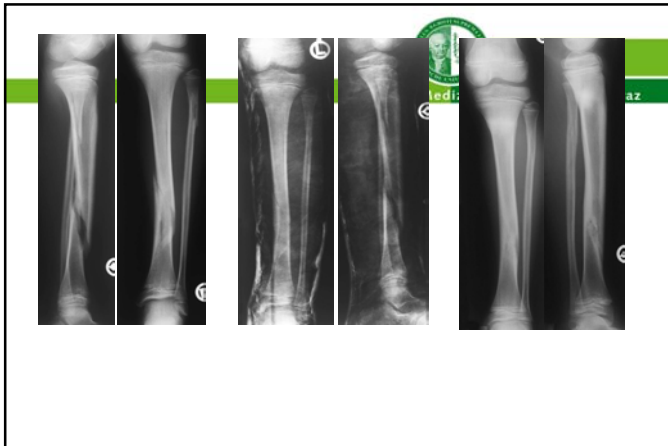


Unterschenkelfrakturen
Therapie konservativ



Medizinische Universität Graz

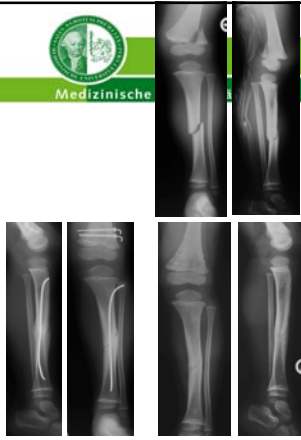- Stabile Frakturen
 - Isolierte Tibiafrakturen
 - Grünholzfrakturen beider Knochen
- Undislozierte Frakturen



Unterschenkelkfrakturen Therapie operativ



- Dislozierten Frakturen
- Komplette Frakturen
 - Schrägfrakturen
 - Biegungskeil
 - Trümmerfrakturen
 - Offene Frakturen
- Polytrauma
- Etagenfrakturen



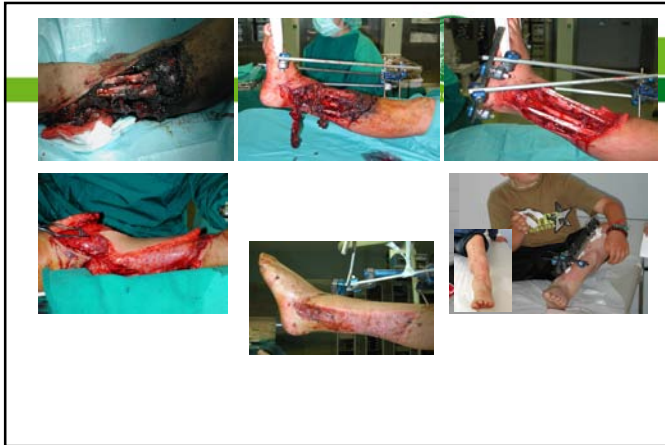
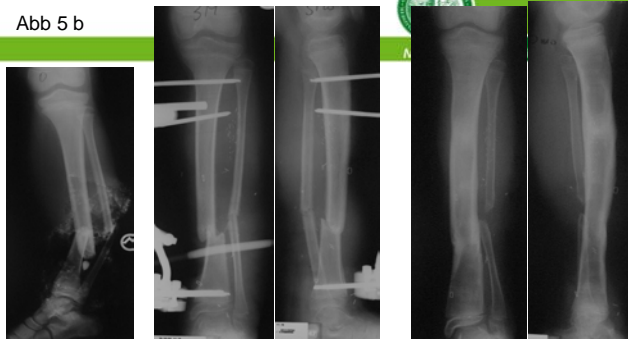
Abb 5 b



a

b

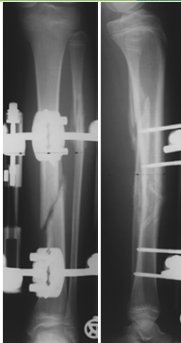
c

Unterschenkelfrakturen Therapie operativ



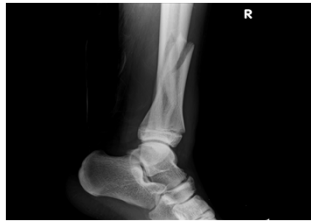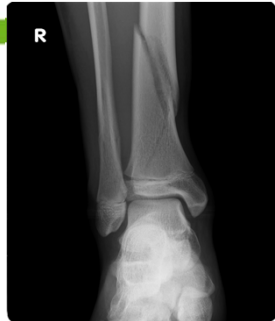Medizinische Universität Graz

- ESIN
- Fixateur externe
- Platte
- Markngelung





Medizinische Universität Graz



Medizinische Universität Graz





